

UNIVERSIDADE DE UBERABA  
CURSO DE ODONTOLOGIA

JOÃO VITOR SILVA COSTA  
VINÍCIUS VILELA VAZ

**ASSOCIAÇÃO DA ESCLEROTERAPIA E REMOÇÃO CIRÚRGICA, COMO  
OPÇÃO DE TRATAMENTO DE LINFANGIOMA BUCAL ATÍPICO  
RELATO DE CASO**

UBERABA, MG

2020

JOÃO VITOR SILVA COSTA  
VINÍCIUS VILELA VAZ

**ASSOCIAÇÃO DA ESCLEROTERAPIA E REMOÇÃO CIRÚRGICA, COMO  
OPÇÃO DE TRATAMENTO DE LINFANGIOMA BUCAL ATÍPICO  
RELATO DE CASO**

Trabalho de conclusão de curso apresentado ao curso de odontologia da universidade de Uberaba, como parte dos requisitos para conclusão do curso de graduação.

Orientador: *Prof. Dr. Paulo Roberto Henrique*

UBERABA, MG

2020

JOÃO VITOR SILVA COSTA

VINÍCIUS VILELA VAZ


**ASSOCIAÇÃO DA ESCLEROTERAPIA E REMOÇÃO CIRÚRGICA, COMO  
OPÇÃO DE TRATAMENTO DE LINFANGIOMA BUCAL ATÍPICO  
RELATO DE CASO**

Trabalho de conclusão de curso apresentado ao curso de odontologia da universidade de Uberaba, como parte dos requisitos para conclusão do curso de graduação.

Orientador: Prof. Dr. Paulo Roberto Henrique


Aprovada em 12/12/2020

BANCA EXAMINADORA:



---

Prof. Dr. Paulo Roberto Henrique



---

Prof. João Paulo Silva Servato

## RESUMO

Os linfangiomas são tumores hamartomatosos benignos de vasos linfáticos. Em sua maioria, surge durante a infância, sendo as lesões congênitas mais encontradas em ultrassonografia pré-natal. Apresenta predileção pela região de cabeça e pescoço, podendo acometer também, a axila, mediastino e retroperitônio. Na cavidade oral, é mais comum no dorso da língua, lábios, mucosa jugal, palato mole e assoalho da boca. Clinicamente, apresentam-se como tumefações nodulares ou papilares assintomáticas, ou como massas difusas e mal definidas. O tratamento deve levar em consideração a idade do paciente, tempo de evolução, localização, dimensões e hemodinâmica da lesão, como também, problemas estéticos e funcionais. O presente trabalho tem como objetivo apresentar um caso clínico de uma paciente jovem portadora de paralisia facial, que apresentava uma lesão nodular, exofítica, assintomática localizada na mucosa jugal que foi diagnosticada como Linfangioma. Cujo tratamento realizado incluiu aplicação tópica de agente esclerosante oleato de monoetanolamina e remoção cirúrgica.

**Palavras-chave:** Linfangioma; Diagnóstico; Tratamento; Esclerosante; Biópsia.

## **ABSTRACT**

Lymphangiomas are benign hamartomatous tumors of lymphatic vessels. Most of them appear during childhood, with congenital lesions most commonly found in prenatal ultrasound. It has a predilection for the head and neck region, and may also affect the axilla, mediastinum and retroperitoneum. In the oral cavity, it is more common on the back of the tongue, lips, cheek mucosa, soft palate and floor of the mouth. Clinically, they present as asymptomatic nodular or papillary swellings, or as diffuse and ill-defined masses. The treatment must take into account the patient's age, time of evolution, location, dimensions and hemodynamics of the lesion, as well as aesthetic and functional problems. The present study aims to present a clinical case of a young patient with facial paralysis, who presented an asymptomatic nodular, exophytic lesion located in the cheek mucosa that was diagnosed as Lymphangioma. The treatment of which included topical application of sclerosing agent oleato monoetanolamina and surgical removal.

**Keywords:** Lymphangioma; Diagnosis; Treatment; Sclerosing; Biopsy.

## **LISTA DE FIGURAS**

<b>Figura 1:</b> Aspecto Extrabucal	4
<b>Figura 2:</b> Exame físico da cavidade oral	4
<b>Figura 3:</b> Aspecto macroscópico da peça cirúrgica e sutura após biópsia	5
<b>Figura 4:</b> Proservação após 7 dias	5
<b>Figura 5:</b> Apresentação do Ethamolin com anestésico (Lidocaina 2%)	5
<b>Figura 6:</b> Aplicação de esclerosante sobre a lesão	6
<b>Figura 7:</b> Aspecto macroscópico da peça cirúrgica após biópsia excisional	6
<b>Figura 8:</b> Proservação excisão cirúrgica (7 dias)	6
<b>Figura 9:</b> Proservação excisão cirúrgica (3 meses)	7
<b>Figura 10:</b> Adaptação da Placa Miorrelaxante	7
<b>Figura 11:</b> Corte histológico 50x	7
<b>Figura 12:</b> Corte histológico 1000x	8

<b>1 INTRODUÇÃO</b>	1
<b>2 OBJETIVO</b>	2
<b>3 CASO CLÍNICO</b>	3
<b>4 DISCUSSÃO</b>	9
<b>5 CONCLUSÃO</b>	11
<b>REFERÊNCIA</b>	12

## 1 INTRODUÇÃO

A primeira descrição de um linfangioma foi atribuída Redenbacher em 1828. (STĂNESCU *et al.*, 2006). São crescimentos harmatosos que apresentam em seu interior, conteúdo líquido rico em proteínas. Sua presença na cavidade oral é extremamente raro. (SUNIL *et al.*, 2012). Podem representar malformações congênitas originárias de sequestros de tecido linfático que não se comunicam normalmente com o resto do sistema linfático. Estas áreas de sequestro nunca encontram uma anastomose eficiente com os canais linfáticos maiores, ocasionando um bloqueio em áreas localizadas nos vasos linfáticos (GASSEN *et al.*, 2010).

Apresenta predileção pela região de vasos linfáticos de cabeça e pescoço, acometendo também a axila, mediastino e retroperitônio. Na cavidade oral é comum no dorso da língua, lábios, mucosa jugal, palato mole e assoalho da boca. Aparece durante a infância em sua maioria, são as condições congênitas mais encontradas em ultrassonografia pré-natal, ocorrendo em 30% de todas as lesões identificadas (MIGUELEZ *et al.*, 2018).

Clinicamente os linfangiomas apresentam-se como tumefações nodulares ou papilares, indolores, podendo ser difusa e mal definida. A cor varia de uma tonalidade mais clara que o tecido circunjacente, sendo macia ao toque (GASSEN *et al.*, 2010). Comumente, quando o tumor é localizado mais na superfície, demonstra uma textura pedregosa que se assemelha a um grupo de vesículas transluzentes. A hemorragia secundária para o interior dos vasos linfáticos pode fazer com que algumas destas vesículas se tornem arroxeadas (NEVILLE *et al.*, 2009).

A localização mais frequente dos linfangiomas na cavidade oral é na língua, mas a lesão pode ser encontrada no palato, mucosa jugal, gengiva e lábios (MAYANK *et al.*, 2016)

O tratamento do linfangioma depende essencialmente do tipo, tamanho, o envolvimento das estruturas vizinhas e infiltração das estruturas vizinhas (MAYANK *et al.*, 2016). Assim, vários métodos de tratamento têm sido usados para abordagem dos linfangiomas. A cirurgia é o mais indicado quando não envolve estruturas nobres. Procedimentos tais como radioterapia, crioterapia, electrocautério, escleroterapia, administração de esteróide, embolização, e cirurgia a laser tem sido propostos (BHAYYA *et al.*, 2015).



## **2 OBJETIVO**

O presente trabalho tem como objetivo apresentar um caso clínico de uma jovem, que procurou a clínica de Estomatologia da Universidade de Uberaba com manifestações bucais diagnosticadas como sendo de um Linfangioma. Procurando discutir com base na literatura científica, as características clínicas dessa lesão e a melhor abordagem terapêutica.

### 3 CASO CLÍNICO

Paciente, 22 anos, sexo feminino, solteira, naturalidade de Uberaba (MG), residente em Vessimo (MG), compareceu a Policlínica procurando atendimento no curso de extensão na área de Estomatologia. A mesma queixava de um incômodo na mucosa bucal, lado esquerdo. Na anamnese, a paciente relatou que mordida na região, e que teve anteriormente Colesteatoma do mesmo lado. A tal lesão foi excisada conservadoramente, mesmo assim a paciente teve paralisia facial pós operatória. Até esse momento não existe nenhum sinal clínico de recidiva.

O exame físico geral não mostrou alterações significantes. Enquanto que, no exame extrabucal observou-se lado esquerdo alterações que indicavam paralisia facial (Figura 1). No exame físico da cavidade oral, notou-se do mesmo lado da paralisia facial a presença de uma lesão nodular, avermelhada, assintomática de consistência amolecida, localizada mucosa jugal que media aproximadamente 1,5cm em seu maior diâmetro (Figura 2).

A hipótese diagnóstica da lesão foi de linfangioma, sendo realizada biópsia incisional da lesão na mesma sessão (Figura 3). A paciente retornou na semana seguinte para a retirada da sutura (Figura 4). Na oportunidade, não foram relatadas pela paciente intercorrências no pós-operatório, enquanto que, a preservação de uma semana mostrou-se dentro do esperado.

Posteriormente, o laudo do exame anátomo-patológico confirmou o diagnóstico clínico de Linfangioma. Antes de iniciar a abordagem terapêutica do caso, a paciente foi esclarecida das dificuldades do manejo daquela lesão e também, sobre a possibilidade eventual de recidiva da lesão. Como a lesão era relativamente difusa e apresentava sinais de infiltração, optou-se por fazer aplicações com esclerosante Ethamolin (oleato de etanolamina) com intuito de reduzir seu tamanho (Figura 5).

Concomitante a aplicação da substância terapêutica confeccionou-se uma placa mio-relaxante para evitar que a paciente continuasse a morder na bochecha, considerando a falta de sensibilidade em decorrência da paralisia facial (Figura 10). O esclerosante antes da aplicação foi diluído na proporção de 1/2 em anestésico sem vasoconstritor e aplicado usando uma seringa de insulina, diretamente na lesão, foram 3 aplicações com intervalos de 21 dias (Figura 6). Como a paciente fazia acompanhamento médico da lesão tumoral do ouvido, antes de dar início ao tratamento o otorrinolaringologista foi informado por carta sobre o procedimento terapêutico a ser realizado.

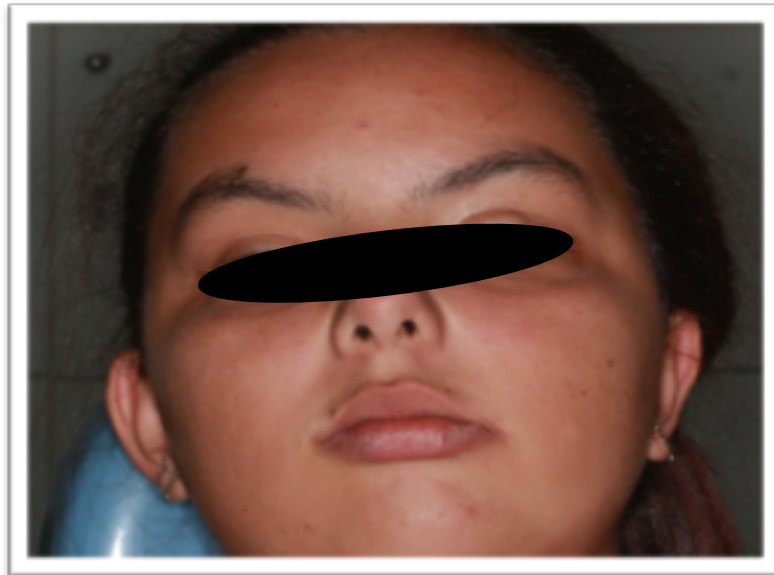Após a conclusão das aplicações notou-se clareamento e redução da lesão. Então, foi planejada e executada a excisão total da lesão. O material obtido pela biópsia foi encaminhado

para o patologista responsável para ser novamente examinado, onde notou-se no corte histopatológico, tecido conjuntivo denso, representado por uma lâmina própria, que apresentava vasos sanguíneos de variado calibre cheios de hemácias, e infiltrado inflamatório mononuclear com arranjo subepitelial e perivascular (Figura 11).

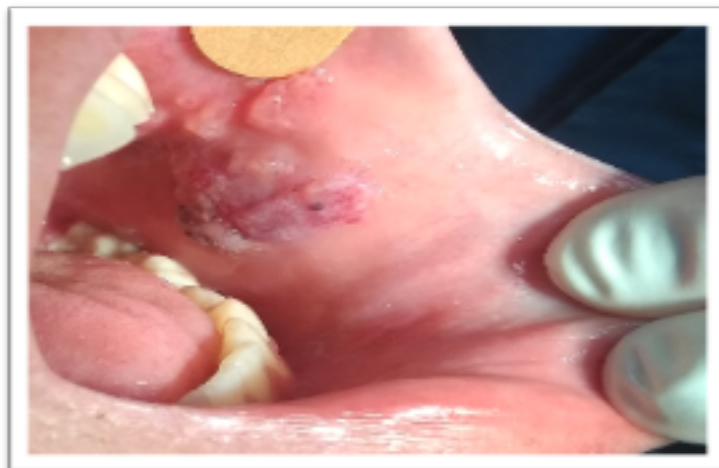Na imagem observou-se um espaço vascular linfático em íntimo contato com o epitélio, sendo este revestido por única camada de células endoteliais, com presença de linfa de cor pálida distribuída em finos filamentos (Figura 12). Além da presença da tumoração observada no exame da biópsia anterior, também, verificou-se fibrosamento parcial da lesão (Figura 7).

A preservação de uma semana apresentou sinais de cura da lesão (Figura 8). E depois de três meses não se observou mais alterações, havendo reparação total dos tecidos envolvidos (Figura 9).

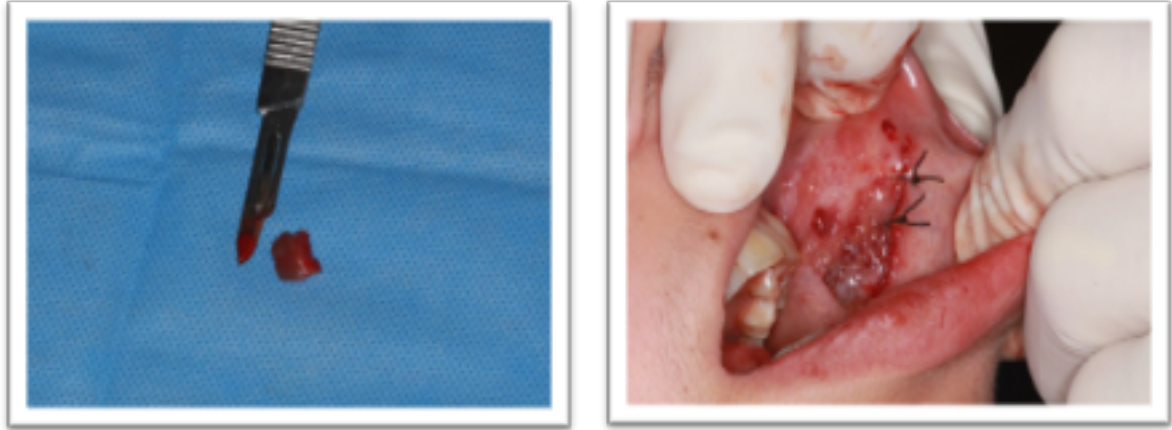**Figura 1:** Aspecto extrabucal. Arquivo pessoal, 2020.



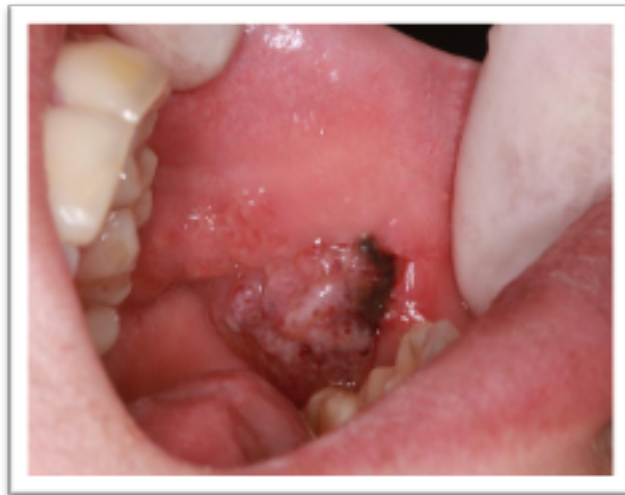**Figura 2:** Exame físico da cavidade oral. Arquivo pessoal, 2020.



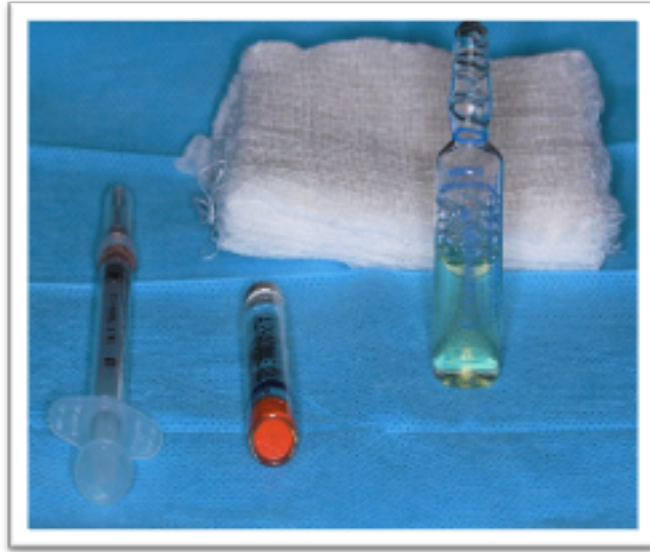
**Figura 3:** Aspecto macroscópico da peça cirúrgica e sutura após biopsia. Arquivo pessoal, 2020.



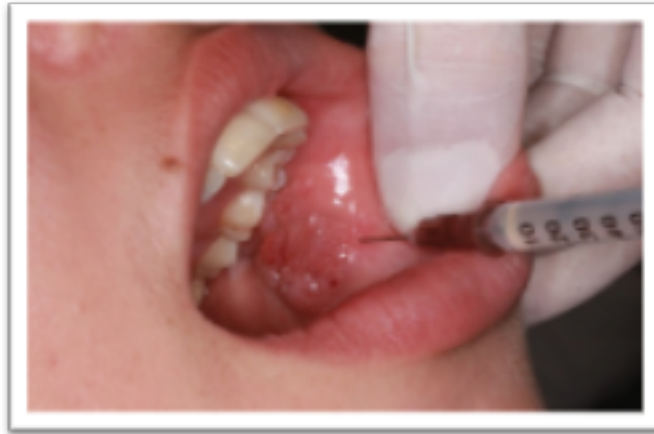**Figura 4:** Proservação após 07 dias. Arquivo pessoal, 2020.



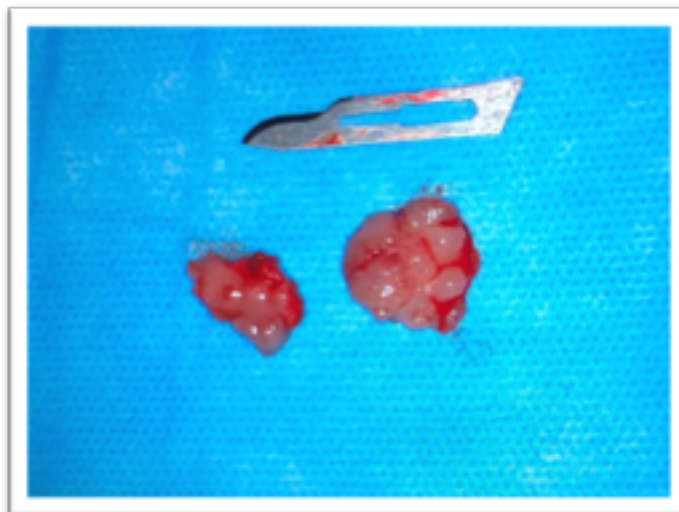
**Figura 5:** Apresentação do Ethamolin com anestésico (Lidocaina 2%). Arquivo pessoal, 2020.



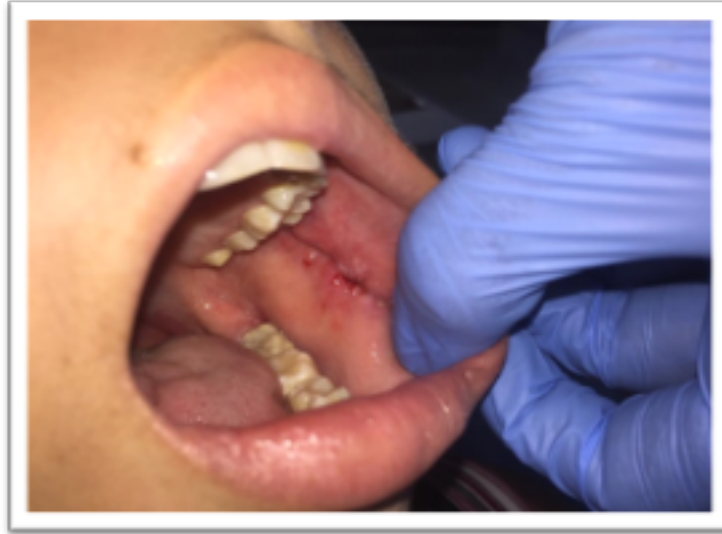**Figura 6:** Aplicação de esclerosante sobre a lesão. Arquivo pessoal, 2020.



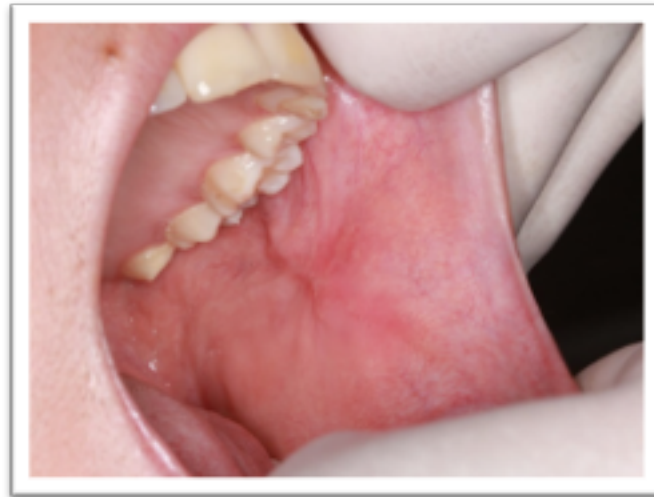**Figura 7:** Aspecto macroscópico da peça cirúrgica após biópsia excisional. Arquivo pessoal, 2020.



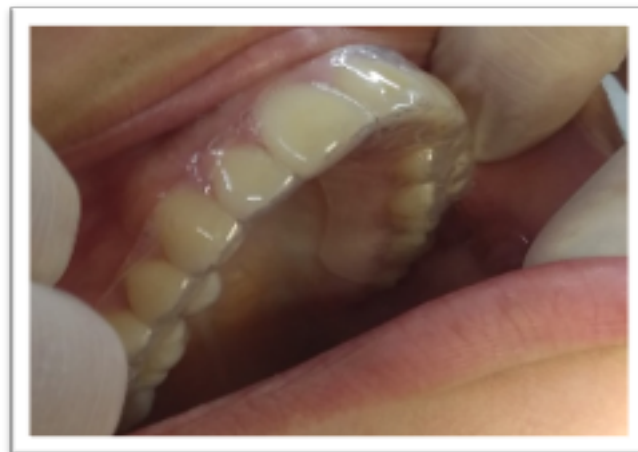**Figura 8:** Proservação excisão cirúrgica (7 dias). Arquivo pessoal, 2020.



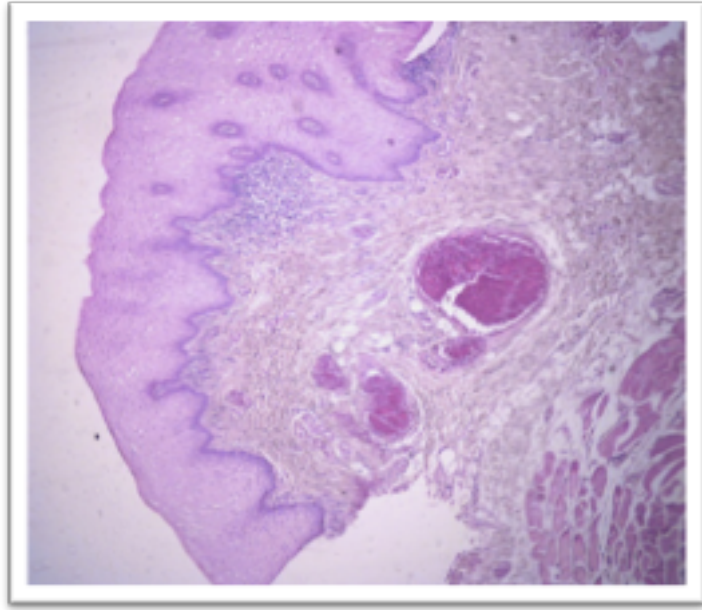
**Figura 9:** Proservação excisão cirúrgica (3 meses). Arquivo pessoal, 2020.



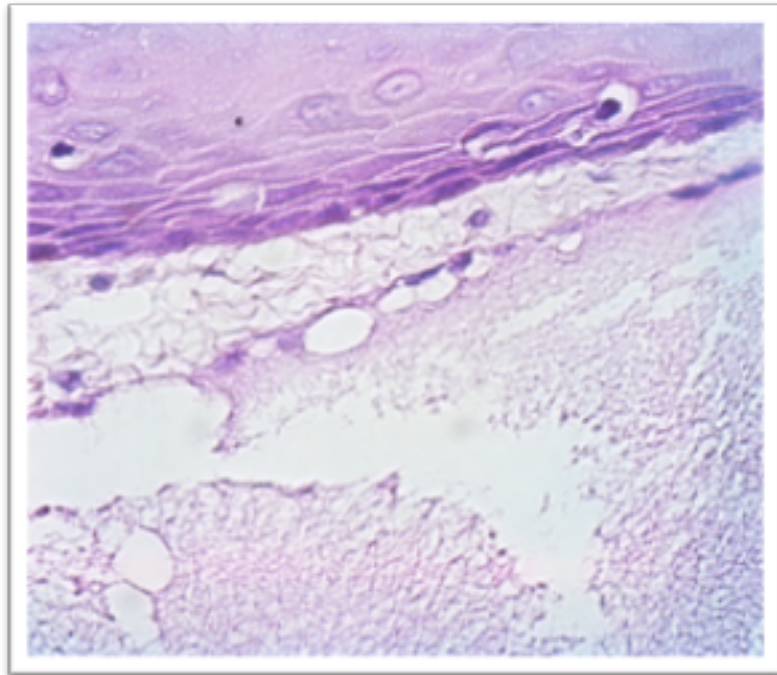
**Figura 10:** Adaptação da Placa Miorrelaxante. Arquivo pessoal, 2020.



**Figura 11:** Corte histológicos 50x. Sivieri, 2020.



**Figura 12:** Corte histológicos x1000. Sivieri, 2020.



## 4 DISCUSSÃO

Clinicamente, os linfangiomas são representados por uma massa de crescimento lento. A cor depende da extensão da lesão, lesões superficiais são representadas por nódulos de cor rosa ou amarelados, ou visto como um grupo de vesículas transparentes, que podem ser vermelhas ou púrpuras, na dependência de hemorragia secundária no local. Lesões profundas são moles, difusas e de cor normal (LACIN *et al.*, 2017; NEVILLE *et al.*, 2004). No presente caso, a lesão apresentava área vermelha com pontos arroxeados e pápulas de cor rosa.

Clinicamente essa lesão pode ser classificada em três tipos: microcísticos, macrocísticos e mistos, sendo que lesões maiores que 2cm são classificados como macrocísticos e microcísticos para lesões menores que 2cm. Os mistos resultam da combinação desses dois tipos (LACIN *et al.*, 2018). No caso apresentado, a classificação aponta para um caso de um linfangioma do tipo microcístico.

A incidência de linfangioma é de 1.2 para 2.8/1000 nascimentos. Com predileção para cabeça e pescoço (50%- 70%). A mucosa jugal ocupa o segundo lugar na localização dessa condição, apesar de ter apenas 14 estudos descritos de linfangiomas com essa localização (KURUDE *et al.*, 2020; PAMMAR *et al.*, 2015). No presente caso, a lesão era localizada na mucosa jugal, portanto trata-se de um evento bastante raro.

Dentre os métodos diagnósticos por imagens, a ecografia é o melhor exame para diferenciar uma massa sólida de uma massa cística, enquanto que a tomografia computadorizada e as imagens por ressonância magnética podem determinar com clareza a extensão da lesão antes da cirurgia. A ecografia com Doppler é um recurso de exame que pode diferenciar os componentes presentes no interior da lesão e suas origens se linfática e/ou vascular sanguínea (GASSEN *et al.*, 2010). O diagnóstico diferencial é extenso, incluindo hemangioma, teratoma, cisto dermóide, cisto do ducto tireoglosso, heterotopia da mucosa gástrica, cistos mucosos, ou papilomatose florida (STĂNESCU *et al.*, 2006). No caso ora apresentado, o diagnóstico diferencial do linfangioma foi feito com o hemangioma. Todavia, para esclarecer a natureza da lesão, optou-se pela realização de uma biópsia do tipo incisional, onde o sangramento foi controlado com facilidade.

Dentre várias opções de tratamento recomendadas para linfangiomas, alguns fatores devem ser levados em consideração, desde estéticos a funcionais, idade de cada paciente, tempo de evolução da lesão e sua localização. As dimensões e a hemodinâmica também são relevantes para se escolher a melhor abordagem terapêutica dessas lesões angiomatosas. A aplicação de



oleoato de etanolamina (OE) é um tratamento indicado em lesões de pequeno porte. O OE provoca uma irritação no endotélio após ser injetado na massa tumoral, causando inflamação e destruição dos vasos da lesão, com conseqüente formação de trombos devido a hemostasia provocada, substituindo o endotélio por tecido fibroso e regressão da lesão. (KUNHDALL´MAGRO,2012; GASSEN *et al.*, 2010). o prognóstico depende do tamanho da lesão, sua localização e as implicações estéticas (LEITE *et al.*, 2019).

Por não ser uma lesão encapsulada, a completa remoção dos linfangiomas é difícil, e as recorrências são comuns. Essas lesões não respondem bem aos agentes esclerosantes como os hemangiomas. (SUNIL *et al.*, 2012). Dado a particularidade do caso clínico apresentado e as dificuldades de sucesso do emprego de técnicas isoladas, foi realizado três manobras terapêuticas, que incluíram a associação da colocação de uma placa de mordida para reduzir o trauma mastigatório sobre a área lesionada, escleroterapia com intuito de provocar a diminuição do tamanho da lesão e finalmente, a excisão cirúrgica.

## 5 CONCLUSÃO

Os linfangiomas são hamatomas angiomatosos encontrados com maior frequência em crianças e adultos jovens. Apesar da cabeça e pescoço serem a região do organismo mais atingida, essas lesões raramente são encontradas na boca. O tratamento mais usado para essa condição é a cirurgia. Contudo, outras abordagens são utilizadas, como é o caso da escleroterapia. Notadamente, associação de uma terapia combinada, torna-se uma possibilidade viável, visto nenhum tratamento isolado estar isento de recorrências. A abordagem terapêutica do caso clínico apresentado envolveu a aplicação de esclerosante e cirurgia com êxito a curto prazo. Entretanto, espera-se que a preservação de médio e longo prazo confirme o sucesso da terapêutica empregada.

## REFERÊNCIAS

ABE, A.; KURITA, K.; ITO, Y. Acquired lymphatic malformations of the buccal mucosa: a case report. **Clinical Case Reports**, v. 6, n. 10, p. 1929-1932, ago. 2018. Disponível em: <https://pubmed.ncbi.nlm.nih.gov/30349701/>. Acesso em: 03 dez. 2020

ALMILHATTI, H. J.; CAMPARIS, C. M.; BÖNECKER, G.; RIBEIRO, R. de A. **Como aumentar o índice de sucesso no tratamento com placas oclusais miorrelaxantes**. Jba, Curitiba, v. 2, n. 8, p. 340-343, dez. 2002. Disponível em: <https://www.dtscience.com/wp-content/uploads/2015/10/Como-Aumentar-o-%C3%8Dndice-de-Sucesso-no-Tratamento-com-Placas-Oclusais-Miorrelaxantes.pdf>. Acesso em: 03 dez. 2020

AMODEO, I.; COLNAGHI, M.; RAFFAELI, G.; CAVALLARO, G.; CIRALLI, F.; GANGI, S.; LEVA, E.; PIGNATARO, L.; BORZANI, I.; PUGNI, L.; MOSCA, F.; The use of sirolimus in the treatment of giant cystic lymphangioma. **Medicine**, v. 96, n. 51, p.1-7, dez. 2017. Disponível em: [https://journals.lww.com/md-journal/Fulltext/2017/12220/The\\_use\\_of\\_sirolimus\\_in\\_the\\_treatment\\_of\\_giant.10.aspx](https://journals.lww.com/md-journal/Fulltext/2017/12220/The_use_of_sirolimus_in_the_treatment_of_giant.10.aspx). Acesso em: 01 abr. 2020.

BABU, D.B.G.; KUMAR, B.; BOINEPALLY, N.H.; GANNEPALLI, A. **A Case of Intraoral Lymphangioma Circumscripta – A Diagnostic Dilemma**. **Journal Of Clinical And Diagnostic Research**, v.9, n. 10, p.11-13, out. 2015. Disponível em: <https://www.ncbi.nlm.nih.gov/pmc/articles/PMC4625346/pdf/jcdr-9-ZD11.pdf>. Acesso em: 2 abr. 2020.

BHAYYA, H.; PAVANI, D.; GEETHA, P.; Oral lymphangioma: a rare case report. **Contemporary Clinical Dentistry**, Ahmednagar, v. 6, n. 4, p. 584-587, out. 2015. Disponível em: <https://www.contempclindent.org/article.asp?issn=0976-237X;year=2015;volume=6;issue=4;spage=584;epage=587;aulast=Bhayya>. Acesso em: 27 set. 2020.

DEVI, A.; NARWAL, A.; YADAV, A.B.; SINGH, V.; GUPTA, A. **Classical Cases of Lymphangioma – As Multiple Vesicular Eruptions**. **Journal Of Clinical And Diagnostic Research**, v. 10, n. 6, p.22-23, jun. 2016. Disponível em: <https://www.ncbi.nlm.nih.gov/pmc/articles/PMC4963788/pdf/jcdr-10-ZD22.pdf>. Acesso em: 2 abr. 2020.

GANESH, C.; SANGEETHA, G.S.; NARAYANAN, V.; UMAMAHESWARI, T. N. Lymphangioma Circumscriptum in an Adult: **An Unusual Oral Presentation**. **Journal Of Clinical Imaging Science**, Tamil Nadu, v. 3, n. 1, p.44-48, out. 2013. Disponível em: <https://clinicalimagingscience.org/view-pdf/?article=fb390a82a732267d98b91bc1f3beb> a86CZiLtg==. Acesso em: 01 abr. 2020.

GASSEN, H.T.; CAYE, L.F.S.; ROVANI, G.; SILVA, S.O.; SILVA-JUNIOR, A.N.; MIGUENS-JR, S.A.Q.; HERNANDEZ, P.A.G.; Linfangioma de cavidade bucal: relato de caso clínico. **Stomatos**, Canoas, v. 16, n. 30, p.82-88, jun. 2010. Disponível em: <https://www.redalyc.org/pdf/850/85015681010.pdf>. Acesso em: 01 abr. 2020.

ILIADOU, E; PAPAPETROPOULOS, N.; KARAMATZANIS, E.; SARAVAKOS, P.; SARAVAKOS, K. Primary Lymphangioma of the Palatine Tonsil in a 9-Year-Old Boy: A Case Presentation and Literature Review. **Case Reports In Otolaryngology**, v. 2016, n. 1, p.1-3, set. 2016. Disponível em: <https://www.ncbi.nlm.nih.gov/pmc/articles/PMC5107230/>. Acesso em: 01 abr. 2020.

KUHN-DALL'MAGRO, A; FARENZENA, K. P.; BLUM, D.; VICARI, T.; PAULETTI, R.; MALDANER, G.. O uso do oleato de etanolamina na escleroterapia de lesões vasculares da região maxilofacial:: revisão de literatura e relatos de casos. **Revista da Faculdade de Odontologia**, Passo Fundo, v. 17, n. 1, p.78-85, abr. 2012. Disponível em: [http://revodonto.bvsalud.org/scielo.php?pid=S1413-40122012000100015&script=sci\\_arttext](http://revodonto.bvsalud.org/scielo.php?pid=S1413-40122012000100015&script=sci_arttext) . Acesso em: 01 abr. 2020.

KURUDE, A. A.; PHISKE, M. M.; KOLEKAR, K. K.; NAYAK, C. S.; Lymphangiomas: rare presentations in oral cavity and scrotum in pediatric age group. **Indian Journal Of Dermatology, Venereology And Leprology**, Mumbai, v. 86, n. 2, p. 230-235, 2020. Disponível em: [http://dx.doi.org/10.4103/ijdv1.ijdv1\\_139\\_18](http://dx.doi.org/10.4103/ijdv1.ijdv1_139_18). Acesso em: 27 set. 2020.

LACIN, N. YALCIN, M.; EFEOGLU, B. F.; IZOL, B. S.; TUNEL, A.; The Treatment of Lymphangioma in the Buccal Mucosa by Surgical Excision: a rare case report. **International Archives Of Oral And Maxillofacial Surgery**, Izmir, v. 2, n. 1, p. 13-16, dez. 2018. Disponível em: <https://clinmedjournals.org/articles/iaoms/international-archives-of-oral-and-maxillofacial-surgery-iaoms-2-013.php?jid=iaoms>. Acesso em: 10 nov. 2020.

LEITE, R. B.; VIANA, J. C. M.; AVELINO, G. G.; SILVA, G. G.; PAIVA, D. F.; PINHEIRO, J. C.; RARO CASO DE LINFANGIOMA ORAL EM PALATO: importância do diagnóstico e conduta do cirurgião-dentista. **Revista Ciências e Odontologi**, Lagoa Nova, v. 3, n. 2, p. 23-26, set. 2019. Disponível em: <https://core.ac.uk/download/pdf/270307616.pdf>. Acesso em: 27 set. 2020.

MAYANK, M.; MANOLKAR, R.M.; MHAPSEKAR, R.V. Lymphangioma of tongue: a case report and review of literature. **International Journal Of Biomedical Research**, v. 4, n. 7, p. 223-225, jul. 2016. Disponível em : <https://ssjournals.com/index.php/ijbr/article/view/3212> . Acesso em 03 dez. 2020

MIGUELEZ, S. E.; GONZALEZ, L.; MONTEAGUDO, A.; MOSCA, C. O. Linfangioma en maxilar de un recién nacido: Reporte de un caso clínico. **Revista de Odontopediatría Latinoamericana**, Buenos Aires, v. 8, n. 1, p.83-92, jun. 2018. Disponível em: <https://www.medigraphic.com/pdfs/alop/rol-2018/rol181i.pdf>. Acesso em: 01 abr. 2020.

MORALES, C.J.G.; HERRERA, A.H.; CABALLERO, A.D. Exéresis de linfangioma en encía con electrobisturí. **Revista Cubana de Estomatología**, v. 54, n. 4, p. 1-6, dez. 2015. Disponível em : [http://scielo.sld.cu/scielo.php?script=sci\\_arttext&pid=S0034-7507201500\\_0400010](http://scielo.sld.cu/scielo.php?script=sci_arttext&pid=S0034-7507201500_0400010) . acesso em : 03 dez. 2020

MOROVIC, C. G.; T, C. V.; V, Noemí Leiva; M, Sebastián Véliz. Malformación linfática facial mixta: Caso clínico. **Revista Chilena de Pediatría**, Santiago, v. 85, n. 6, p.714-719, dez. 2014. Disponível em: [https://scielo.conicyt.cl/scielo.php?script=sci\\_arttext&pid=S0370-41062014000600009&lng=en&nrm=iso&t](https://scielo.conicyt.cl/scielo.php?script=sci_arttext&pid=S0370-41062014000600009&lng=en&nrm=iso&t). Acesso em: 01 abr. 2020.

NAGPAL, T.; SHAH, D.; MANJUNATHA, Bs; MAHAJAN, Amit. Macroglossia Associated with Lymphangioma: Surgical Management of An Interesting Case. **Journal Of Clinical And Diagnostic Research**. v.9, n. 11, p.4-6, 2015. Disponível em: [https://www.jcdr.net/articles/PDF/6717/12402\\_CE\[Ra1\]\\_F\(AK\)\\_PF1\(VSUAKE\)\\_PFA\(NCAK\)\\_PF2\(PAG\).pdf](https://www.jcdr.net/articles/PDF/6717/12402_CE[Ra1]_F(AK)_PF1(VSUAKE)_PFA(NCAK)_PF2(PAG).pdf). Acesso em: 01 abr. 2020.

NEVILLE, B.W.; ALLEN, C.M.; DAMM, D.D. **Patologia: Oral & Maxilofacial**. 2ª Rio de Janeiro: Guanabara Koogan, 2004

NEVILLE, B.W.; DAMM, D.D.; ALLEN, C.M.; BOUQUOT, J.E. **Patologia Oral e Maxilofacial**. Trad.3a Ed., Rio de Janeiro: Elsevier, 2009

OLIVEIRA, M. L.; VEIGA, L. D. C.; CORREIA NETO, I. V.; OLIVEIRA, H M. N. S.; PEIXOTO, F. B. **Escleroterapia com oleato de monoetanolamina na abordagem de lesões vasculares da cavidade oral**. **Revista Eletrônica Acervo Saúde**, [s.l.], n. 20, p.585-591, mar. 2019. Disponível em: <https://acervomais.com.br/index.php/saude/article/view/585> Acesso em: 01 abr. 2020.

PAMMAR, Chandrashekhar *et al.* Lymphangioma of the buccal mucosa: a case report with a literature review on lymphangioma of buccal mucosa. **Journal Of Orofacial Sciences**, Karnataka, v. 7, n. 2, p. 129-131, jul. 2015. Disponível em: [http://www.jofs.in/temp/JOrofacSci72129-6002338\\_164023.pdf](http://www.jofs.in/temp/JOrofacSci72129-6002338_164023.pdf). Acesso em: 27 set. 2020.

SINGHAL, P; KOLAY, S. K.; PARWANI, R.; WANJARI, S.; Oral lymphangiomas – clinical and histopathological relations: An immunohistochemically analyzed case series of varied clinical presentations. **Journal Of Oral And Maxillofacial Pathology**, v. 22, n. 4, p.108-111,

jan. 2018. Disponível em: <https://www.ncbi.nlm.nih.gov/pmc/articles/PMC 5824501/>. Acesso em: 01 abr. 2020.

STĂNESCU, L.; E.F.GEORGESCU; SIMIONESCU, C.; GEORGESCU, I.; Lymphangioma of the oral cavity. **Romanian Journal Of Morphology And Embryology**, Craiova, v. 4, n. 47, p. 373-377, mar. 2006. Disponível em: [https://www.researchgate.net/profile/Cristiana\\_Simionescu/publication/6417172\\_Lymphangioma\\_of\\_the\\_oral\\_cavity/links/546776f10cf20dedafcf4e95/Lymphangioma-of-the-oral-cavity.pdf](https://www.researchgate.net/profile/Cristiana_Simionescu/publication/6417172_Lymphangioma_of_the_oral_cavity/links/546776f10cf20dedafcf4e95/Lymphangioma-of-the-oral-cavity.pdf). Acesso em: 27 set. 2020.

SUNIL, S.; GOPAKUMAR, D.; SREENIVASAN, B.S. Oral lymphangioma - Case reports and review of literature. **Contemporary Clinical Dentistry**, v. 3, n. 1, p. 116-118, 2012. Disponível em: <https://www.ncbi.nlm.nih.gov/pmc/articles/PMC3341747/> acesso em : 03 dez 2020.

VASCONCELOS, G.; SANTOS, B. C.; LEMOS, L. C. P.; RIBEIRO, B. F.; IGLESIAS, D. P. P.; VASCONCELOS, R. G.; Oral lymphangioma:: case report. **Revista Sul-brasileira de Odontologia**, Joinville, v. 8, n. 3, p.352-356, set. 2011. Disponível em: [http://revodonto.bvsalud.org/scielo.php?script=sci\\_arttext&pid=S1984-56852011000300019](http://revodonto.bvsalud.org/scielo.php?script=sci_arttext&pid=S1984-56852011000300019). Acesso em: 01 abr. 2020.

