

**UNIVERSIDADE DE UBERABA**  
**CURSO DE ODONTOLOGIA**

**BRUNO JUSTINO DE OLIVEIRA**  
**GIOVANNE ARAÚJO MANOEL**

**REVASCULARIZAÇÃO PULPAR EM DENTES NECROSADOS E COM  
RIZOGÊNESE INCOMPLETA**

**UBERABA-MG**

**2020**

**UNIVERSIDADE DE UBERABA**  
**CURSO DE ODONTOLOGIA**

**REVASCULARIZAÇÃO PULPAR EM DENTES NECROSADOS E COM  
RIZOGÊNESE INCOMPLETA**

Trabalho de conclusão de curso apresentado ao Curso de Odontologia da Universidade de Uberaba, como parte das exigências para a conclusão do curso de Graduação.

Orientador: Prof<sup>o</sup>. Dr<sup>o</sup>. Benito André Silveira Miranzi

Uberaba-MG

2020

**BRUNO JUSTINO DE OLIVEIRA**  
**GIOVANNE ARAÚJO MANOEL**

**REVASCULARIZAÇÃO PULPAR EM DENTES NECROSADOS E COM  
RIZOGÊNESE INCOMPLETA**

Trabalho de conclusão de curso apresentado ao  
Curso de Odontologia da Universidade de  
Uberaba, como parte das exigências para a  
conclusão do curso de Graduação.

Orientador: Prof<sup>o</sup>. Dr<sup>o</sup>. Benito André Silveira  
Miranzi


Uberaba, 16 de dezembro de 2021

**BANCA EXAMINADORA**



---

Prof. (Benito André Silveira Miranzi)  
Universidade de Uberaba



---

Prof.<sup>a</sup> (Renata Samuel)  
Universidade de Uberaba

## RESUMO

A revascularização pulpar é um procedimento muito utilizado atualmente, principalmente pelos problemas gerados pela apicificação. Os problemas gerados incluem o não aumento da espessura radicular e o aumento das chances de reinfecção do canal. Na literatura, evidencia-se muitos protocolos com relação a técnica de revascularização, e ainda há algumas dúvidas, sobre a sua viabilidade e chance de sucesso quando comparada com a apicificação. Visto esse panorama atual, torna-se importante uma revisão de literatura, para reunir algumas das técnicas mais utilizadas e avaliar sua viabilidade, baseada em pesquisas e casos clínicos. Os artigos foram selecionados dentro da base de dados da PubMed, entre os anos de 2014 a 2020, sobre a revascularização pulpar em dentes necrosados e com rizogênese incompleta, utilizando as palavras-chave: revitalização pulpar, regeneração pulpar, endodontia regenerativa, revascularização, todas em inglês. O objetivo desse trabalho foi realizar uma revisão de literatura, em relação aos diferentes protocolos utilizados, e comparar relatos sobre a técnica, visando analisar a sua chance de sucesso. Foram encontrados quinze artigos sobre o tema, separados em um grupo de casos clínicos e outro de pesquisas literárias. Durante a revisão os artigos, determinaram alternativas para as soluções irrigantes, medicações intracanaís, selamentos coronários, o uso ou não da pasta tripla ou dupla antibiótica, e a proteção do tecido neoformado com produtos à base de MTA (Agregado de Trióxido Mineral). Concluiu-se que, o uso do EDTA (ácido etilenodiamino tetra-acético) em conjunto com o hipoclorito representa um ótimo irrigante, a fim de preservar a maior quantidade de células multipotentes. A pasta tripla antibiótica ainda é preconizada ao invés do hidróxido de cálcio, por abranger uma maior cepa de microrganismos. Além disso o selamento com MTA continua sendo o mais eficaz. Essas substâncias em combinação dentro da técnica, apresentaram uma maior taxa de sucesso, e poucos problemas adversos.

**Palavras Chave:** Revitalização pulpar, Regeneração pulpar, Endodontia Regenerativa, Revascularização.

## ABSTRACT

Pulp revascularization is a procedure widely used today, mainly due to the problems generated by apexification. These problems include, not increasing the root thickness and increasing the chances of reinfection of the canal. In the literature, there are many protocols regarding the revascularization technique, and there are still some doubts about its viability and chance of success when compared to apexification. In view of this current scenario, it is important to review the literature to bring together some of the most used techniques and assess their feasibility, based on research and clinical cases. The articles were selected from the PubMed database, between 2014 and 2020, about pulp revascularization in necrotic teeth and with incomplete rhizogenesis, using the keywords: pulp revitalization, pulp regeneration, regenerative endodontics, and revascularization. The objective of this work was to carry out a literature review, in relation to the different protocols used, and to compare reports on the technique, aiming to analyze its chance of success. Fifteen articles on the subject were found, separated into a group of clinical cases and another of literary research. During the review, the articles determined alternatives for irrigating solutions, intracanal medications, coronary seals, the use or not of triple or double antibiotic paste, and the protection of neoformed tissue with products based on MTA (Mineral Trioxide Aggregate). It was concluded that the use of EDTA EDTA (ethylenediamine tetraacetic acid) in conjunction with hypochlorite represents an excellent irrigant, in order to preserve the greatest number of multipotent cells. The triple antibiotic paste is still recommended instead of calcium hydroxide, as it covers a larger strain of microorganisms. Moreover, MTA sealing remains the most effective. These substances in combination within the technique, showed a higher success rate, and few adverse problems.

**Keywords:** Pulp revitalization, Pulp regeneration, Regenerative endodontics, Revascularization.

## SUMÁRIO

1 INTRODUÇÃO.....	6
2 OBJETIVOS.....	8
3 MATERIAL E MÉTODOS.....	9
4 REVISÃO DE LITERATURA .....	10
4.1 Soluções irrigantes.....	10
4.2 Medicações intracanal .....	11
4.3 Selamento coronário.....	12
4.4 Tempo de acompanhamento.....	12
5 RESULTADOS .....	15
6 DISCUSSÃO.....	16
7 CONCLUSÃO.....	17
REFERÊNCIAS .....	18
APÊNDICE .....	20
ANEXOS .....	21

## 1 INTRODUÇÃO

A Endodontia é uma área da odontologia que envolve uma variedade de intervenções preventivas, não cirúrgicas e cirúrgicas. Enquanto as intervenções preventivas visam evitar a ocorrência de inflamações e infecções, as não cirúrgicas e cirúrgicas determinam uma redução e remoção do tecido inflamatório e infectado já existente. Por isso, a Endodontia se apresenta com campos bem abrangentes. (ORDINOLA-ZAPATA, et al., 2019).

Apesar dos avanços, o tratamento de dentes permanentes infectados com formação incompleta do ápice radicular representa um grande desafio para a Endodontia. Esses dentes normalmente possuem canais mais amplos, paredes radiculares delgadas e ápices abertos, o que representa uma grande dificuldade para o clínico na hora da instrumentação, da determinação do comprimento do canal e do controle dos materiais irrigadores e obturadores. Além disso, dentes “imatuross” são mais propensos a fraturas, por isso até o mais simples procedimento tende a ter uma chance de sucesso mais baixa do que o normal (ALOBALID, et al., 2014).

A apicificação é indicada para o tratamento de dentes necrosados e com a formação do apical incompleta. A técnica envolve a desinfecção do canal e estimula a formação de uma barreira calcificada no ápice radicular, por meio da obturação do canal com materiais bioestimuladores. Porém, essa técnica pode gerar fraturas das paredes radiculares e aumentar as chances de reinfecção do canal (SILUJJAI; LINSUWANONT, 2017).

Recentemente, a terapia regenerativa pulpar tem sido amplamente utilizada, ao invés da apicificação, por promover uma formação natural do ápice radicular, ou seja, por estimular a apicigênese. Nessa técnica, o canal é limpo e desinfectado, selado com uma pasta antibiótica, reaberto e instrumentado além do ápice, provocando um sangramento apical, estimulando assim o fechamento apical do dente e a formação de um tecido semelhante ao tecido pulpar (CHEN; JOVANI-SANCHO; SHETH, 2015)

Hoshino et al. (1996), através de pesquisa *in vitro*, mostraram a eficácia de uma pasta, denominada tripla antibiótica, com medicação intracanal. Assim foi proposto o uso de uma tripla pasta com o objetivo de eliminar toda e qualquer colônia de bactérias que possa estar dentro do canal radicular. Estudos mais recentes revelaram que a pasta pode ter alguns efeitos indesejáveis, como uma descoloração da coroa. Isso fez com que fossem testados um menor tempo de colocação dessa pasta e, até mesmo, a utilização de outras, medicações como o hidróxido de cálcio, para desinfecção do canal (ALBUQUERQUE et al., 2014)

Shin et al. (2009), realizaram a revascularização em uma única sessão, obtendo resultados satisfatórios, apesar de estudos anteriores apontarem que se faz necessário no mínimo duas sessões para que tal procedimento tenha alguma eficácia (ALBUQUERQUE et al., 2014)

Então, se faz necessário um desenvolvimento clínico mais definido, que tenham maiores taxas de sucesso para os tratamentos com revitalização pulpar. Portanto, o objetivo desse trabalho é revisar a literatura presente e fazer uma comparação entre as diferentes técnicas da revascularização pulpar e determinar um protocolo que apresente uma maior chance de sucesso.



## **2 OBJETIVOS**

O objetivo do trabalho foi uma análise, por meio da literatura, sobre os variados protocolos para a revascularização pulpar, separando os tipos de soluções irrigantes, medicamentos intracanáis, tempo de acompanhamento, efeitos adversos e principalmente o sucesso para, assim determinar um protocolo mais viável, e com maior chance de sucesso para a terapia de regeneração pulpar.

### 3 MATERIAL E MÉTODOS

No presente estudo foi realizado uma revisão da literatura baseada em artigos científicos em inglês publicados entre 2013 até 2020 sobre a revascularização pulpar em dentes necrosados e com rizogênese incompleta. Para isso, foi utilizada a base de dados PubMed (<https://ncbi.nlm.nih.gov/pubmed/>). A busca foi realizada com as seguintes palavras-chave: *Pulp-revitalization, apexification, pulp-regeneration e Regenerative endodontics*. Os artigos foram separados de acordo com o tipo de pesquisa, ou seja, artigos de casos clínicos e artigos de revisão de literatura. Artigos encontrados e publicados há mais de 7 anos foram descartados, pois as informações encontradas eram pouco atualizadas.

## 4 REVISÃO DE LITERATURA

### 4.1 Soluções irrigantes

A irrigação se põe como fase primária do processo de revascularização, pois a limpeza e desinfecção do canal é o primeiro passo para o sucesso da técnica. Nesta etapa, faz-se uso de algumas substâncias irrigantes que possuem propriedades antimicrobianas e utiliza-se até mesmo alguns agentes quelantes. Por mais que algumas dessas soluções não sejam biocompatíveis, elas alcançam níveis de limpeza favoráveis à técnica, mesmo atrapalhando na manutenção do tecido biológico necessário para que a revascularização aconteça. Os irrigantes mais utilizados são o hipoclorito de sódio (NaOCl), a clorexidina (CHX) e o EDTA (ácido etilenodiamino tetra-acético). Alguns autores estudam o uso do MTAD (Mistura de tetraciclina, ácido cítrico e detergente) e do ácido hipocloroso como alternativas para irrigar o canal (NAMOUR; THEYS, 2014; ALBUQUERQUE et al., 2014).

O hipoclorito de sódio é um excelente agente microbiano, quando utilizado na concentração adequada para uso endodôntico, de 2,5%, porém sua biocompatibilidade é baixa o que compromete a sobrevivência das células-tronco remanescentes da polpa dentária além de sua aderência nas paredes do canal (ARAÚJO et al., 2016).

A clorexidina encontrada nas concentrações de 2% a 0,12%, também apresenta propriedades microbianas excelentes, principalmente na ação contra *Cândida* e bactérias Gram+. Também possui uma alta biocompatibilidade, ou seja, não irrita os tecidos periapicais. (NAMOUR; THEYS 2014).

O EDTA é um ótimo agente quelante, removendo a camada de *smear layer* e facilitando a ação de outras soluções irrigantes, além de ser capaz de induzir fatores de crescimento incorporados a dentina. Apesar de ser uma substância promissora, pouco se sabe sobre seus efeitos nas células-tronco remanescentes no canal radicular (DIOGENES; RUPAREL, 2017)

Namour e Theys (2014) em seu artigo apontam uma pesquisa sobre a utilização do EDTA em conjunto com o hipoclorito de sódio e a clorexidina. O resultado encontrado aponta que a combinação do EDTA com a clorexidina é extremamente citotóxica, visto que não foi encontrada nenhuma célula-tronco remanescente no canal após a utilização dessa combinação. Já a combinação com hipoclorito de sódio se mostrou eficaz e menos citotóxica que a com clorexidina. As pesquisadoras concluíram que a combinação com hipoclorito poderia ser usada, e seria mais bem aproveitada se o hipoclorito fosse aquecido a 37°C, o que aumentaria a seu potencial de desinfecção.

O ácido hipocloroso é uma substância relativamente nova no mercado. E, estudos mostram que, quando comparado com o hipoclorito e com a clorexidina, ele se mostrou menos citotóxico para as células tronco remanescentes e promoveu aderência das mesmas à parede radicular. No entanto, mais estudos são necessários para avaliar seu uso na endodontia regenerativa (ALBUQUERQUE et al., 2014).

#### **4.2 Medicções intracanal**

A etapa da colocação da medicação intracanal é uma das mais importantes, pois é ela que vai remover a infecção presente, e evitar que uma nova se instale no canal radicular, visto que a revascularização precisa de um ambiente livre de bactérias para o crescimento celular. Atualmente dois tipos de medicações são utilizados comumente na regeneração pulpar, a pasta de antibióticos tripla e o hidróxido de cálcio (ALBUQUERQUE et al., 2014; DIOGENES; RUPAREL, 2017).

Hoshino et al. (1996) avaliaram o uso de uma pasta antibiótica tripla que continha a associação de Metronidazol, Ciprofloxacino e Minociclina. Essa avaliação mostrou que a pasta eliminou todas as bactérias na superfície dentinária. Além disso, também se mostrou eficaz contra bactérias instaladas em camadas profundas na dentina. Após alguns estudos *in vitro* e *in vivo* dessa pasta, ela foi considerada o padrão ouro para desinfecção intracanal afim de controlar infecções presentes. A pasta é composta de 400mg de Metronidazol, 250mg de Ciprofloxacino e 50mg de Minociclina manipulada com um veículo, geralmente propileno glicol (ALBUQUERQUE et al., 2014).

Apesar dos sucessos obtidos com a pasta, a associação dos três antibióticos a torna citotóxica para as células-tronco pulpares, além disso, alguns efeitos adversos foram notados, como a descoloração da coroa pela presença da Minociclina. Uma outra grande preocupação entorno dessa combinação é a resistência bacteriana. Por mais que alguns dos antibióticos possam ser substituídos, os seus substituintes são menos eficazes no combate a várias cepas de bactérias (ALBUQUERQUE et al., 2014).

Visto que a pasta tripla é limitada por causa de sua citotoxicidade e da resistência bacteriana, estudos procuraram por novas substâncias antimicrobianas para a desinfecção do canal. O hidróxido de cálcio tem sido utilizado amplamente na endodontia inclusive nas apicificações, visto que sua propriedade antimicrobiana se dá pela inibição da proliferação das

bactérias. Testes de seu uso na regeneração pulpar mostraram sucesso clínico e radiográfico (ALBUQUERQUE et al., 2014; WIGLER et al., 2013).

Quando comparado com a pasta tripla, o hidróxido de cálcio se mostra bem mais biocompatível. Em estudos realizados, quando foi usada essa substância para desinfecção intracanal, o resultado foi de que 100% das células-tronco pulparem remanescentes sobreviveram, o que é uma grande vantagem se tratando da revascularização; já estudos com a pasta revelaram que somente 33% das células sobreviveram. Por mais promissor que possa ser, o hidróxido pode causar necrose do tecido periapical, bem como danificar células epiteliais dos restos de Malassez (NAMOUR; THEYS, 2014; ALOBAID et al., 2014).

### **4.3 Selamento coronário**

A parte do selamento é de extrema importância, pois um selamento mal feito, pode acarretar uma nova infecção do canal, o que o tornaria inviável continuar a técnica, e teria que ser feita toda a desinfecção novamente. Isto poderia gerar uma possível resistência bacteriana, além de remover por completo as células-tronco pulparem remanescentes (DIOGENES; RUPAREL, 2017).

Apesar de serem os mais utilizados, estudos *in vitro* mostram que o MTA e o hidróxido de cálcio geram um enfraquecimento nas paredes dentinárias, de duas semanas a dois meses. Mas, utilizando o MTA, a dentina parece recuperar sua durabilidade em torno de um ano, já com o hidróxido de cálcio não (NAMOUR; THEYS, 2014).

Namour e Theys (2014) propõem o uso da *Biodentine* como selamento coronário, por possuir algumas características idênticas a dentina humana. Além disso, o material após o assentamento, se expande preenchendo todos os espaços e túbulos dentinários, promovendo um melhor selamento e evita o escurecimento coronário, que é provocado no uso do MTA.

### **4.4 Tempo de acompanhamento**

Quanto ao tempo de acompanhamento, muito se difere de pesquisador para pesquisador, mas o que é de comum senso é que o mesmo se faz necessário para avaliar o sucesso da técnica, tanto clínico quanto radiográfico. Um período de cerca de 6 meses se faz necessário para se poder avaliar o sucesso e identificar o progresso do tratamento (ALBUQUERQUE et al., 2014).

O tempo total de acompanhamento varia muito de protocolo para protocolo e de pessoa para pessoa, pois a recuperação depende do organismo do paciente. Mesmo assim, a maioria dos pesquisadores preconizam pelo menos um ano de acompanhamento clínico e radiográfico (WIGLER et al., 2013).

#### **4.5 Discussão dos casos clínicos**

Silujjai e Linsuwanont (2017), utilizaram duas soluções irrigantes simultaneamente, o hipoclorito de sódio e o EDTA, e duas medicações intracanalais, a pasta tripla em alguns casos e o hidróxido de cálcio em outros. Foram 17 casos no total sendo que apenas 13 obtiveram sucesso, uma taxa de aproximadamente 75%. Dentre os sucessos, radiograficamente (Anexo A) obteve-se um aumento na espessura da parede radicular e um aumento no tamanho da raiz. Mesmo nos casos de falha, onde a lesão periapical não apresentou regressão, houve os mesmos aumentos em espessura e tamanho. Nos quatro casos em que a lesão não regrediu, a medicação de escolha foi o hidróxido de cálcio, que apenas inibe o crescimento das bactérias, mas não tem capacidade eliminar as que já se instalaram no periápice, o que torna o sucesso dependente do sistema imune do paciente.

Alobaid et al. (2014), fizeram uso do hipoclorito de sódio, clorexidina e EDTA como irrigantes, e como medicações utilizaram a pasta tripla, dupla (sem minociclina) e o hidróxido de cálcio. Foram feitos 19 casos de revascularizações, sendo 15 bem sucedidos e 4 sem sucesso. Os autores obtiveram, nos casos de sucesso, alongamento da raiz, fechamento apical e espessamento da parede radicular (Anexo B). Dos quatro casos de falha, três apresentaram uma reinfecção necessitando de outro tratamento endodôntico. Apesar disso, radiograficamente os autores da pesquisa observaram que a lesão periapical regrediu, mas só pela regressão não se pode considerar sucesso clínico, pois houve uma reinfecção que, se não retratada, pode vir a gerar outra doença periapical. O outro caso de falha foi relacionado a um trauma e precisou ser extraído.

Nagata et al. (2015) conduziram um caso clínico de revascularização, no qual utilizaram um gel de clorexidina e uma solução de hipoclorito de sódio para a irrigação do canal; a medicação de escolha foi o hidróxido de cálcio em conjunto com clorexidina. Na reabertura para estimular a formação do coágulo, antes foi feita uma nova irrigação com EDTA e depois formado o coágulo. O selamento foi feito com fibras colágenas, MTA, coltosol e resina

composta. O caso foi um sucesso clínico e radiográfico, observando-se a apicigênese pós-tratamento (Anexo C).

El Ashiry et al. (2016) foram responsáveis por três casos clínicos, todos feitos com irrigação de hipoclorito de sódio, e utilização da pasta tripla como medicação intracanal. Cada caso possui radiografias do pré- e pós-operatório para avaliar o sucesso e o desenvolvimento radicular pós técnica. Os três casos foram bem sucedidos e apresentavam o mesmo quadro radiográfico: ápice radicular aberto e uma lesão periapical radiolúcida. Após o tratamento, os três dentes responderam positivamente, apresentando desaparecimento da lesão, fechamento apical, e um aumento na largura e altura radicular (Anexos D, E, F, dos casos 1, 2 e 3, respectivamente).

Ramezani, Sanaei-Rad e Hajihassani (2019) conduziram um caso clínico de revascularização, com hipoclorito de sódio como solução irrigante e utilizaram hidróxido de cálcio como medicação intracanal. O caso apresentava uma lesão radiolúcida periapical, bem como os ápices radiculares abertos. O caso obteve um sucesso tanto clínico como radiográfico (anexo G), apresentando um desaparecimento da lesão periapical, além do fechamento apical, aumento da espessura e altura radicular.

## **5 RESULTADOS**

Foram encontrados quinze artigos sobre o tema. Dentre os artigos revisados, cinco são relatos de casos clínicos, que foram agrupados em uma tabela (Apêndice A), contendo as soluções irrigantes e medicações intracanáis utilizadas, bem como se houve a formação de um coágulo, o tempo de acompanhamento e se obtiveram sucesso e a sua porcentagem nos relatos de mais de um caso no mesmo artigo.

Os outros dez artigos, são estudos e revisões de literatura sobre o tema, abordando os protocolos utilizados por vários pesquisadores, destacando seus prós e contras e possíveis efeitos indesejáveis que podem ocorrer durante a após a revascularização.



## 6 DISCUSSÃO

Com relação às soluções irrigantes, Namour e Theys (2014), em seu artigo, colocam que o melhor seria a utilização de dois ou mais irrigantes, mas o uso do EDTA em conjunto com a clorexidina é muito citotóxico e, portanto deve ser substituído pela junção do EDTA com o hipoclorito a 2,5%, de preferência aquecido a 37° C para uma melhor ação irrigante. Albuquerque et al. (2014) sustentam essa ideia em sua pesquisa, colocando que a utilização somente da clorexidina ou do hipoclorito é citotóxica e pode prejudicar na sobrevivência das células multipotentes, além de restringir a adesão das mesmas na parede radicular. Já o EDTA se apresenta mais biocompatível e induz a liberação de fatores de crescimento incorporados a dentina, mas não se sabe ainda seus efeitos diretamente sobre as células-tronco remanescentes.

Nas medicações intracanaís, a pasta tripla e o hidróxido de cálcio devem ser preferidos, e a escolha de qual se deve usar varia entre os clínicos. Namour e Theys (2014) preconizam o uso da pasta tripla, apesar das chances de se causar uma resistência bacteriana, visto que sua efetividade é maior se comparada com o hidróxido de cálcio, que tem sua ação apenas inibindo a proliferação das bactérias no canal. Albuquerque et al. (2014) apontam também que o hidróxido de cálcio poderia atrapalhar na sobrevivência dos restos epiteliais de Malassez, que é uma estrutura importante para a proliferação celular. Por outro lado, a pasta possui alguns efeitos indesejáveis além da possível resistência, como a coloração da dentina causada pela minociclina.

Como materiais selantes, o MTA é o padrão ouro atualmente, mas pode causar uma descoloração indesejável no remanescente coronário. Diogenes e Ruparel (2017) comentam sobre o uso da *Biodentine* antes da aplicação do MTA, por ser um material mais biocompatível e que acaba por minimizar a descoloração por preencher as entradas dos túbulos dentinários. Namour e Theys (2014) também comentam o uso da *Biodentine*, visto que ela possui características mecânicas semelhantes a dentina humana.

## 7 CONCLUSÃO

Baseado no que foi exposto conclui-se que a revascularização pulpar é um tratamento regenerador que vem sendo utilizado em substituição a apicificação. É uma escolha de tratamento bastante utilizada ao longo dos anos, com resultados semelhantes, e em alguns casos até melhores.

O protocolo mais favorável é a utilização do EDTA a 17% em conjunto com o hipoclorito de sódio a 2,5%, aquecido a 37°C, sempre que possível, como solução irrigante, visto que essa combinação é mais biocompatível, preservando uma maior quantidade de células multipotentes, além de o EDTA estimular a liberação de fatores de crescimento da dentina. Nos casos de alergia, o hipoclorito de sódio 2,5% pode ser substituído pela Clorexidina 2%.

A pasta tripla antibiótica (Minociclina, Ciprofloxacina e Metronidazol) como o medicamento intracanal, mesmo com o risco de resistência bacteriana e a descoloração causada pela minociclina, ainda apresenta melhores resultados que o hidróxido de cálcio, que pode atrapalhar na proliferação celular, uma etapa importante para o sucesso da técnica.

Por fim, o selamento é feito com uma camada de *Biodentine*, que apresenta uma ótima biocompatibilidade para selar os túbulos dentinários e, por cima dela, o MTA como selador.

Essa combinação foi determinada a partir de informações contidas nos artigos de pesquisa, bem como nos relatos de casos, que indicaram que estas foram as substâncias que apresentaram uma maior taxa de sucesso, e poucos problemas adversos.

**REFERÊNCIAS**

ALBUQUERQUE, M. T. P. *et al.* Pulp revascularization: an alternative treatment to the apexification of immature teeth. **Revista Gaúcha de Odontologia**, v. 62, n. 4, p. 401-410, dez. 2014. Disponível em: [https://www.scielo.br/scielo.php?pid=S1981-86372014000400401&script=sci\\_arttext](https://www.scielo.br/scielo.php?pid=S1981-86372014000400401&script=sci_arttext). Acesso em: 24 nov. 2020.

ALOBAD, A. S. *et al.* Radiographic and Clinical Outcomes of the Treatment of Immature Permanent Teeth by Revascularization or Apexification: A Pilot Retrospective Cohort Study. **Journal of Endodontics**, v. 40, n. 8, p. 1063-1070, ago. 2014. Disponível em: <https://pubmed.ncbi.nlm.nih.gov/25069909/>. Acesso em: 24 nov. 2020.

ARAÚJO, P. R. S. *et al.* Pulp Revascularization: a literature review. **The Open Dentistry Journal**, v. 11, n. 1, p. 48-56, jan. 2017. Disponível em: <https://pubmed.ncbi.nlm.nih.gov/28567136/>. Acesso em: 24 nov. 2020.

EL ASHIRY, E. A., *et al.* Dental Pulp Revascularization of Necrotic Permanent Teeth with Immature Apices. **The Journal of Clinical Pediatric Dentistry**, v. 40, n. 5, nov. 2016. Disponível em: <https://pubmed.ncbi.nlm.nih.gov/27617376/>. Acesso em: 24 nov. 2020.

CHEN, Y.; JOVANI-SANCHO, M. M.; SHETH, C. Is revascularization of immature permanent teeth an effective and reproducible technique? **Dental Traumatology**, v. 31, n.6, p. 429-436, dez. 2015. Disponível em: <https://pubmed.ncbi.nlm.nih.gov/26370158/>. Acesso em: 24 nov. 2020.

DIOGENES, A.; RUPAREL, N. B. Regenerative Endodontic Procedures: Clinical Outcomes. **Dental Clinics of North America**, v. 61, n. 1, p. 111-125, jan. 2017. Disponível em: <https://pubmed.ncbi.nlm.nih.gov/27912813/>. Acesso em: 24 nov. 2020.

EL ASHIRY, E. A. *et al.* Dental Pulp Revascularization of Necrotic Permanent Teeth with Immature Apices. **The Journal of Clinical Pediatric Dentistry**, v. 40, n. 5, p. 361-366, novembro 2016. Disponível em: <https://pubmed.ncbi.nlm.nih.gov/27617376/>. Acesso em: 24 nov. 2020.

NAGATA, J. Y. *et al.* Pulp Revascularization for Immature Replanted Teeth: a case report. **Australian Dental Journal**, v. 60, n. 3, p. 416-420, set. 2015. Disponível em: <https://pubmed.ncbi.nlm.nih.gov/26219350/>. Acesso em: 24 nov. 2020.

NAMOUR, M.; THEYS, S. Pulp Revascularization of Immature Permanent Teeth: A Review of the Literature and a Proposal of a New Clinical Protocol. **The Scientific World Journal**,

v. 2014, p. 1-9, out. 2014. Disponível em: <https://pubmed.ncbi.nlm.nih.gov/25383384/>. Acesso em: 24 nov. 2020.

ORDINOLA-ZAPATA, R. *et al.* What is of interest in Endodontology? A bibliometric review of research published in the International Endodontic Journal and the Journal of Endodontics from 1980 to 2019. **International Endodontic Journal**, v. 53, n. 1, p. 36-52, jan. 2020. Disponível em: <https://pubmed.ncbi.nlm.nih.gov/31454086/>. Acesso em: 24 nov. 2020.

RAMEZANI M.; SANAEI-RAD P.; HAJIHASSANI N. Revascularization and vital pulp therapy in immature molars with necrotic pulp and irreversible pulpitis: A case report with two-year follow-up. **Clinical Case Report**, v. 8, n. 1, p. 206-210, dez. 2019. Disponível em: <https://pubmed.ncbi.nlm.nih.gov/31998518/>. Acesso em: 24 nov. 2020.

SILUJJAI, J.; LINSUWANONT, P. Treatment Outcomes of Apexification or Revascularization in Nonvital Immature Permanent Teeth: A Retrospective Study. **Journal of Endodontics**, v. 43, n. 2, p. 238-245, fev. 2017. Disponível em: <https://pubmed.ncbi.nlm.nih.gov/28132710/>. Acesso em: 24 nov. 2020.

WIGLER, R. *et al.* Revascularization: A Treatment for Permanent Teeth with Necrotic Pulp and Incomplete Root Development. **Journal of Endodontics**, v. 39, n. 3, p. 319-326, mar. 2013. Disponível em: <https://pubmed.ncbi.nlm.nih.gov/23402501/>. Acesso em: 24 nov. 2020.

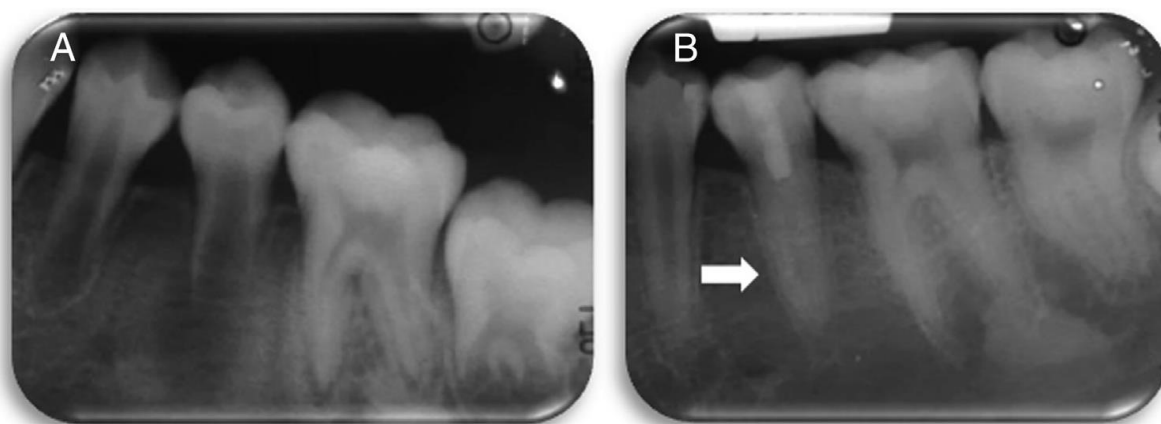
## APÊNDICE

## Apêndice A

<b>Pesquisador(es)</b>	<b>Solução Irrigante</b>	<b>Medicação Intracanal</b>	<b>Tempo de acompanhamento total</b>	<b>Sucesso</b>
Silujai et al.	Hipoclorito de Sódio e EDTA	Pasta Tripla	3 Anos	Sim (76,46%)
El Ashiry et al.	Hipoclorito de Sódio	Pasta Tripla	2 Anos	Sim
Ramezani; Sanaei-Rad; Hajihassani	Hipoclorito de Sódio	Hidróxido de Cálcio	1 Ano	Sim
Alobaid et al.	Hipoclorito de Sódio, Clorexidina e EDTA	Pasta tripla, Dupla e Hidróxido de Cálcio	1 a 2 Anos	Sim (79%)
Nagata et al.	Hipoclorito de Sódio e Clorexidina	Hidróxido de Cálcio e Clorexidina	1 Ano	Sim

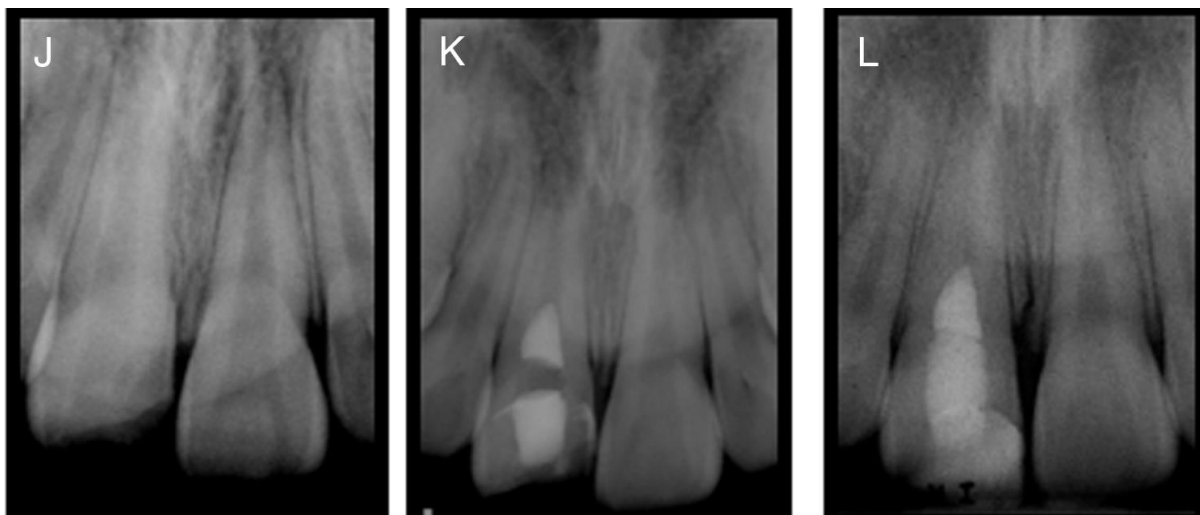
**ANEXOS**

Anexo A



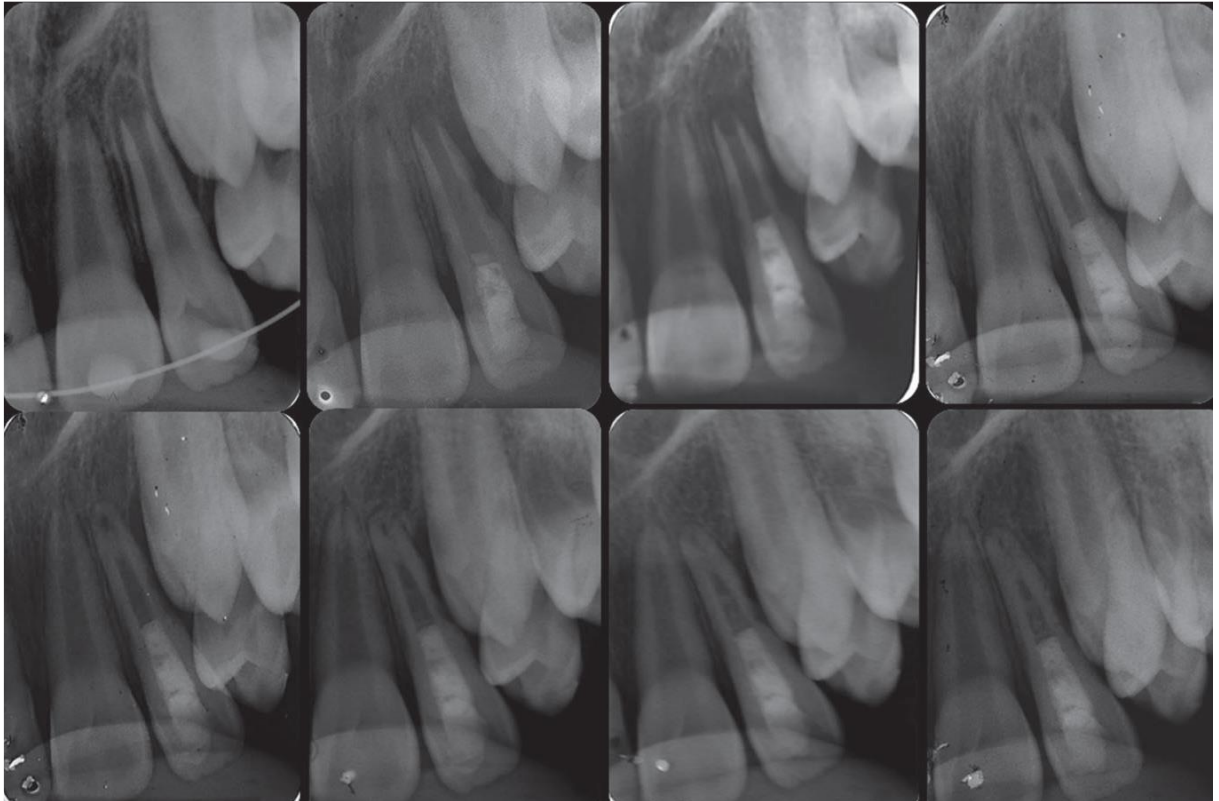
Fonte: Silujjai e Linsuwanont (2017)

Anexo B



Fonte: Alobaid et al. (2014)

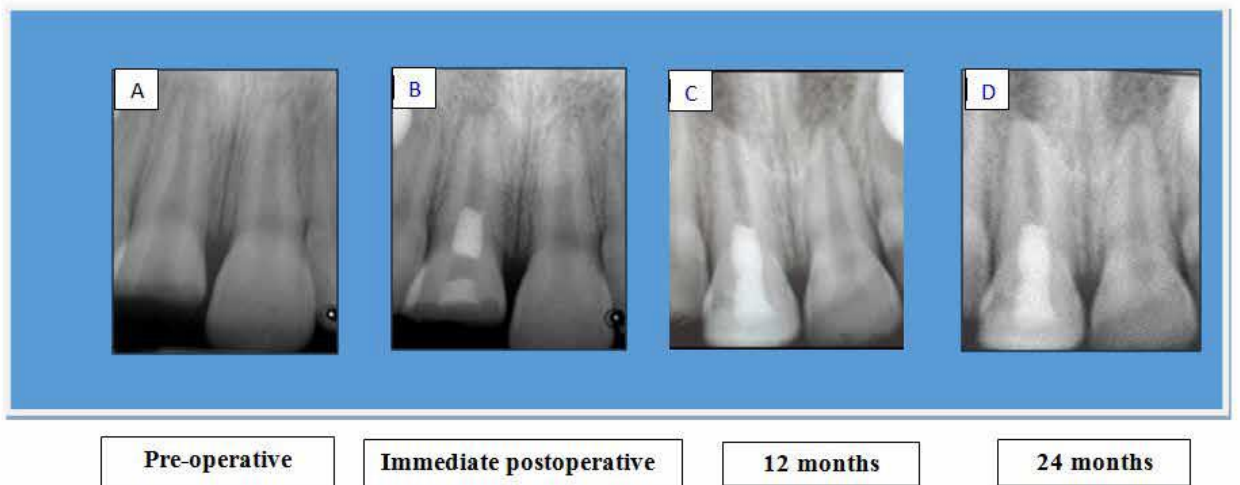
Anexo C



Fonte: Nagata et al. (2015)

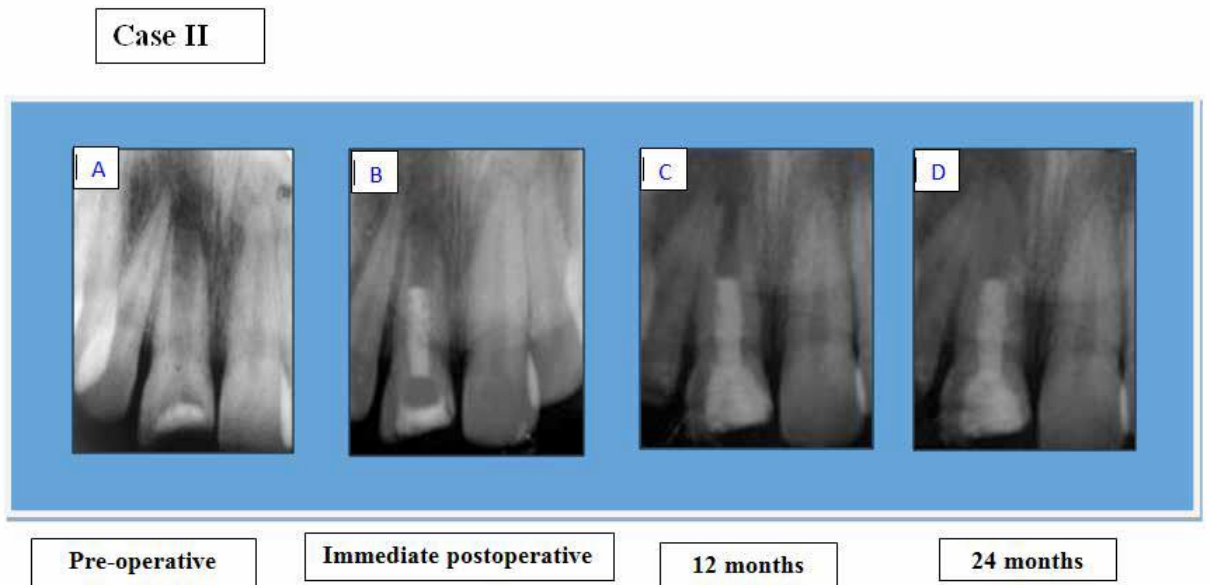
Anexo D

**Case I**



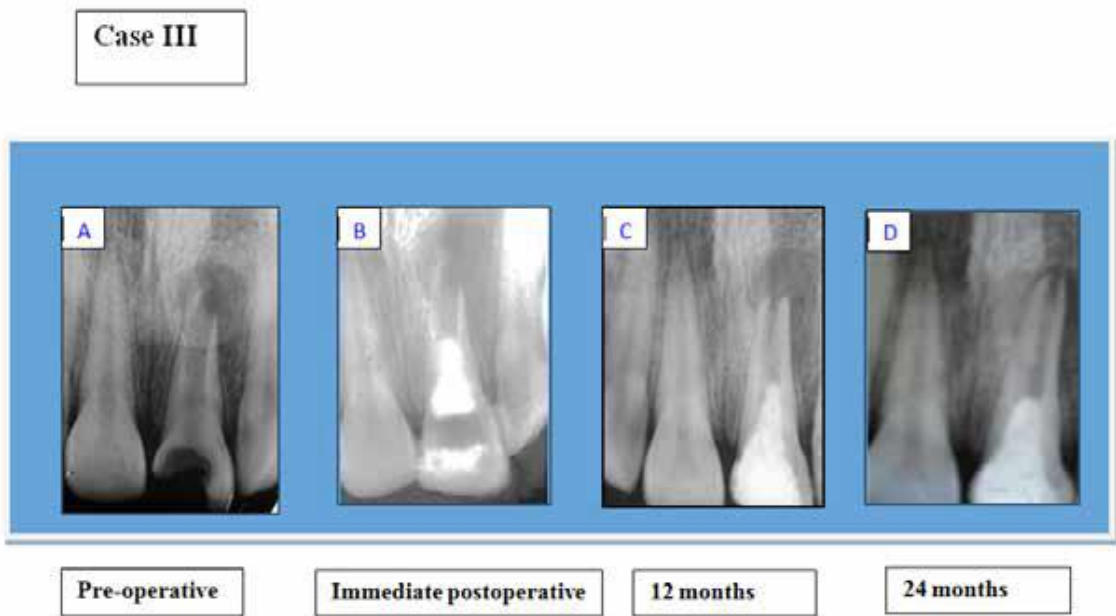
Fonte: El Ashiry et al. (2016)

Anexo E



Fonte: El Ashiry et al. (2016)

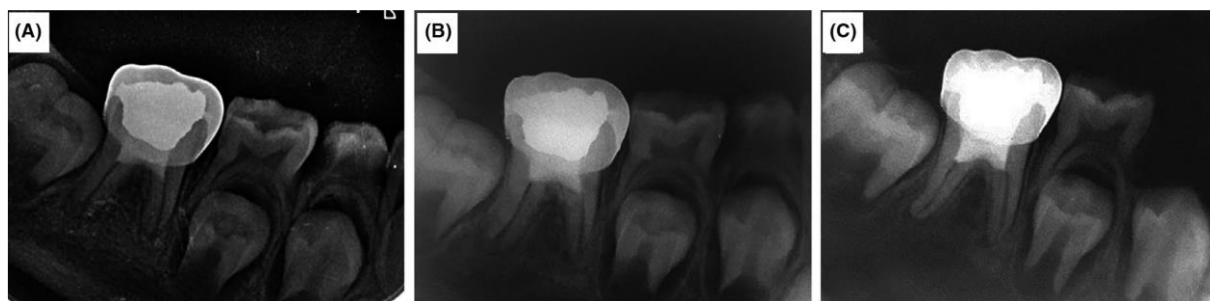
Anexo F



Fonte: El Ashiry et al. (2016)



Anexo G



Fonte: Ramezani et al. (2019)