

UNIVERSIDADE DE UBERABA

ANA CAROLINE LIMA COLOMBINO

RHAINNER SILVESTRE SILVA

**MANIFESTAÇÕES ORAIS DO CONDILOMA ACUMINADO  
- RELATO DE CASO-**

UBERABA-MG

2018

ANA CAROLINE LIMA COLOMBINO  
RHAINNER SILVESTRE SILVA

**MANIFESTAÇÕES ORAIS DO CONDILOMA ACUMINADO  
- RELATO DE CASO-**

Trabalho de Conclusão de Curso apresentado a Universidade de Uberaba, como parte dos requisitos para obtenção do título de cirurgião dentista a conclusão do curso e Graduação em Odontologia.

Orientador: Prof. Paulo Roberto Henrique.

UBERABA-MG

2018

Colombino, Ana Caroline Lima.

C717m Manifestações orais do condiloma acuminado: relato de caso /  
Ana Caroline Lima Colombino, Rhainer Silvestre Silva. –  
Uberaba, 2018.  
21 f. : il. color.

Trabalho de Conclusão de Curso -- Universidade de Uberaba.  
Curso de Odontologia, 2018.

Orientador: Prof. Dr. Paulo Roberto Henrique.

1. HPV (Vírus). 2. Doenças sexualmente transmissíveis. 3.  
Condiloma acuminado. I. Silva, Rhainer Silvestre. II. Henrique,  
Paulo Roberto. III. Universidade de Uberaba. Curso de  
Odontologia. IV. Título.

CDD 579.2445

Ficha elaborada pela bibliotecária Tatiane da Silva Viana CRB6-3171

ANA CAROLINE LIMA COLOMBINO  
RHAINNER SILVESTRE SILVA

**MANIFESTAÇÕES ORAIS DO CONDILOMA ACUMINADO  
- RELATO DE CASO-**

Trabalho de Curso submetido à  
Universidade de Uberaba, como parte dos  
requisitos necessários para a obtenção do  
Grau de Bacharel em Odontologia.

**COMISSÃO EXAMINADORA**

  
Prof. Dr. Paulo Roberto Henrique Orientador  
Universidade de Uberaba

  
Prof. Dr. Anderson Silva - Avaliador  
Universidade de Uberaba

Uberabá, 07 de julho de 2018.

## DEDICATÓRIA

Dedicamos este trabalho a todos que  
contribuíram direta ou indiretamente em  
nossa formação acadêmica.

## **AGRADECIMENTOS**

Ao Prof. Dr. Orientador, amigo de todas as etapas deste trabalho.

A minha família, pela motivação e confiança.

Aos amigos e colegas, pela força e companheirismo em relação a esta jornada.

Aos professores e colegas de Curso, pois juntos trilhamos uma etapa importante de nossas vidas.

A todos que, com boa intenção, colaboraram para a realização e finalização deste trabalho.

## RESUMO

O HPV é um vírus sexualmente transmissível de grande prevalência epidemiológica, que infecta pele e mucosa, podendo provocar a formação de tumores, na dependência também, dos fatores de risco associados ao paciente. O condiloma acuminado é uma infecção causada pelo HPV que representa 20% de todas as DST's, sendo suas principais formas de transmissão a sexual, seguida da vertical, mãe para o bebê. As lesões são mais frequentemente encontradas nas partes genitais e na boca. O tratamento dessa lesão vai depender do local afetado. Esse estudo apresenta um caso clínico de condiloma acuminado localizado na língua de um paciente masculino, adulto. Cujas lesões foram tratadas cirurgicamente.

**Palavras chave:** HPV, DST, lesão verrucosa.

## **ABSTRACT**

HPV is a sexually transmitted virus of high epidemiological prevalence, which infects the skin and mucosa, and can cause the formation of tumors, also dependent on the risk factors associated with the patient. Condyloma acuminata is an HPV infection that accounts for 20% of all sexually transmitted diseases, with the main forms of transmission being sexual, followed by vertical, mother to baby. The lesions are most often found in the genitals and in the mouth. The treatment of this lesion will depend on the affected site. This study presents a clinical case of condylomata acuminata located in the tongue of an adult male patient. Whose lesion was surgically treated.

**Key words:** HPV, sexually transmitted diseases, verrucous lesion.



## LISTA DE FIGURAS

Figura 1: Aspecto extra-bucal.....	12
Figura 2: Lesão verrucosa na borda da língua.....	12
Figura 3: Transcirúrgico.....	13
Figura 4: Aspecto macroscópico da lesão.....	13
Figura 5: Sutura da região cirúrgica da língua.....	13

## SUMÁRIO

<b>INTRODUÇÃO.....</b>	<b>09</b>
<b>JUSTIFICATIVA.....</b>	<b>11</b>
<b>RELATO DE CASO.....</b>	<b>12</b>
<b>DISCUSSÃO.....</b>	<b>14</b>
<b>CONCLUSÃO.....</b>	<b>16</b>
<b>REFERÊNCIAS.....</b>	<b>17</b>
<b>ANEXOS.....</b>	<b>18</b>

## 1 INTRODUÇÃO

A infecção pelo vírus do Papiloma Humano (HPV) é caracterizada como uma doença sexualmente transmissível de alta prevalência, contudo sua abordagem epidemiológica é de grande importância com ações voltadas à prevenção, diagnóstico e tratamento, já que tem relações com as verrugas cutâneas e venéreas, câncer do colo do útero, condilomas acuminados ou planos. Os vírus HPV-16 e HPV-18 apresentam maior risco de provocar infecções devido a sua integração no DNA do hospedeiro, por isso, as vacinas são uma opção provável e preventiva para pessoas que ainda não tiveram relação sexual. (RODRIGUES; SOUSA, 2015)

O aumento da atenção deve ser em lesões com potencial moderado (33, 35, 39, 40, 43, 45, 51-56, 58) e de alto risco (tipos 16, 18) para transformação maligna, podendo desenvolver câncer de ânus, vagina, vulva e pênis, bem como qualquer carcinoma de cabeça e pescoço. (TESTI *et al.*, 2015)

As infecções pelo HPV ocorrem em todo o mundo e os vírus podem infectar a pele e as mucosas, até mesmo induzir a formação de tumores epiteliais benignos e malignos. A infecção se inicia quando o vírus penetra no hospedeiro através de micro traumatismos. Para que ocorra a progressão da fase de incubação para a de expressão ativa vai depender de três fatores: da permissividade celular, do tipo de vírus e o estado imunológico em que o hospedeiro se encontra. (CASTRO; FILHO, 2006)

Uma das formas de transmissão do HPV é sexual, mas há outras formas como transmissão vertical que é de mãe para o bebê, autoinoculação a partir de lesões cutâneas ou genitais, transmissão indireta por toalhas, roupas íntimas, ou por instrumental ginecológico não esterilizado corretamente. Acredita-se ainda que a transmissão pela presença das verrugas clinicamente visíveis seja facilitada. Contudo, as terapias recentes consistem em eliminar as lesões clínicas através de agentes físicos, químicos e imuno-moduladores. (FIGUEIREDO *et al.*, 2015)

Na cavidade oral, não se sabe distintamente o processo pelo qual o vírus é transmitido, tomando por base a ocorrência pela auto-inoculação e a prática de sexo oral. A língua é o local de maior frequência do HPV, com ocorrência de até 55% dos casos. Outros locais comuns na cavidade oral são palato, mucosa jugal, lábios, tonsilas, gengiva, úvula e assoalho bucal, sendo o assoalho bucal uma região de

maio fluxo salivar os agentes cancerígenos como álcool e fumo permitem um maior potencial de ação viral quando dissolvidos nessa região. (CASTRO; DUARTE, 2004).

O condiloma acuminado é um vírus proliferativo do epitélio escamoso estratificado, comum os vírus do tipo 2, 6, 11, 53 e 54 do HPV para está lesão. É uma doença que representa cerca de 20% das DST's diagnosticadas onde pode estar muitas vezes associada a indícios de abuso sexual em crianças e transmissão vertical da mãe para o bebê. O período de incubação do condiloma é de 1 a 3 meses desde o momento do contato sexual. As lesões orais ocorrem com mais frequência na mucosa labial, palato mole e freio lingual. O condiloma típico se apresenta como um aumento volumétrico exofítico, de cor rosa, séssil, indolor e bem delimitado, possui projeções de superfícies curtas e embotadas. A lesão pode se apresentar maior que a lesão papilomatosa estando agrupadas em outros condilomas, seu tamanho varia de 1 a 1,5 cm, no entanto, as lesões orais podem chegar a tamanhos maiores que 3 cm. Ele pode ser tratado na maioria das vezes por remoção cirúrgica conservadora, porém o tratamento com laser também tem sido utilizado. O tratamento com laserterapia tem levado a vários questionamentos pelo fato da disseminação do HPV pelo ar do tecido lesionado. O tratamento por meios tópicos de aplicação no paciente tem ganhado grande importância, principalmente para tratamento anogenitais. Os medicamentos mais comuns são imiquimod e podofilotoxina, embora estes sejam usados mais para tratamentos orais. (NEVILLE *et al.*, 2009)

No decorrer da gravidez, o condiloma acuminado é a mais comum manifestação do HPV 5,6. Durante este período, a propagação e crescimento de verrugas vai acelerar a regressão espontânea de lesões puerperais. O aumento fisiológico do estrogênio e do glicogênio local nos genitais femininos em decorrer da gravidez e relacionado com às alterações imunológicas, vai favorecer a propagação do vírus HPV, sendo assim, somado a isso as condições socioculturais. (RODRIGUEZ; GUIRADO, 2015).

O objetivo deste estudo científico é apresentar um caso clínico de condiloma acuminado, buscando discutir as características clínicas, diagnóstico, anamnese e formas de tratamento ideal para o paciente, no intuito de compará-las com as encontradas na literatura científica.

## **2 JUSTIFICATIVA**

Devido ao grande número de casos de infecções pelo vírus HPV, cabe aos profissionais de saúde ter conhecimento científico a fim de poder distinguir o condiloma acuminado dentre outras lesões semelhantes, avaliando também a melhor forma de tratamento dessa condição.

### 3 RELATO DE CASO

Paciente C.C.P. do gênero masculino, 44 anos de idade procedente da cidade do Prata – MG, foi encaminhado da secretaria de saúde de sua localidade para Mário Palmério Hospital Universitário da Uniube. Ele queixava-se de “caroços na língua”. Relatou também, ser portador de Diabetes melito, a qual, no momento, estava controlada. Negou outros problemas de saúde. Seu aspecto físico era bom e a PA e o pulso estavam dentro da normalidade. O exame físico extra-bucal não mostrou alterações significantes (fig.1). No exame intrabucal, notou-se uma extensa lesão na borda lateral da língua, assintomática, que media aproximadamente 3cm em seu maior diâmetro (fig.2). Questionado sobre a presença de lesões semelhantes em outras partes do corpo, especialmente na genitália, negou prontamente. Como também, se declarou monogâmico e avesso a práticas sexuais com outras parceiras. Diante do presente caso clínico, as hipóteses diagnósticas foram: condiloma acuminado, papiloma escamoso e fibroma. Posteriormente, realizou-se biópsia excisional da lesão (fig.3 e fig.5) e a peça cirúrgica foi encaminhada para o exame anátomo-patológico (fig. 4). O resultado confirmou a hipótese de condiloma acuminado, o paciente foi encaminhado para o infectologista.

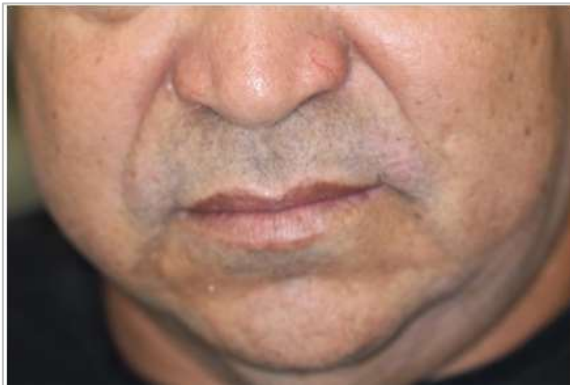

Figura 1: Aspecto extra-bucal  
Fonte: Arquivo pessoal (2018)

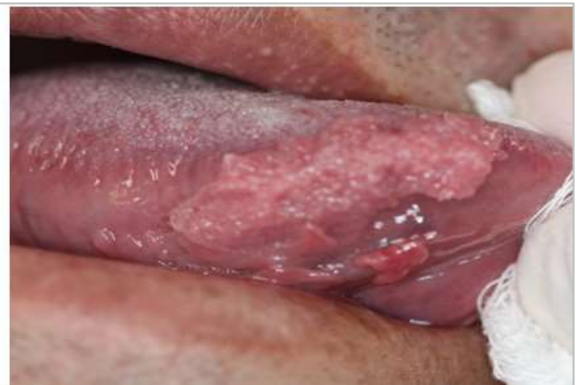

Figura 2: Lesão verrucosa na borda da língua  
Fonte: Arquivo pessoal (2018)

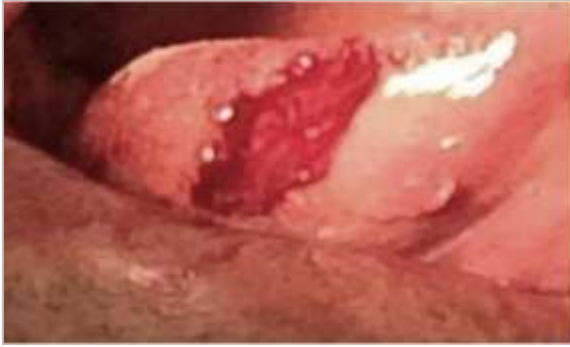


Figura 3: Transcirúrgico  
Fonte: Arquivo pessoal (2018)

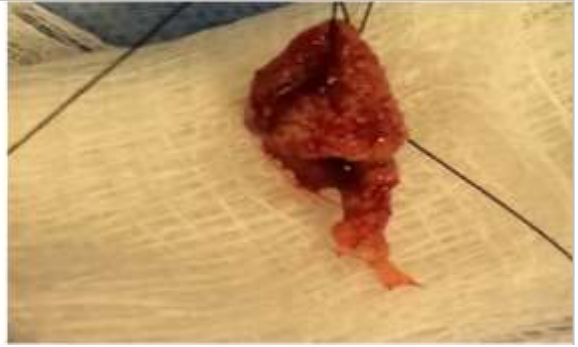


Figura 4: Aspecto macroscópico da lesão.  
Fonte: Arquivo pessoal (2018)

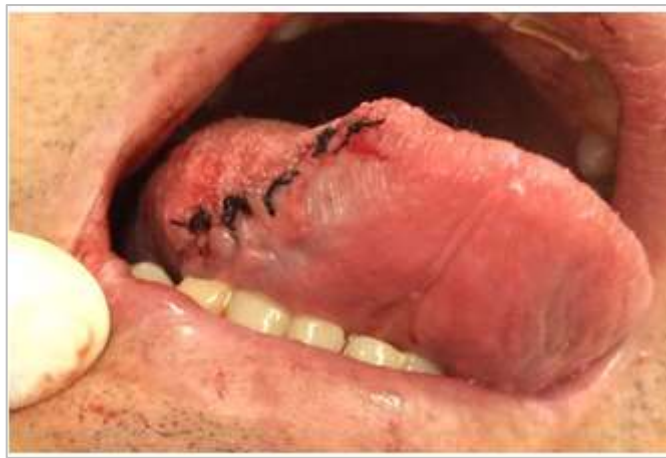

Figura 5: Sutura da região cirúrgica da língua  
Fonte: Arquivo pessoal (2018).

## 4 DISCUSSÃO

Algumas lesões associadas ao HPV podem estar presentes na mucosa bucal. Tais como, papiloma escamoso, Hiperplasia epitelial focal, Verruga vulgar e Condiloma acuminado, guardando entre si algumas semelhanças, como também diferenças. Por exemplo, os papilomas escamosos, geralmente são únicos, muitas vezes observados no palato, ou na língua, de coloração branca ou rosada, geralmente surge em pacientes jovens. Já os condilomas podem ser únicos ou, múltiplos, papulares, ou papilares e em geral são observados em pacientes imunocomprometidos (WOO et al., 2013) Daí, a necessidade de um diagnóstico diferencial capaz de indicar com mais exatidão as lesões associadas a esse vírus.

Por outro lado, observa-se que os autores costumam nomear as lesões associadas ao HPV com termos semelhantes, apesar de serem entidades distintas. Isto dificulta o entendimento daquele que se inicia no estudo desse assunto. Silverman et al (2004) refere-se ao condiloma acuminado, como sendo verrugas sexualmente transmissíveis. Como já existe outra lesão com essa designação, como é o caso da verruga vulgar, pode gerar confusão no entendimento dessas duas lesões.

O condiloma acuminado é uma lesão de natureza viral que se prolifera do epitélio escamoso estratificado, considerado como doença sexualmente transmissível, sendo encontrado comumente, na região genital e perianal. Mas pode ser encontrada também na boca (FIGUEIREDO *et al.*, 2015). O caso clínico apresentado, o paciente disse que não apresentava lesões anogenitais e sua A lesão era na língua.

A maioria dos condilomas acuminados é assintomática; entretanto, pacientes podem relatar prurido, irritação, dor ou sangramento, resultante de trauma ou manipulação. Essas lesões podem aparecer semanas ou meses após o início da infecção. (LITTLE et al., 2009). No caso apresentado o paciente não relatou dor ou qualquer outro incômodo.

A lesão oral é mais frequente na língua, podendo ocorrer também na mucosa jugal, palato mole, úvula, tonsilas e assoalho bucal. (CASTRO; DUARTE, 2004). A lesão do paciente do caso apresentado era na lateral da língua.



É uma doença que representa cerca de 20% das DST's diagnosticadas (NEVILLE *et al.*, 2009). Na cavidade oral, não se sabe distintamente o processo pelo qual o vírus é transmitido, todavia, a ocorrência pode acontecer pela auto-inoculação e a prática de sexo oral (CASTRO; DUARTE, 2004; (FIGUEIREDO *et al.*, 2015). No entanto, o paciente durante a anamnese negou ser promíscuo, se relacionando sexualmente somente com sua esposa. Possivelmente, sentiu-se constrangido em revelar dados de sua intimidade.

Conforme Neville et al (2009), A lesão pode se apresentar maior que o papiloma escamoso estando agrupadas com outras lesões, seu tamanho varia de 1 a 1,5 cm, no entanto, as lesões orais podem chegar a tamanhos maiores que 3 cm. No paciente, em questão a lesão era única, nodular e de superfície irregular e media, aproximadamente 3 cm. Portanto estando, dentro do previsto pela literatura.

Apesar da forma de tratamento para esse tipo de lesão ser cirúrgica (CASTRO; DUARTE, 2004; (FIGUEIREDO *et al.*, 2015; NEVILLE *et al.*, 2009). Contudo, existem outras formas de abordagem terapêutica, como a aplicação tópica de ácido tricloroacético (30% a 80%) ou podofilina 25% que são os mais utilizados, embora não usados para tratamentos orais (NEVILLE *et al.*, 2009) . O tratamento realizado no paciente do caso foi a remoção cirúrgica. Entretanto, apesar do tratamento consistir de excisão cirúrgica com ampla remoção das margens, já que a reincidência é comum, atualmente, dão-se preferência à crioterapia, eletrocautério ou laser cirúrgico (REGESI; SCIUBBA, 2000).

## 5 CONCLUSÃO

Diante do caso clínico apresentado e a literatura pesquisada, podemos concluir:

- a) O condiloma acuminado é uma lesão que pode ser confundida clinicamente com outras entidades patológicas, especialmente com outras lesões associadas ao HPV.
- b) Como trata-se de uma DST, o portador da lesão tende a não revelar fatos que certamente ajudariam no estabelecimento do diagnóstico.
- c) A biópsia sempre deve ser realizada para estabelecer o diagnóstico definitivo.
- d) O tratamento mais utilizado é a remoção cirúrgica, no entanto, outras formas de tratamento têm sido incentivadas.

## REFERÊNCIAS

CASTRO, Therezita M.P.P.G; DUARTE, Maria Luisa. **Condiloma lingual: relato de caso clínico** . Disponível em: <<http://www.scielo.br/pdf/rboto/v70n4/a21v70n4.pdf>>. 2004.

CASTRO, Therezita Peixoto Patury Galvão; FILHO, Ivo Bussoloti. **Prevalência do Papilomavírus (HPV) na cavidade oral e orofaringe** . Disponível em:< <http://www.scielo.br/pdf/rboto/v72n2/a21v72n2.pdf>>, 2006.

FIGUREIREDO, Camila Bezerra Melo et al. **Abordagem terapêutica para o Papilomavírus humano (HPV)** . Disponível em: <<http://www.rbfarma.org.br/files/rbf-2013-94-1-1.pdf>>, 2013.

LITTLE, J. M.; FALACE, D. A.; MILLER, C. S.; RHODUS, N. L. Manejo odontológico do paciente clinicamente comprometido. **Mosby**. Tradução da 7ª Ed. 2009.

NEVILLE, Brad W. **Patologia oral e maxilofacial**. 3. 12d. [S.l.]: Guanabara Koogan, 2009. 157 p. v.1.

REGEZI, J. A.; SCIUBBA, J. J. **Patologia bucal**. Rio de Janeiro: Guanabara Koogan, 2000.

RODRIGUES, Aline Ferreira; SOUSA, Junior Araujo. **Papilomavírus humano: prevenção e diagnóstico** . Disponível em: <https://online.unisc.br/seer/index.php/epidemiologia/article/viewFile/6043/4633>>, 2015.

RODRIGUEZ, Alfredo Armando Morales; GUIRADO, Alejandro Ramírez. **Condiloma acuminado y embarazo. Consideraciones en la atención prenatal** . Disponível em: <<http://scielo.sld.cu/pdf/gme/v17n2/GME10215.pdf>>, 2015.




SILVERMAN, et al. **Fundamentos de medicina oral**. Rio de Janeiro: Guanabara Koogan. 2004.

WOO, Sook-Bin. **Atlas de Patologia Oral**. Guarulhos: Elsevier Editora Ltda. 2013.

TESTI, D. et al. **HPV and oral lesions: preventive possibilities, vaccines and early diagnosis of malignant lesions** . Disponível em: <<https://www.ncbi.nlm.nih.gov/pmc/articles/PMC4969729/pdf/45-51.pdf>>, 2015.

**ANEXOS**

## ANEXO 1: TERMO DE CONSENTIMENTO

 <b>UNIUBE</b> Educação e Responsabilidade Social	<b>CONSENTIMENTO INFORMADO</b> <i>Clínicas Integradas</i>
<p>Prezado Cliente,</p> <p>Considerando que as Clínicas Integradas da UNIUBE tem por objetivos principais atender a comunidade e formar profissionais da área da saúde, em nível superior, solicitamos sua autorização para utilização de técnicas necessárias ao registro, treinamento e estudo das patologias e casos, através da observação e intervenção de alunos desta instituição, sob a orientação de professores, e também para desenvolvimento de pesquisas acadêmicas.</p> <p>Esclarecemos que tais observações e registros serão confidenciais, mantidos dentro dos limites éticos e levados a efeito quando não implicarem prejuízo pessoal para o paciente.</p> <p style="text-align: center;">Uberaba, <u>06</u> de <u>Outubro</u> de <u>2017</u>.</p> <div style="display: flex; justify-content: center; align-items: center; margin-top: 10px;"> <div style="text-align: center; margin-right: 20px;">   <hr style="width: 100%;"/> </div> <div style="text-align: left;"> <p>Prof. Anderson Silva            CRO - 16754 - MG            Policlínica Getúlio Vargas</p> </div> </div> <p style="text-align: center; margin-top: 10px;"><b>Clínicas Integradas da UNIUBE</b></p> <div style="display: flex; justify-content: center; align-items: center; margin-top: 20px;"> <div style="text-align: center; margin-right: 20px;">   <hr style="width: 100%;"/> </div> </div> <p style="text-align: center; margin-top: 5px;">De acordo: Paciente ou Responsável</p>	

## ANEXO 2: LAUDO HISTOPATOLOGICO



Laboratório de Histopatologia - Serviço de Anatomia Patológica - Curso de Odontologia  
Bloco D, sala 2D31 - Av. Nené Sabino, 1801 CEP 38055-550 - Uberaba, MG - Telefone (34) 3319 - 8978

<b>Paciente:</b> Cleiton Costa de Paiva			
<b>No. Lab.:</b> 7339-AP	<b>Coleta:</b> 06/10/2017	<b>Recebimento:</b> 09/10/2017	<b>Prontuário N.º:</b> 111865
<b>Idade:</b> 44 anos	<b>Sexo:</b> Masculino	<b>Raça:</b> Parda	<b>Disciplina:</b> Estomatologia
<b>Localização da Lesão:</b> Lateral direita da língua.			
<b>Diagnóstico Clínico ou Hipótese(s) Diagnóstica(s):</b> Condiloma acuminado. Papiloma escamoso.			
<b>Recebido de:</b> Prof. Paulo Roberto Henrique			

### HISTÓRIA CLÍNICA

Lateral direita da língua. Lesão nodular, rugosa, extensa, bem delimitada, avermelhada, de aproximadamente 3,5 cm. Diabético e hipertenso.

### EXAME MACROSCÓPICO

O material recebido para exame consta de dois fragmentos que medem em conjunto 2,0 x 1,8 x 1,0 cm, formato e superfície irregulares, consistência borrachóide, coloração esbranquiçada e castanha escura (2c, 9f, ITM).

### EXAME MICROSCÓPICO

Os cortes histológicos revelaram fragmentos de mucosa oral revestida por epitélio pavimentoso estratificado, por vezes paraqueratinizado, que exhibe projeções epiteliais superficiais com aspecto embotado, sustentadas por ilhas de tecido conjuntivo. Nota-se ainda a presença de coilocitose intensa das células espinhosas e áreas de exocitose discreta. O tecido conjuntivo é denso, com estreita faixa de lâmina própria que exhibe infiltrado inflamatório mononuclear moderado que circunda pequenos e numerosos vasos sanguíneos. A submucosa mostra extenso lençol de células musculares estriadas, vasos sanguíneos de grosso calibre com características usuais.

### DIAGNÓSTICO APÓS MICROSCOPIA

Condiloma acuminado.

Marcelo Sivieri de Araújo  
Patologista Bucal - CRO MG 16636  
Serviço de Anatomia Patológica  
do Curso de Odontologia  
UNIUBE

**Marcelo Sivieri de Araújo, CD**  
Patologista Bucal - CRO MG 16636

Data da emissão: 20/10/2017