

**UNIVERSIDADE DE UBERABA
MESTRADO EM ODONTOLOGIA**

LUCAS FOLADOR DE CARVALHO

**O USO DE REALIDADE AUMENTADA NO PROCESSO DE ENSINO E
APRENDIZADO DA PROGRESSÃO DA CÁRIE**

UBERABA - MG

2026

LUCAS FOLADOR DE CARVALHO

**O USO DE REALIDADE AUMENTADA NO PROCESSO DE ENSINO E
APRENDIZADO DA PROGRESSÃO DA CÁRIE**

Dissertação apresentada ao Programa de Pós-Graduação em Odontologia - Mestrado Acadêmico da Universidade de Uberaba, como requisito para obtenção do título de Mestre em Odontologia, na Área de Concentração em Biopatologia.

Orientador: Prof. Dra. Maria Angelica H. M. De Oliveira

UBERABA-MG

2026

Catálogo elaborado pelo Setor de Referência da Biblioteca Central UNIUBE

C253u Carvalho, Lucas Folador de.
O uso da realidade aumentada no progresso de ensino e aprendizado da progressão da cárie / Lucas Folador de Carvalho. – Uberaba (MG), 2026.
36 f. : il., color.

Dissertação (Mestrado) – Universidade de Uberaba. Programa de Pós-Graduação em Odontologia. Mestrado Acadêmico em Odontologia. Área de Concentração em Biopatologia.

Orientadora: Profa. Dra. Maria Angelica H. M. de Oliveira.

1. Cáries dentárias. 2. Realidade aumentada. 3. Odontologia – Estudo e ensino. 4. Tecnologia odontológica. I. Oliveira, Maria Angelica H. M. de. II. Universidade de Uberaba. Programa de Pós-Graduação em Odontologia. Mestrado Acadêmico em Odontologia. III. Título.

CDD 617.67

Tatiane da Silva Viana – Bibliotecária – CRB-6/3171

LUCAS FOLADOR DE CARVALHO


O USO DE REALIDADE AUMENTADA NO PROCESSO DE ENSINO E
APRENDIZAGEM DA PROGRESSÃO DA CARIE

Dissertação apresentada como parte dos requisitos para obtenção do título de Mestre em Odontologia do Programa de Pós-Graduação em Odontologia - Mestrado da Universidade de Uberaba.

Área de concentração: Biopatologia

Aprovado (a) em: 24/02/2026


BANCA EXAMINADORA:



Prof.ª. Dr.ª. Maria Angélica Hueb de M. Oliveira
Orientadora
Universidade de Uberaba



Prof.ª. Dr.ª. Denise Tornavoi de Castro
Universidade de Uberaba



Prof.ª. Dr.ª. Erika Calvano Kuchler
Universidade de Bonn

DEDICATÓRIA

Primeiramente, a Deus pela vida, pela proteção, por sempre me guiar e iluminar meu caminho para a melhor direção.

Aos meus pais Silvana Aparecida Folador e Juvenal Luis de Carvalho por serem meus maiores exemplos, incentivadores, por confiarem em mim e pelo amor incondicional. Por não medirem esforços para a realização de todos meus sonhos e por sempre me apoiarem. À minha mãe, Silvana, por ser meu referencial de força e fé, por todo carinho e por sempre estar ao meu lado e acreditar na minha capacidade. Ao meu pai, Juvenal, que sempre me incentivou e lutou para me dar o melhor. Vocês fazem parte do meu crescimento e de todos os meus sonhos. E sempre serão meu exemplo. Tudo que sou e que faço é graças a vocês e por vocês.

Aos meus irmão pela amizade, companheirismo, por toda força e incentivo durante essa caminhada e por fazerem parte da minha vida.

À todos os meus amigos e familiares por todo incentivo e que de alguma maneira contribuíram para realização deste trabalho e torcem por mim.

AGRADECIMENTO

À Universidade de Uberaba (Uniube) pela contribuição em toda minha formação profissional até aqui, desde a graduação ao mestrado.

À Coordenação de Aperfeiçoamento de Pessoal de Nível Superior (CAPES), pela concessão do apoio financeiro através da bolsa de mestrado e principalmente pela confiança na elaboração deste trabalho.

Aos docentes, colegas e funcionários do Programa de Pós-graduação em Odontologia (PPGO) da UNIUBE, em especial à Flávia, secretária do Curso de Pós-Graduação da Universidade de Uberaba, pela dedicação, competência e prontidão.

A minha orientadora Prof. Dra. Maria Angelica Hueb menezes de Oliveira por todos os ensinamentos e conhecimentos compartilhados. Obrigada pela confiança depositada em mim, pela paciência durante toda essa trajetória e pelo apoio. Obrigada pela disponibilidade em me ajudar todas as vezes que precisei e pela grande oportunidade em ser sua orientada. Admiro muito como profissional e ser humano. Minha eterna gratidão.

Aos meus familiares, em especial meus pais, por serem meus maiores exemplos de dedicação. Ao meu marido que me apoia incondicionalmente em todos os desafios pessoais e profissionais.

À todos que contribuíram direta ou indiretamente para a realização deste trabalho.

RESUMO

De acordo com dados do Projeto SB Brasil 2020, a perda dentária e a demanda por reabilitação protética em adultos apresentam-se como indicadores relevantes entre os agravos de saúde bucal no Sistema Único de Saúde (SUS). Nesse cenário, o estudo e a compreensão da progressão da doença cárie podem ser considerados elementos centrais para o auxílio no diagnóstico e na proposição de tratamentos. No contexto acadêmico, busca-se o domínio desse conhecimento pelo estudante, observando-se que o uso de tecnologias pode atuar como uma ferramenta de suporte ao processo de ensino-aprendizagem. Entre as inovações que visam facilitar essa visualização, a Realidade Aumentada (RA) destaca-se por permitir a integração entre elementos reais e virtuais. O objetivo deste trabalho foi desenvolver um material didático baseado em RA para demonstrar as etapas da progressão da doença cárie, da lesão inicial à degeneração pulpar. O material foi projetado para permitir a visualização dessas fases mediante a leitura de um QR Code. O desenvolvimento envolveu a combinação de códigos bidimensionais (2D) com softwares específicos, seguida da produção de uma animação 3D detalhando os mecanismos de criação. O projeto resultou na estruturação do processo de desenvolvimento dos modelos e na elaboração de representações tridimensionais, complementadas por um e-book. Os resultados sugerem que os produtos e metodologias desenvolvidos oferecem subsídios para o aprimoramento de estratégias pedagógicas no ensino da progressão da cárie, podendo auxiliar na formação discente para o diagnóstico clínico. Todavia, ressalta-se a importância de novos estudos para avaliar a eficácia e o potencial desta abordagem, servindo os dados atuais como um ponto de partida para investigações sobre a Realidade Aumentada na Odontologia.

Palavras-chave: cárie dentária; tecnologia; realidade aumentada

ABSTRACT

According to data from the SB Brasil 2020 Project, tooth loss and the demand for prosthetic rehabilitation in adults present as relevant indicators among oral health conditions within the Unified Health System (SUS). In this scenario, the study and understanding of dental caries progression may be considered central elements for aiding in diagnosis and treatment planning. Within the academic context, students seek to master this knowledge, observing that the use of technologies may act as a support tool for the teaching-learning process. Among the innovations aimed at facilitating this visualization, Augmented Reality (AR) stands out by allowing the integration of real and virtual elements. The objective of this study was to develop an AR-based didactic material to demonstrate the stages of dental caries progression, from the initial lesion to pulpal degeneration. The material was designed to enable the visualization of these stages through QR Code scanning. The development involved the combination of two-dimensional (2D) codes with specific software, followed by the production of a 3D animation detailing the creation mechanisms. The project resulted in the structuring of the model development process and the elaboration of three-dimensional representations, complemented by an e-book. The results suggest that the developed products and methodologies provide support for the improvement of pedagogical strategies in teaching caries progression, potentially assisting in student training for clinical diagnosis. However, the importance of further studies to evaluate the efficacy and potential of this approach is emphasized, with the current data serving as a starting point for investigations on Augmented Reality in Dentistry.

Keywords: dental caries; technology; augmented reality.

LISTA DE FIGURAS

Figura 1 - QR Code para acesso ao ebook e vídeo explicativo.....	19
Figura 2 - QR Code para Acesso a realidade aumentada 1.....	20
Figura 3 - QR Code para a realidade aumentada 2	20

LISTA DE ABREVIações

2D - Duas Dimensões / Bidimensional;

3D - Três Dimensões / Tridimensional;

BRL - Real Brasileiro (Unidade Monetária);

BYOD - *Bring Your Own Device* (Traga seu próprio dispositivo);

QR Code - *Quick Response Code* (Código de Resposta Rápida);

RA - Realidade Aumentada

SUS - Sistema Único de Saúde

TI - Tecnologia da Informação

SUMÁRIO

1 INTRODUÇÃO	11
2 OBJETIVO GERAL	15
2.1 Objetivo geral	15
2.1.1. Objetivo específicos	15
3 JUSTIFICATIVA	16
4 METODOLOGIA	17
4.1 Concepção e Modelagem dos Cenários Clínicos.....	17
4.2 Produção de Conteúdo Audiovisual e Animação	18
4.3. Desenvolvimento e Integração da Realidade Aumentada (RA)	18
4.4. Dinâmica de Funcionamento e Disponibilização	18
5 RESULTADOS	19
6 DISCUSSÃO.....	21
REFERÊNCIAS.....	24
APÊNDICE A – PRODUTO EDUCACIONAL E-BOOK	26

1 INTRODUÇÃO

Historicamente, as primeiras citações sobre a doença cárie na literatura descreviam-na como “buracos” no dente, sem nenhum aprofundamento quanto à sua etiologia como da sua patogênese. Atualmente, é conceituada como uma doença multifatorial, com uma apresentação no desequilíbrio entre a perda de minerais (desmineralização) e o ganho de minerais (remineralização) no tecido dentário, provocando e desencadeando a doença cárie. Alguns desses fatores são de natureza socioeconômicos, como condição financeira ou viver em uma sociedade mais desfavorecida. Fatores como dieta rica em açúcares, higiene bucal inadequada e fatores genéticos podem aumentar o risco de desenvolvimento da cárie. A doença cárie tende a se estabelecer e progredir caso o indivíduo apresente uma higiene bucal deficiente, dieta e microbiota cariogênicas, fatores socioeconômicos e ambientais desfavoráveis, tempo, pH alterado e um hospedeiro susceptível (Batista; Vasconcelos; Vasconcelos, 2020).

Essa doença, que acomete uma parcela significativa da população, causa dor, desconforto e pode levar à perda de dentes, comprometendo a qualidade de vida dos indivíduos. Para adultos e idosos, a perda dentária por cárie e a reabilitação protética apresentam-se como desafios prevalentes para a política de saúde bucal no SUS (Bento *et al.*, 2021; Rodrigues; Magalhães, 2024). Diante disso, podem ser considerados relevantes os estudos e a análise da progressão da doença cárie, que se inicia com a lesão de mancha branca, progredindo para pulpites, chegando até a lesão periapical se não tratada. A cárie começa com a destruição localizada do tecido dentário esmalte, progredindo para dentina e/ou cimento. Após uma semana sem haver a remoção do biofilme, um dos principais fatores para início da lesão, pode não ser possível observar pelo exame clínico o índice de dissolução da superfície externa do esmalte, porém ela já se torna mais porosa, progredindo para uma alteração de cor e menos brilho com duas semanas sem remover o biofilme, dando assim início para uma pequena cavidade e aprofundamento da lesão (Batista; Vasconcelos; Vasconcelos, 2020).

Paralelamente, observa-se um crescente uso de tecnologias digitais tomando espaços, chegando a um ponto que dispositivos eletrônicos se tornem indispensáveis na rotina diária das pessoas. Desde o início da internet e a evolução dos meios de comunicação, o uso das mídias e redes sociais tornou-se relevante em

vários meios da vida humana, como trabalho, lazer e, especificamente, nos estudos (Silva; Santos, 2023). O uso de tecnologias na educação vem apresentando um aumento no ensino do nível fundamental ao nível superior (Lopes *et al.*, 2019).

O meio digital tende a facilitar o processo de aprendizagem; durante uma aula expositiva, pode auxiliar o docente a construir conceitos e compartilhar informações de uma forma dinâmica e interativa para os alunos. Concomitante a isso, o cenário educacional é um lugar de desenvolvimento do indivíduo, que precisa tanto de uma iniciativa do estudante quanto da comunidade. No âmbito acadêmico, o uso de dispositivos móveis possibilita diferentes abordagens metodológicas. O docente tem nesses recursos meios de tornar a aula dinâmica, facilitando o aprendizado dos alunos (Carvalho; Liao, 2020). Com o intuito de aprimorar a busca de conhecimento para os alunos que vivem na era da modernidade, observa-se que a maioria das informações são obtidas por meios digitais, destacando a realização de atividades escolares por meio de pesquisas na internet (Akçayir, 2017). O nível de interatividade proporcionado pela realidade aumentada pode propiciar o aprimoramento do aprendizado, além de permitir maior engajamento dos estudantes. Outro benefício é o fato de permitir experiências dentro e fora da sala de aula, estimulando os alunos a interagirem e explorarem os ambientes, aprendendo a trabalhar colaborativamente na resolução de seus problemas (Lopes *et al.*, 2019).

A realidade aumentada (RA) apresenta-se como uma tecnologia promissora para o ensino da odontologia, oferecendo uma experiência de aprendizado dinâmica. A realidade aumentada (RA) pode ser descrita como um aprimoramento visual de uma pessoa com informações do mundo real por meio de elementos visuais digitais, se caracterizando por combinações de cenas reais e virtuais com visualização 3D, com possibilidade de uma interação em tempo real. Sendo assim, uma realidade aumentada permite que seu usuário tenha uma experiência que possa ver o mundo real com objetos virtuais gerados por computação gráfica sobreposta ou combinado com entornos reais (Santos *et al.*, 2016).

Os recursos digitais tendem a facilitar os processos ensino e aprendizagem. Em uma aula basicamente expositiva, os recursos são capazes de auxiliar o professor a construir conceitos e compartilhar conhecimentos, criando um ambiente dinâmico e interativo para os alunos (Ivanoff, 2014). A realidade aumentada é apontada como promissora em publicações e eventos científicos, com potencial de utilização no âmbito educacional (Hamilton, 2011). Muitos são os casos que vêm

aliando as inovações educacionais para motivar os alunos nos processos educativos, como a construção da aprendizagem. Dentre as inovações educacionais, a realidade aumentada é apontada como uma das promissoras em publicações e eventos científicos, e apresenta potencial de utilização no âmbito educacional (Ayer; Messner; Anumba, 2016).

A realidade aumentada é utilizada como recurso tecnológico em ambientes educacionais. Estudos sugerem que sua utilização traz contribuições para a percepção e motivação dos discentes em diversas atividades no contexto educacional (Manrique-Juan *et al.*, 2017). Vários artigos apresentaram análises, pesquisas, frameworks ou revisões teóricas sobre o uso da Realidade Aumentada na educação, principalmente por meio de dispositivos móveis aplicada à educação (Expósito; Fuentes; Martínez, 2017; Fombona; Pascual-Sevillano; González-Videgaray, 2017).

Importante salientar o fato de que a maioria dos alunos possui dispositivos compatíveis com o uso da RA, o que pode ser considerado um facilitador para o uso em sala de aula, o que justifica a metodologia BYOD (“Bring your own device” - Traga seu próprio dispositivo) em que o aluno usa o próprio dispositivo. Outro ponto favorável é o impacto motivacional que o uso da RA tem sobre os jovens, além dos professores também reconhecerem o potencial didático que os recursos com RA apresentam. No âmbito acadêmico, o uso de dispositivos móveis possibilita diferentes abordagens metodológicas. O docente tem nesses recursos meios de tornar a aula dinâmica, facilitando o aprendizado dos alunos (Carvalho; Liao, 2020).

Com o intuito de aprimorar a busca de conhecimento para os alunos que vivem na era da modernidade, a maioria das informações são obtidas por meios digitais, destacando a realização de atividades escolares por meio de pesquisas na internet (Akçayir, 2017). O nível de interatividade proporcionado pela realidade aumentada pode proporcionar o aprimoramento do aprendizado, além de permitir o engajamento dos estudantes. Outro benefício é o fato de permitir experiências dentro e fora da sala de aula, estimulando os alunos a interagirem e explorarem os ambientes, aprendendo a trabalhar colaborativamente na resolução de seus problemas (Billinghurst; Duenser, 2012). A Realidade Aumentada é uma tecnologia utilizada para unir o ambiente real e o virtual, por meio da renderização de objetos em 2D e 3D com interação, ou não, do operador (Queiroz *et al.*, 2017). Tem a

capacidade de apresentar os objetos em tempo real com o apoio de um dispositivo tecnológico.

Para que a RA seja utilizada, rotineiramente é necessário um marcador que servirá como campo visual da câmera mesclando o mundo virtual para o mundo real. Usando um celular ou um computador com webcam, a câmera do dispositivo visualiza e em seguida analisa a figura do marcador. Por meio de um software, a imagem 3D é projetada, permitindo ao usuário a manipulação dos objetos virtuais (Raisel; Nunes, 2017). A partir do momento em que a visualização ocorre, podem surgir diferentes tipos de representação que vão desde a projeção de textos, imagens fixas ou animadas, vídeos e sons (Yuen *et al.*, 2011). Outro fator importante a se destacar se refere ao uso da RA como ferramenta educacional na construção do conhecimento, pois a experiência dos usuários com a Realidade Aumentada pode atingir áreas de cognição que nem sempre são alcançadas pelos métodos tradicionais (Pereira *et al.*, 2017). Com base no exposto, o presente projeto objetiva a criação de material didático sobre a degeneração pulpar, com o uso de realidade aumentada, em que o aluno poderá visualizar os mecanismos de ação por meio de QR-Code.

Diante do exposto, o objetivo dessa pesquisa é criar um material didático sobre a progressão da doença cárie da sua lesão inicial até a degeneração pulpar, com o uso de realidade aumentada, em que o discente poderá visualizar suas etapas de progressão por meio de QR code. Espera-se que o resultado contribua para o desenvolvimento de estratégias pedagógicas que possam auxiliar o aprendizado e formação de alunos, visando capacitá-los para o futuro diagnóstico da cárie dentária.

2 OBJETIVO GERAL

2.1 Objetivo geral

Desenvolver material didático utilizando recursos de realidade aumentada (RA) que permita a visualização da progressão da doença cárie até a degeneração pulpar, visando aprimorar o processo de ensino e aprendizagem de estudantes de odontologia.

2.1.1. Objetivo específicos

- Elaborar uma sequência ilustrativa da evolução da cárie dentária, desde a mancha branca até a lesão periapical.
- Desenvolver elementos digitais tridimensionais que representem cada etapa da progressão da doença.
- Integrar esses elementos de RA a um material didático impresso ou digital por meio de QR Code.

3 JUSTIFICATIVA

A incorporação de recursos digitais no ensino superior é fundamental para dinamizar o processo de aprendizagem, transformando aulas meramente expositivas em ambientes interativos que facilitam a construção do conhecimento (Ivanoff, 2014). Nesse cenário, a Realidade Aumentada (RA) destaca-se como uma das inovações mais promissoras, apresentando alto potencial para o engajamento discente e aprimoramento da percepção em atividades acadêmicas (Hamilton, 2011; Ayer; Messner; Anumba, 2016; Manrique-Juan *et al.*, 2017). A viabilidade dessa tecnologia é reforçada pela disseminação de dispositivos móveis entre os estudantes, o que sustenta a metodologia *Bring Your Own Device* (BYOD) e permite abordagens metodológicas inovadoras que extrapolam os limites da sala de aula (Expósito; Fuentes; Martínez, 2017; Carvalho; Liao, 2020; Billinghamurst; Duenser, 2012). Ao integrar elementos virtuais 2D e 3D ao ambiente real por meio de marcadores e renderização em tempo real (Queiroz *et al.*, 2017; Raisal; Nunes, 2017), a RA possibilita a visualização de mecanismos complexos de forma manipulável. Essa experiência imersiva é capaz de atingir níveis de cognição não alcançados por métodos tradicionais (Pereira *et al.*, 2017), justificando o desenvolvimento de material didático específico sobre a degeneração pulpar para otimizar a busca e a fixação do conhecimento na modernidade (Akçayir, 2017; Yuen *et al.*, 2011).

4 METODOLOGIA

A presente pesquisa caracterizou-se pelo desenvolvimento de uma ferramenta tecnológica voltada ao ensino odontológico, estruturada para demonstrar a progressão da doença cárie até o comprometimento pulpar. O processo metodológico foi dividido em etapas que compreenderam desde a fundamentação científica e modelagem gráfica até a implementação da Realidade Aumentada (RA).

A Realidade Aumentada foi desenvolvida combinando-se um código de duas dimensões com auxílio de um programa de computador. Três componentes básicos foi desenvolvidos para a Realidade Aumentada:

1. Objeto real com algum tipo de marca de referência, que possibilite a interpretação e criação do objeto virtual;
2. Câmera ou dispositivo capaz de transmitir a imagem do objeto real;
3. *Software* capaz de interpretar o sinal transmitido pela câmera ou dispositivo.

O processo de formação do objeto virtual será realizado da seguinte forma:

1. o objeto real foi posicionado em frente à câmera, para que ela capte a imagem e transmita ao equipamento responsável pela interpretação.
2. A câmera visualizará o objeto e mandará as imagens, em tempo real, para o *software* que gerará o objeto virtual.
3. O *software* estará programado para retornar determinado objeto virtual, dependendo do objeto real que for mostrado à câmera.
4. O dispositivo de saída (que pode ser uma televisão ou monitor de computador) exibirá o objeto virtual em sobreposição ao real, como se ambos fossem uma coisa só.

4.1 Concepção e Modelagem dos Cenários Clínicos

O processo iniciou-se com a criação de modelos sequenciais ilustrados que demonstraram a progressão da cárie dentária, abrangendo as fases de mancha branca, cavitação, envolvimento da dentina, inflamação pulpar, necrose e lesão periapical. As imagens foram inicialmente baseadas em referências científicas consolidadas na literatura, passando por uma adaptação didática para garantir fidelidade anatômica e clareza visual. Para o desenvolvimento dessas ilustrações e dos modelos tridimensionais, utilizaram-se os softwares CorelDRAW (2D) e Blender (3D).

4.2 Produção de Conteúdo Audiovisual e Animação

Após a modelagem, as imagens foram animadas para criar um material educativo interativo. Para essa finalidade, empregaram-se os softwares Adobe Premiere Pro, para edição de vídeo, e Adobe After Effects, para a execução de animações técnicas detalhadas. Os vídeos resultantes foram hospedados em plataforma online e convertidos em QR Code por meio de geradores específicos, possibilitando o acesso direto via dispositivos móveis e simplificando a interface com o estudante.

4.3. Desenvolvimento e Integração da Realidade Aumentada (RA)

A Realidade Aumentada foi estruturada para ampliar a interatividade, permitindo que o conteúdo animado fosse sobreposto à imagem física. O sistema fundamentou-se em três componentes básicos: um objeto real com marca de referência (marcador), uma câmera para transmissão da imagem e um software de interpretação capaz de gerar o objeto virtual em sobreposição ao real.

Para a implementação tecnológica da RA, utilizou-se a plataforma ZapWorks. As imagens produzidas foram inseridas como marcadores (*targets*) e vinculadas às animações desenvolvidas nas etapas anteriores. O sistema foi configurado para operar via tecnologia WebAR, o que permitiu ao usuário visualizar o conteúdo em tempo real ao apontar a câmera do celular para a imagem impressa, sem a necessidade de instalação de aplicativos externos.

4.4. Dinâmica de Funcionamento e Disponibilização

O processo de formação do objeto virtual ocorreu quando o marcador real foi posicionado frente à câmera; o software analisou o sinal e projetou o conteúdo digital correspondente ao estágio da cárie apresentado, exibindo-o no dispositivo de saída em tempo real. Após a consolidação do material didático (vídeo-book), o recurso foi disponibilizado para uma amostra de estudantes de Odontologia, selecionados por conveniência, visando a aplicação e avaliação do recurso no contexto de ensino-aprendizagem.

5 RESULTADOS

Como produto educacional resultante desta pesquisa, desenvolveu-se um e-book ilustrado que apresenta a sequência da progressão da cárie até a degeneração pulpar, acessível por meio de um QR Code. O material é composto por imagens didáticas e textos explicativos que detalham o processo. Além disso, foi desenvolvida a Realidade Aumentada (RA) em 3D, que pode ser acessada via QR Code, permitindo a interação com os modelos virtuais.

Figura 1 - QR Code para acesso ao ebook e vídeo explicativo



Fonte: Elaborado pelo autor, 2026.

Figura 2 - QR Code para Acesso a realidade aumentada 1



Fonte: Elaborado pelo autor, 2026.

Figura 3 - QR Code para a realidade aumentada 2



Fonte: Elaborado pelo autor, 2026.

6 DISCUSSÃO

O presente estudo cumpriu seu objetivo com o desenvolvimento de um e-book integrado à Realidade Aumentada (RA), resultando em um material didático que potencializa o ensino por meio de inovações tecnológicas. A RA, ao combinar modelos tridimensionais (3D) acessíveis via códigos bidimensionais (QR Code), permite a convergência entre os ambientes virtual e real sem a exigência de hardware complexo por parte do usuário, operando satisfatoriamente por meio de sensores básicos e câmeras de smartphones convencionais (Ribeiro, 2018).

A inserção de tecnologias digitais no ambiente acadêmico deve atuar como um mecanismo de agregação ao processo formativo, fomentando a motivação e o engajamento discente. Nesse sentido, a associação da RA a materiais didáticos tradicionais torna-se estratégica (Pedrosa, 2019), uma vez que a tecnologia amplia a percepção espacial e a visualização de estruturas anatômicas complexas, posicionando o aluno como protagonista de seu aprendizado (Lima *et al.*, 2017). Sob essa ótica, a ferramenta desenvolvida configura-se como um recurso dinâmico que favorece a assimilação de conteúdos de forma mais efetiva, alinhando-se às premissas das metodologias ativas diante dos avanços da sociedade contemporânea (Freire, 2023).

Especificamente na Odontologia, a capacidade visual proporcionada por este recurso demonstra-se relevante para o estudo da progressão da cárie dentária. Superando as limitações das imagens estáticas e bidimensionais do ensino tradicional, os modelos 3D aqui apresentados permitem uma análise detalhada da fisiopatologia da doença — desde a desmineralização inicial até o comprometimento pulpar. Essa abordagem não apenas facilita a compreensão teórica, mas prepara o acadêmico para diagnósticos precoces e intervenções minimamente invasivas, reduzindo a necessidade de tratamentos reabilitadores complexos no futuro.

Apesar dos benefícios educacionais e clínicos, a viabilização de ferramentas tecnológicas dessa magnitude implica um investimento financeiro e técnico considerável. O desenvolvimento deste recurso demandou um aporte estimado em 12.000,00 BRL, valor que reflete a sofisticação das licenças de software, a modelagem de alta fidelidade e a estruturação da plataforma de realidade aumentada. Esse custo evidencia que, embora a tecnologia seja acessível ao

usuário final, a sua produção requer fomento e planejamento institucional robusto para ser escalada no ensino odontológico.

Somado ao fator financeiro, a pesquisa apresenta limitações inerentes à dependência de uma infraestrutura de Tecnologia da Informação (TI) especializada. A manutenção da plataforma, a hospedagem dos conteúdos audiovisuais e a atualização dos algoritmos de reconhecimento dos marcadores exigem o suporte contínuo de profissionais da área de computação. Portanto, a sustentabilidade de metodologias baseadas em RA na Odontologia enfrenta o desafio de integrar equipes multidisciplinares que unam o conhecimento clínico ao suporte técnico avançado, garantindo a longevidade do recurso diante das constantes atualizações de sistemas operacionais móveis.

Em suma, os resultados evidenciam que a integração da Realidade Aumentada ao e-book constitui uma estratégia pedagógica promissora e de alto valor tecnológico, capaz de otimizar a curva de aprendizado sobre a patologia dental e fortalecer a formação técnica e clínica do futuro cirurgião-dentista.

7 CONCLUSÃO

Os produtos e metodologias desenvolvidos contribuem para o aprimoramento de estratégias pedagógicas voltadas ao ensino da progressão da cárie. Ademais, novos estudos são necessários para explorar plenamente o potencial e a eficácia dessa abordagem, sendo os resultados aqui apresentados uma base para futuras pesquisas sobre o uso da Realidade Aumentada na Odontologia.

REFERÊNCIAS

- AKÇAYIR, M.; AKÇAYIR, G. Advantages and challenges associated with augmented reality for education: A systematic review of the literature. **Educational Research Review**, v. 20, p. 1-11, 2017.
- AYER, S. K.; MESSNER, J. I.; ANUMBA, C. J. Augmented Reality Gaming in Sustainable Design Education. **Journal of Architectural Engineering**, v. 22, n. 1, p. 1-9, 2016.
- BATISTA, T. R. M.; VASCONCELOS, M. G.; VASCONCELOS, R. G. Fisiopatologia da cárie dentária: entendendo o processo cariioso. **Revista Salusvita**, Bauru, v. 39, n. 1, p. 169-187, 2020.
- BENTO, L. I. *et al.* Avaliação de fatores primários e secundários no desenvolvimento da cárie dentária em pacientes infantis: um estudo piloto. **Archives of Health Investigation**, [s. l.], v. 10, n. 9, p. 1536–1543, 2021. Disponível em: <https://archhealthinvestigation.com.br/ArchHI/article/view/5135>. Acesso em: 14 out. 2024.
- BILLINGHURST, M.; DUENSER, A. Augmented reality in the classroom. **Computer**, v. 45, n. 7, p. 56-63, 2012.
- EXPÓSITO, E. O.; FUENTES, E. M.; MARTÍNEZ, J. J. R. Aplicación de las TAC en un entorno AICLE: Una experiencia de innovación en educación primaria. **Aula de Encuentro**, v. 19, n. 1, p. 143-162, 2017.
- FREIRE, J. R.; OLIVEIRA, C. B. C.; VALLE, M. G. O uso da realidade aumentada no ensino de ciências e biologia: o que dizem os licenciandos em ciências biológicas de uma instituição de ensino superior do Maranhão. **Revista Teias**, Rio de Janeiro, v. 24, n. 73, p. 338-350, abr. 2023. Disponível em: http://educa.fcc.org.br/scielo.php?script=sci_arttext&pid=S1982-03052023000200338. Acesso em: 25 ago. 2025.
- HAMILTON, K. E. **Augmented reality in education**. Proc. SXSW Interactive, 2011. Disponível em: <https://augmented-reality-in-education.wikispaces.com/>. Acesso em: 01 nov. 2017.
- HERNANDES, D. O. P. S.; SOUSA, S. O. Tecnologias digitais na educação: perspectivas futuras para uma transformação educacional digital. **Contribuciones a las Ciencias Sociales**, [s. l.], v. 17, n. 10, p. e11359, 2024. Disponível em: <https://ojs.revistacontribuciones.com/ojs/index.php/clcs/article/view/11359>. Acesso em: 23 jul. 2025.
- LIAO, T.; CARVALHO, J. M. J. Realidade Aumentada e Interdisciplinaridade: o Uso do Aplicativo LandscapAR no Ensino de Matemática e Geografia. **EaD em Foco**, [s. l.], v. 10, n. 2, 2020. Disponível em: <https://eademfoco.cecierj.edu.br/index.php/Revista/article/view/1049>. Acesso em: 18 nov. 2024.

LIMA, M. B. *et al.* Realidade Aumentada no Ensino de Ciências: uma revisão de literatura. *In: ENCONTRO NACIONAL DE PESQUISA EM EDUCAÇÃO EM CIÊNCIAS*, 11., 2017, Florianópolis. **Atas[...]**. Florianópolis, 2017.

LOPES, L. M. D. *et al.* Inovações educacionais com o uso da realidade aumentada: uma revisão sistemática. **Educação em Revista**, Belo Horizonte, v. 35, p. e197403, 2019.

MANRIQUE-JUAN, A. C. *et al.* A Portable Augmented-Reality Anatomy Learning System Using a Depth Camera in Real Time. **BioOne**, v. 79, n. 3, p. 176-183, 2017.

PEDROSA, S. M. P. A.; ZAPPALA-GUIMARÃES, M. A. Realidade virtual e realidade aumentada: refletindo sobre usos e benefícios na educação. **Revista Educação e Cultura Contemporânea**, v. 16, n. 43, p. 123-146, 2019.

PEREIRA, L. *et al.* Uma ferramenta de apoio ao ensino de cálculo com realidade aumentada. *In: BRAZILIAN SYMPOSIUM ON COMPUTERS IN EDUCATION*, 8.; SIMPÓSIO BRASILEIRO DE INFORMÁTICA NA EDUCAÇÃO, 30., 2017, Natal. **Anais[...]**. Natal: CCBI/SBIE, 2017. p. 595.

RAISEL, T. M.; NUNES, J. Realidades Misturadas, Realidade Virtual, Realidade Aumentada e Hiperrealidade Virtual: usos e possibili-

dades na publicidade. *In: CONGRESSO BRASILEIRO DE CIÊNCIAS D A COMUNICAÇÃO*, 40., 2017, Curitiba. **Anais[...]**. Curitiba: CBCC, 2017.

RIBEIRO, R. O que fazer quando um aplicativo insiste em não ser instalado no Android. **Olhar Digital**, 21 nov. 2018. Disponível em: <https://olhardigital.com.br/2018/11/21/noticias/o-que-fazer-quando-um-aplicativo-insistem-nao-ser-instalado-no-android/>. Acesso em: 12 abr. 2021.

RODRIGUES, M. A. A.; MAGALHÃES, A. D. Estudo comparativo entre o SB Brasil 2003, 2010 e 2020. **Peer Review**, [s. l.], v. 6, n. 8, p. 225–247, 2024. Disponível em: <https://peerw.org/index.php/journals/article/view/2094>. Acesso em: 14 out. 2024.

SANTOS, G. N. M. *et al.* Realidade aumentada como uma nova perspectiva em Odontologia: desenvolvimento de uma ferramenta complementar. **Revista da ABENO**, Londrina, v. 16, n. 3, p. 19-27, 2016.

YUEN, S. C.; YAOYUNYONG, G.; JOHNSON, E. Augmented reality: An overview and five directions for AR in education. **Journal of Educational Technology Development and Exchange**, v. 4, n. 1, p. 11, 2011.

APÊNDICE A – PRODUTO EDUCACIONAL E-BOOK



**O USO DE REALIDADE AUMENTADA
NO PROCESSO DE ENSINO
E APRENDIZADO DA
PROGRESSÃO DA CÁRIE**

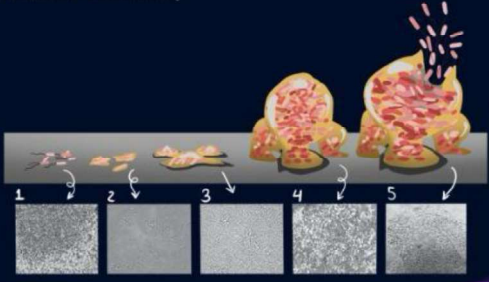
Uniube

Mestrado em Odontologia - Biopatologia

Discente: Lucas Folador de Carvalho
Docente: Maria Angélica Hueb de Menezes

FATORES

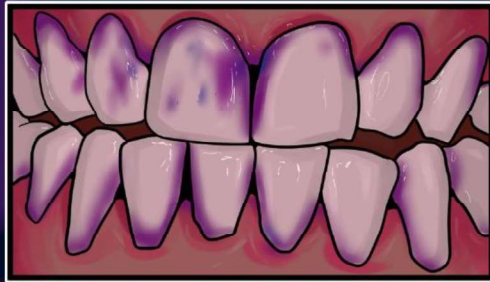1. Idade do biofilme: biofilme maduros formados com uma exposição contínua de açúcares fermentáveis são mais cariogênicos que biofilmes formados recente;



The diagram illustrates the progression of dental biofilm in five stages, numbered 1 to 5. Stage 1 shows a single bacterium. Stage 2 shows a small cluster. Stage 3 shows a larger, more organized cluster. Stage 4 shows a complex, multi-layered structure. Stage 5 shows a highly developed, mature biofilm. Below each stage is a corresponding micrograph showing the appearance of the biofilm at that stage, with the thickness and complexity increasing from stage 1 to stage 5.

FATORES

2. Frequência de exposição diária do biofilme a açúcares fermentáveis: quanto maior a exposição mais rápido serão visíveis as lesões de cárie.

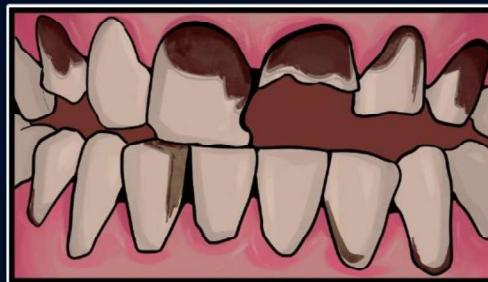

Em roxo, presença do biofilme exposto em cavidade oral corado com evidenciador de cárie.



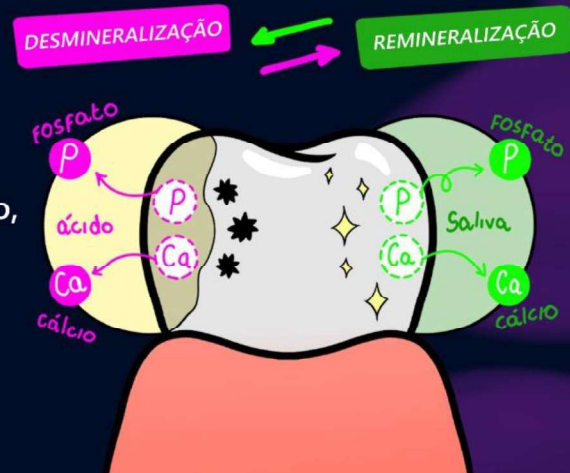
FATORES

3. Acesso à saliva: Área com menos acesso à saliva (ântero-superior) está mais susceptível a quadros rampantes de lesões de cárie.



FATORES

4. Acesso ao flúor: a presença de fluoretos nos fluidos bucais ajuda na modificação no processo de desmineralização/remineralização, o que reduz a progressão da lesão de cárie.

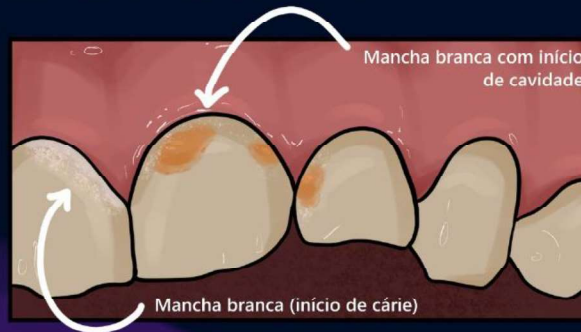

ETAPA 1: Biofilme

- Após duas semanas sem a remoção do biofilme, observam-se modificações nas estruturas do esmalte, tornando-o mais poroso e com microcavidades.
- Essas alterações podem ser vistas clinicamente após limpeza e secagem da superfície, sendo evidenciadas áreas com pequenas perdas de minerais.
- É necessária a secagem devido ao fenômeno óptico, que substitui a água pelo ar, e que possui um índice de refração diferenciado em relação à hidroxiapatita.

ETAPA 2: Lesão de cárie em esmalte

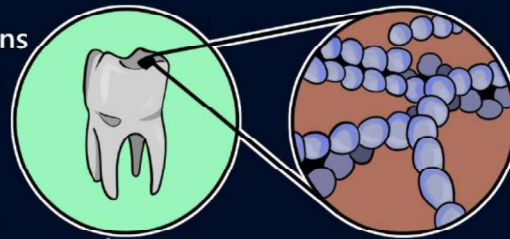
Representa o estágio inicial da lesão de cárie, essa perda apresenta aspecto esbranquiçado, opaco e poroso, levando ao diagnóstico de uma lesão branca em atividade (mancha branca ativa), caracterizada pela perda de mineral sem perder a estrutura do dente.



ETAPA 2: Lesão de cárie em esmalte

A principal bactéria cariogênica ligada nesse processo é o *Streptococcus mutans* que, presente no biofilme dental, ajuda na fermentação de carboidrato, produzindo ácidos contribuintes para desmineralização do esmalte.

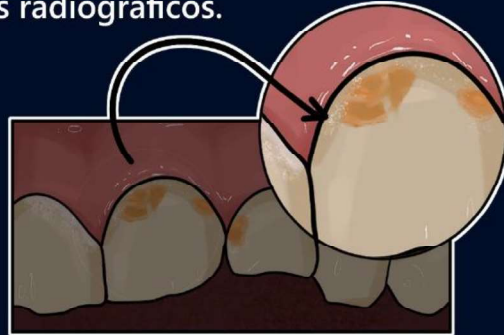
O *S. sobrinus* também pode ser isolado em lesões de cárie de superfícies lisas, exercendo papel importante no processo da lesão de cárie. Em relação à lesão de cárie de superfície lisa de esmalte ou superfície radicular, lactobacilos não desempenham um papel preponderante.



(CARDOSO, 2012).

ETAPA 2: Lesão de cárie em esmalte

Nas lesões iniciais com cárie em esmalte, onde há aspecto de mancha branca, não há sinais radiográficos.

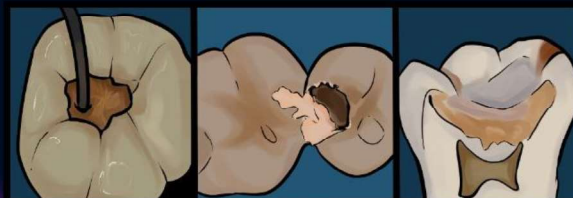


Na superfície oclusal, as lesões em esmalte não podem ser observadas devido à sobreposição que ocorre na imagem radiográfica formada.

ETAPA TRÊS: Lesão de cárie em dentina;

- A dentina infectada possui uma consistência amolecida não possuindo resistência ao corte, já a dentina afetada, possui uma consistência endurecida sendo mais resistente ao corte, no entanto, essa diferença não consegue ser muito bem-vista clinicamente, o profissional não consegue afirmar ao certo onde está cada camada na lesão de cárie, porém se diferencia do tecido saudável através da dureza. Silva et al. (2021)

- Após atravessarem a camada do esmalte, os microrganismos chegam à dentina e invadem os túbulos dentinários; a ação dos ácidos produzidos pelo biofilme causa a desmineralização na dentina, levando à progressão da lesão de cárie nesse tecido. A dentina infectada apresenta uma consistência amolecida não resistente ao corte, porção que deve ser removida, deixando apenas a próxima camada. A dentina afetada apresenta uma consistência mais endurecida, apresentando mais resistência ao corte na sua remoção.



DENTINA AFETADA

DENTINA INFECTADA

DENTINA AFETADA E INFECTADA

A imagem mostra dentina infectada com a consistência amolecida sendo removida

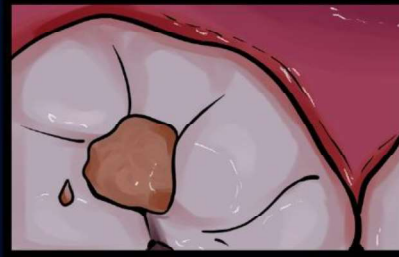ETAPA TRÊS: Lesão de cárie em dentina;

- Ao exame da lesão cariosa que atinge a dentina, observa-se material necrótico e colonização de bactérias acidogênicas e acidúricas Gram positivas. As bactérias na dentina habitam preferencialmente a área necrótica mole e áreas mais profundas (LEITES; PINTO; SOUSA, 2006).

- Na área profunda da lesão há predomínio de bastonetes Gram positivos, tais como: *Lactobacillus*, *Eubacterium*, *Propionibacterium*, observando-se menos *S. mutans* e bactérias Gram negativas (LEITES; PINTO; SOUSA, 2006).

- A dentina cariada contém ácidos orgânicos, predominantemente lactato, acetato, propionato e butirato. A produção de lactato por *Lactobacillus*, de acetato por *Actinomyces*, e de propionato pelos *Eubacterium*, *Propionibacterium* e *Veillonella*, e o alto número destes últimos gêneros no habitat, sugere a presença de cadeias alimentares e algumas vantagens ecológicas dadas a essas bactérias pelo ambiente. (CARDOSO, 2012).

ASPECTO CLÍNICO

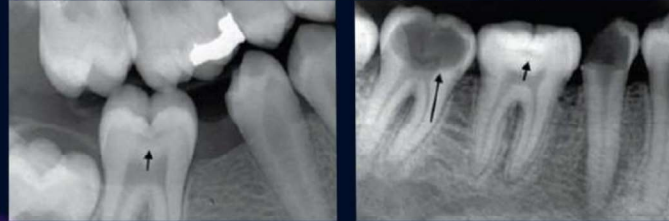

ETAPA TRÊS: Lesão de cárie em dentina;

- Na dentina, a imagem radiográfica observada será conforme a profundidade da lesão; lesões mais rasas podem ser observadas como uma linha delgada abaixo da JAD e lesões mais profundas são vistas como uma imagem radiolúcida semicircular de base ampla voltada para a JAD (Figura 3).

- Ademais, as lesões de cicatrículas e fissuras apresentam o cone de cárie em esmalte, com a base voltada para a JAD e o ápice voltado para a superfície externa do dente. Já a lesão em dentina apresenta um cone com a base voltada para a JAD e o ápice em direção à polpa, apresentando base sobre base e as lesões são mais profundas que extensas, Silva et al. (2021).

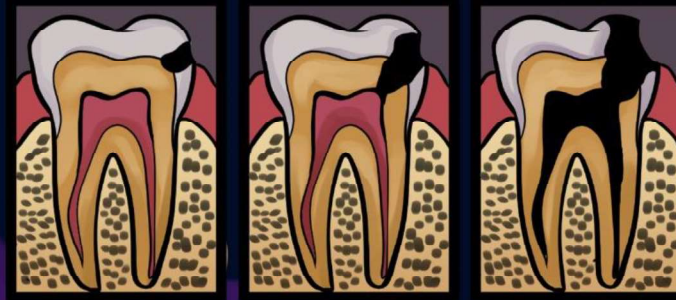Figura 3: Apresentação radiográfica das lesões de cárie em superfícies oclusais.



ASPECTO RADIOGRÁFICO

ETAPA QUATRO: Lesão de cárie com envolvimento pulpar;

- Por sua vez, Bactérias anaeróbias estrictas são os principais microrganismos isolados das porções mais profundas de cáries de dentina. A formação da lesão na dentina envolve desmineralização por uma microbiota acidogênica e ulterior degradação da matriz orgânica exposta por bactérias proteolíticas. Assim, uma sucessão de populações microbianas pode ocorrer durante a formação e progressão da cárie de dentina. Na microbiota que coloniza lesões profundas de cárie de dentina, predominam bactérias anaeróbias, Espécies bacterianas Gramnegativas dos gêneros Prevotella e Porphyromonas têm sido frequentemente isoladas de lesões de cárie de dentina sem exposição pulpar e com sintomas clínicos de pulpíte reversível, como dor provocada e exacerbada por estímulos térmicos.



ETAPA QUATRO: Lesão de cárie com envolvimento pulpar;

- Enzimas e produtos do metabolismo bacteriano, como amônia e indol, podem tornar fibras nervosas sensoriais mais suscetíveis a estímulos que provocam dor. Em dentes com lesões de cárie de dentina associadas à pulpíte irreversível e exacerbção da sintomatologia pela aplicação de calor, bacilos produtores de pigmentos negros têm sido frequentemente isolados.

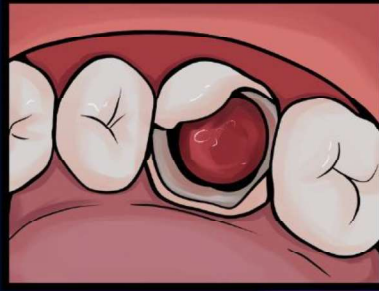
- Uma correlação positiva também foi verificada entre a presença de *Fusobacterium nucleatum* e *Actinomyces viscosus* na lesão cariiosa e a sensibilidade ao frio. Um estudo utilizando real-time polymerase chain reaction (real-time PCR) revelou associação positiva significativa entre a presença de *Parvimonas micra* e *Porphyromonas endodontalis* na dentina cariada e a ocorrência de pulpíte irreversível.

- Todos estes achados fornecem indícios significativos de que anaeróbios estrictos presentes na lesão de cárie dentinária estão envolvidos na indução dos sintomas de pulpíte reversível e irreversível.

ETAPA QUATRO: Lesão de cárie com envolvimento pulpar;

- A maioria das bactérias presentes em uma lesão de cárie não apresenta motilidade. Sua movimentação dá-se lentamente por meio do processo de divisão celular. Embora a pressão do fluido dentinário seja, na maioria das vezes, insuficiente para impedir a invasão tubular pelo processo de multiplicação bacteriana, sabe-se que pode, pelo menos, retardá-lo. Entretanto, em algumas ocasiões, a pressão da mastigação pode deslocar bactérias profundamente no interior tubular.

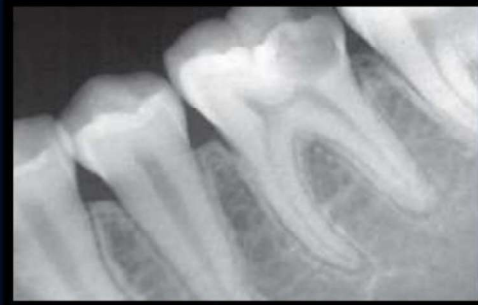- Hoshino et al. relataram que, em seis de nove casos, bactérias presentes em lesões profundas de cárie de dentina foram capazes de invadir a polpa. Bactérias anaeróbias estritas dos gêneros Eubacterium, Propionibacterium e Actinomyces foram as predominantes. (CARDOSO, 2012).



Aspecto clínico de uma lesão com cárie com envolvimento pulpar e desenvolvimento de um pólo pulpar

ETAPA QUATRO: Lesão de cárie com envolvimento pulpar;

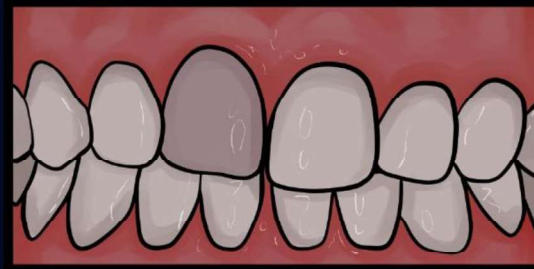
Radiograficamente, esta manifesta-se como uma área radiolúcida (esclarecida) que se estende profundamente na estrutura dentinária, em direção ao centro anatômico do dente, onde o tecido pulpar está alojado.



ASPECTO RADIOGRÁFICO

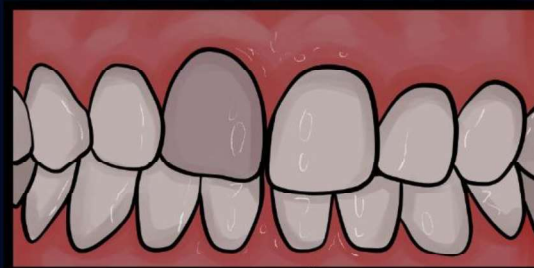ETAPA CINCO: Necrose pulpar;

- Após um tempo da exposição pulpar por lesão cáriosa, a polpa se torna necrótica, perdendo sua capacidade de reparação e regeneração, resultando em uma série de sintomas e sinais clínicos. Geralmente, a necrose pulpar é assintomática, sendo que o paciente pode relatar episódio prévio de dor, como dor intensa, sensibilidade a temperaturas, edema na região do dente afetado e possível formação de abscessos. Pelo exame clínico-visual, detecta-se a presença de lesões de cárie e/ou restaurações extensas que alcançaram a polpa. (De Souza Neto et al. 2023).



ETAPA CINCO: Necrose pulpar;

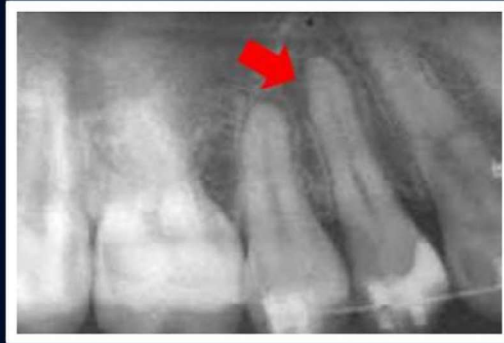- A microbiota presente no canal radicular é geralmente mista e composta por anaeróbicas estritas, sendo presentes na infecção primária, sendo dentes nunca tratados endodonticamente, Fusobacterium, Prevotella, Eubacterium, Actinomyces, Campylobacter, Propionibacterium, Porphyromonas, Peptostreptococcus. Por conseguinte, nas infecções secundárias e persistentes, os quais são dentes já tratados endodonticamente, é comum encontrar enterococcus, sendo o mais resistente à ação de agentes antimicrobianos utilizados na antisepsia endodôntica (SCHUH; AZEVEDO, 2021).



ASPECTO CLÍNICO

ETAPA CINCO: Necrose pulpar;

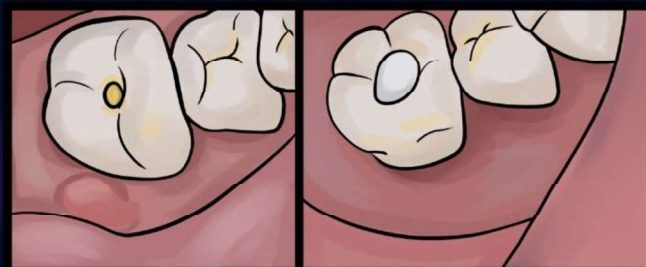
- Pela radiografia de diagnóstico, observa-se a presença de cárie, coroa fraturada e/ou restaurações extensas. O espaço do ligamento periodontal pode apresentar-se normal, espessado ou uma lesão perirradicular caracterizada por reabsorção óssea pode estar presente. (Silva et al. 2021)



ASPECTO RADIOGRÁFICO

ETAPA SEIS: Lesão periapical;

- Clinicamente, o cirurgião dentista identifica uma lesão periapical por meio da progressão dela com a presença de fistulação dessa lesão. Nos exames de imagem como uma área radiolúcida nos tecidos periodontais radiculares (BRONZATO et al., 2021)



ASPECTO CLÍNICO

ETAPA SEIS: Lesão periapical;

- Estudos revelam que *Actinomyces* e *Fusobacterium*, as quais são anaeróbios gram-negativos, são as espécies bacterianas mais comumente encontradas em lesões periapicais. Além disso, *Prevotella* e *Porphyromonas*, conhecidas como bastonetes anaeróbios gram-negativos pigmentados de preto, estão mais associados a abscessos purulentos. (BRONZATO et al., 2021)
- Ademais, *Streptococcus* mostrou-se presente em grande espécie em comparação a outras espécies, enquanto *Staphylococcus* sp que geralmente se coloniza na superfície da pele está associado a lesão de fístula na cavidade oral. *Gemella*, *Treponema* e *Veillonella* são bactérias frequentemente detectadas em infecções endodônticas. (BRONZATO et al., 2021)