

**UNIVERSIDADE DE UBERABA
CURSO DE ODONTOLOGIA**

**ISABELA NUNES RESENDE
MARIA LAURA MATTAR MARTELETO**

**AVALIAÇÃO DA EFICIÊNCIA DO ULTRASSOM E DO SISTEMA
RECIPROCANTE NO RETRATAMENTO ENDODÔNTICO COM
MATERIAIS BIOCERÂMICOS:**

Análise Tomográfica

UBERABA – MG

2018

**ISABELA NUNES RESENDE
MARIA LAURA MATTAR MARTELETO**

**AVALIAÇÃO DA EFICIÊNCIA DO ULTRASSOM E DO SISTEMA
RECIPROCANTE NO RETRATAMENTO ENDODÔNTICO COM
MATERIAIS BIOCERÂMICOS:**

Análise Tomográfica

Projeto de pesquisa apresentado ao Curso de Odontologia da Universidade de Uberaba, como parte dos requisitos para a conclusão do Curso de Graduação.

Orientador(a): Prof. Dra^a Renata Oliveira Samuel.

UBERABA – MG

2018

**ISABELA NUNES RESENDE
MARIA LAURA MATTAR MARTELETO**

**AVALIAÇÃO DA EFICIÊNCIA DO ULTRASSOM E DO SISTEMA
RECIPROCANTE NO RETRATAMENTO ENDODÔNTICO COM
MATERIAIS BIOCERÂMICOS:**

Análise Tomográfica

Projeto de pesquisa apresentado ao Curso de Odontologia da Universidade de Uberaba, como parte dos requisitos para a conclusão do Curso de Graduação.

Uberaba, 03 de Dezembro de 2018.

Orientador(a): Prof. Dra^a Renata Oliveira
Samuel.

BANCA EXAMINADORA

UBERABA – MG

2018

Dedicamos este trabalho àqueles que nos presentaram com o dom da vida e acima de tudo a Deus, que iluminou nosso caminho durante toda a caminhada.

AGRADECIMENTOS

Iniciamos agradecendo a Ti, Deus, que és o Criador de tudo o que somos e o que possuímos. Dedicamos a nossa vida, clamando para que vejamos e façamos sempre a Tua vontade e que nossas obras honrem e glorifiquem o Teu nome. Obrigada aos nossos pais por serem nossa base, força, confiança e esteio. Nossa eterna gratidão e amor. Aos nossos irmãos pela torcida... À nossa orientadora, essencial para a realização deste trabalho... E a todos que de alguma forma nos permitiram chegar até aqui e conquistar o sonho de, hoje, tornarmos Cirurgiãs-dentistas.

“Que os vossos esforços desafiem as impossibilidades, lembrai-vos de que as grandes coisas do homem foram conquistadas do que parecia impossível.”

Charles Chaplin.

RESUMO

O objetivo deste trabalho foi avaliar comparativamente a eficiência da limpeza, extrusão de debris e alteração da microdureza dentinária utilizando o ultrassom e a lima reciprocante Wave One Gold. O retratamento dos espécimes foi realizado com os cimentos endodônticos resinoso AH Plus e biocerâmico TotalFill. Foram selecionadas 56 raízes méso vestibulares de molares inferiores. As raízes foram randomicamente divididas em 8 grupos com 10 dentes cada: Grupo 1 (TotalFill / GP / R): Dentes obturados com guta percha convencional + cimento TotalFill e desobturados com lima reciprocante Wave One Gold Large 45/05; Grupo 2 (TotalFill / GP / US): Dentes obturados com GP + cimento TotalFill e desobturados com US; Grupo 3 (TotalFill / GP BIO / US): Dentes obturados com guta percha biocerâmica + cimento TotalFill e desobturados com US; Grupo 4 (TotalFill / GP BIO / R): Dentes obturados com GP BIO + cimento TotalFill e desobturados com lima reciprocante Wave One Gold Large 45/05; Grupo 5 (AH Plus / GP / R): Dentes obturados com GP + cimento AH Plus e desobturados com lima R; Grupo 6 (AH Plus / GP / US): Dentes obturados com GP + cimento AH Plus e desobturados com US; Grupo 7 (AH Plus / GP BIO / R): Dentes obturados com GP BIO + cimento AH Plus e desobturados com R; Grupo 8 (AH Plus / GP BIO / US): Dentes obturados com GP BIO + cimento AH Plus e desobturados com US. Para análise da eficiência da limpeza dos diferentes protocolos foi realizada a tomografia computadorizada de feixe cônico e microscopia eletrônica de varredura. Os resultados foram avaliados com testes estatísticos específicos para cada análise ($p < 0.05$). Os grupos obturados com cimento AH Plus apresentaram mais resíduos que os obturados com o cimento biocerâmico, obtendo melhores resultados clinicamente. O ultrassom melhorou a limpeza do terço médio dos canal radiculares em comparação com outros protocolos.

Palavras-chave: Retratamento, Ultrassom, Biocerâmicos.

SUMMARY

The aim of this study is to evaluate comparatively the cleaning efficiency, extrusion of debris and dentin microhardness using the ultrasound and the alternate file Wave One Gold. The retreatment of the specimens was performed with the resin endodontic sealers AH Plus and bioceramic TotalFill. There were selected 56 mesiobuccal roots from inferior molars. The roots were randomly divided into 8 groups with 10 teeth each: Group 1 (TF/GP/R) obturated root with cement TotalFill (TF) + GP and retreated with R; Group 2 (TF/GP/US) obturated root with TF + GP and retreated with ultrasound; Group 3 (TF/ GP BIO/US) obturated root with TF + GP BIO and retreated with US; Group 4 (TF/GP BIO/R) obturated root with TF + GP BIO and retreated with R; Group 5 (AH/GP/R): obturated root with cement AH Plus (AH) + conventional gutta percha (GP) and retreated with alternate file (R) Wave One Gold 45.05; Group 6 (AH/GP/US) obturated root with AH + GP and retreated with ultrasound (US); Group 7 (AH/GP BIO/R) obturated root with AH + GP coated with bioceramic particles (GP BIO) and retreated with R; Group 8 (AH/ GP BIO/US) obturated root with AH + GP BIO and retreated with ultrasound. A conical beam computed tomography and scanning electron microscopy were carried out in order to analyse the cleaning efficiency from different protocols. The results were evaluated with specific statistic tests for each analyses ($p < 0.05$). The groups obturated with AH plus cement presented more residues than those which were obturated with the bioceramic cement, obtaining better results clinically. The ultrasound showed improvement on the cleaning of the middle third of the root canal compared to other protocols.

Keywords: Retreatment, Ultrasound, Bioceramics.

LISTA DE FIGURAS

Figura 1 - Seleção de primeiros e segundos molares inferiores.	17
Figura 2 - Tomógrafo da Policlínica Getúlio Vargas.	18
Figura 3 - Moldes de cera com os grupos de raízes posicionados.	18
Figura 4 - Acesso coronário.	19
Figura 5 - Instrumentação com limas do Sistema Logic.	20
Figura 6 - Distribuição dos espécimes em gazes devidamente identificadas com cada dente e seu respectivo grupo.	21
Figura 7 - Estufa utilizada para armazenamento dos espécimes por 30 dias.	22
Figura 8 - Cimento AH Plus	23
Figura 9 - Cimento biocerâmico Totalfill	23
Figura 10 - Tomografia dentes obturados.	24
Figura 11 - Reconstrução tomográfica Em 3d.	24
Figura 12 - Remoção da massa obturadora com o inserto ultrassônico Clearsonic.	25
Figura 13 - Remoção da massa obturadora com a lima Wave One Gold Large.	26
Figura 14 - Tomografia grupo 2 pós tratamento.	27
Figura 15 - Tomografia dentes retratados.	27
Figura 16 - Dente D, Grupo 2.	29
Figura 17 - Dente C, Grupo 4.	29
Figura 18 - Dente D, Grupo 3.	29
Figura 19 - Dente A, Grupo 6.	29
Figura 20 - Dente B, Grupo 1; Dente D, Grupo 2; Dente F, Grupo 3; Dente B, Grupo 4; respectivamente.	30
Figura 21 - Dente D, Grupo 5; Dente E, Grupo 6; Dente C, Grupo 7; Dente D, Grupo 8; respectivamente.	30

SUMÁRIO

1. INTRODUÇÃO	11
2. OBJETIVO	15
2.1. Geral	15
2.2. Específicos	15
3. JUSTIFICATIVA	16
4. METODOLOGIA	16
4.1. Seleção dos dentes / radiografias	16
4.2. Tomografia inicial dos espécimes	17
4.3. Preparo dos canais	19
4.4. Divisão dos grupos	20
4.5. Obturação dos canais	22
4.6. Tomografia dos espécimes pós-obturação	24
4.7. Remoção do material obturador	25
4.8. Tomografia dos espécimes pós retratamento	26
4.9. Forma de análise dos resultados da tomografia	27
4.10. Análise estatística	28
5. RESULTADOS	28
6. DISCUSSÃO	30
7. CONCLUSÃO	34
REFERÊNCIAS	35
ANEXOS	41

1. INTRODUÇÃO

Atualmente graças aos avanços tecnológicos e novos protocolos de limpeza e modelagem dos canais radiculares, tratamentos endodônticos têm tido cada vez mais previsibilidade clínica e índices de sucesso elevados (Floratos & Kim, 2017). No entanto, insucessos ainda são relativamente presentes. Estima-se que em 14-18% dos casos haja indicação de retratamento endodôntico (Torabinejad et al., 2009). Isso acontece especialmente em tratamentos que envolvem polpa mortificada e infecção (Sjogren et al., 1990).

Sendo assim, a reintervenção é muito comum e quando indicada, ainda é um desafio para o profissional, já que observamos a presença de infecções secundárias com bactérias resistentes (Rôças & Siqueira, 2012). Segundo uma revisão sistemática da literatura atual, o índice de sucesso do retratamento é de aproximadamente 78%, enquanto que o sucesso de tratamento chega a aproximadamente 86% (Elemam & Pretty, 2011). Esse índice reduzido de sucesso no retratamento pode acontecer devido a presença de material obturador remanescente que poderá ser um nicho de bactérias. É comum a presença principalmente de *Enterococcus Faecalis*, que dificulta a limpeza efetiva (Rôças & Siqueira, 2012).

Desta forma, há necessidade de protocolos eficientes que visam a remoção da maior quantidade de material obturador possível. Consequentemente haverá a remoção de todo conteúdo séptico-tóxico incorporado nessa massa obturadora (Ruddle, 2004). Existem hoje diversos protocolos para retratamento com diferentes limas e solventes com indicação específica para cada caso (Jorgensen et al., 2017; He et al., 2017). A diversidade de materiais obturadores utilizados no tratamento endodôntico também ajuda a diversificar o sucesso na remoção de todo material (Oltra et al., 2017).

Atualmente, cimentos a base de resina como o AH Plus atendem as recomendações da American Dental Association nas suas propriedades físicas e químicas, como radiopacidade, biocompatibilidade, fluidez e vedação (Bernardes et al., 2010). No entanto, cimentos resinosos tem como desvantagem sua citotoxicidade frente aos tecidos periapicais, não sendo reabsorvíveis (Moura et al., 2014), não favorecendo o reparo e não tendo ação efetiva antimicrobiana por longos períodos (Langeland, 1974).

Assim, novas propostas têm sido discutidas a fim de conseguir um material que promova um selamento hermético, simultaneamente, o reparo dos tecidos periapicais e ação contra possíveis bactérias que tenham sobrevivido ao preparo químico-mecânico (Utneja et al., 2015).

Dentro deste contexto, a proposta mais promissora de um material obturador próximo ao ideal, seria a utilização de cimentos biocerâmicos, que até então têm mostrado excelente capacidade de selamento e boa tolerância em ambientes úmidos. Induzem também o reparo e tem efetiva ação antimicrobiana (Utneja et al., 2015). Assim, nos próximos anos aumentará o número de cirurgiões dentistas que optam pela utilização deste cimento, que atende melhor os pré-requisitos de um material ideal no tratamento endodôntico (Best et al., 2008).

A proposta do fabricante é que os cimentos biocerâmicos sejam utilizados com uma guta-percha própria, revestida com partículas biocerâmicas (FKG Dentaire S.A., Suíça). A intenção da utilização da guta percha própria para o cimento é formar um “monobloco”, uma vedação livre de lacunas. O fabricante afirma ainda que a obturação realizada com a guta-percha própria, possibilita maior resistência do dente a fratura, de forma semelhante a um dente sem tratamento endodôntico realizado (FKG Dentaire S.A., Suíça).

No entanto, estudos mostram que embora este cimento seja promissor do ponto de vista físico-químico, em casos de fracasso do tratamento, a sua remoção parece ser extremamente dificultada quando comparado a cimentos convencionais, como o AH Plus (Hess et al., 2011, de Siqueira Zuolo et al., 2016, Oltra et al., 2017). Assim, é necessário estudos comparativos de protocolos que visam melhor remoção da massa obturadora e conseqüentemente, maior limpeza do sistema de canais radiculares, para que se torne ainda mais viável sua utilização clínica.

Classicamente, o retratamento endodôntico pode ser realizado com limas rotatórias próprias para retratamento ou limas atuando com movimento recíprocante, sendo ambas as técnicas com bons resultados (Silva et al., 2015). No entanto, há situações que somente a remoção mecânica não é possível, sendo necessária a utilização de solventes endodônticos para maior eficiência da remoção da obturação (Oltra et al., 2017).

A utilização de solventes como clorofórmio durante o retratamento endodôntico pode ser uma vantagem, uma vez que este pode ajudar a promover maior remoção do material obturador (Oltra et al., 2017). Entretanto, nem sempre é necessária a utilização de solvente (Horvath et al., 2009). Alguns estudos têm demonstrado que sempre que possível o ideal é não utilizá-lo (Jain et al., 2015). Isso porque o solvente faz com que a guta percha mais liquefeita se adira às paredes do canal dificultando sua limpeza (Horvath et al., 2009).

Além disso, a maioria dos solventes utilizados no mercado são citotóxicos e alguns têm potencial carcinogênico. Assim, existem trabalhos que não recomendam a utilização destes materiais durante o retratamento endodôntico, tendo sua indicação restrita a casos em que a remoção puramente mecânica não seja possível (Jain et al., 2015).

Tendo em vista as desvantagens mostradas com a utilização de solventes, novas abordagens para o retratamento são necessárias para aumentar a eficiência da limpeza, especialmente em cimentos biocerâmicos, que se aderem mais fortemente às paredes do canal, formando “monobloco” (Pawar, Pujar, Makandar, 2014, Oltra et al., 2017). Dentro deste contexto, o ultrassom tem características promissoras que ajudam na remoção mecânica da massa obturadora, sem o prejuízo de acumular resíduos que permaneçam na parede dos canais, como acontece com os solventes (Jain et al., 2015).

Estudos mostram que a ativação ultrassônica da solução irrigadora (hipoclorito ou clorexidina) melhora consideravelmente a limpeza durante o retratamento endodôntico quando comparado a protocolos que utilizam solventes ou apenas a limpeza mecânica (Silveira et al., 2018). Esta melhoria na limpeza é alcançada graças ao fenômeno conhecido como “cavitação”, que é proporcionado pela ativação ultrassônica. A cavitação age criando novas bolhas, que expandem e/ou distorcem bolhas preexistentes, os chamados núcleos em um líquido. Dessa forma, o líquido irrigante é ativado pela energia ultrassônica transmitida a partir dos instrumentos energizados, produzindo fluxo acústico e redemoinhos, que atuam diretamente na limpeza (Ahmad et al., 1987).

Embora a abordagem com ultrassom seja muito promissora para o retratamento, poucos estudos foram realizados avaliando a remoção mecânica diretamente da massa obturadora com insertos ultrassônicos próprios para este fim.

A maioria dos estudos buscam a limpeza apenas por meio da agitação da solução irrigadora (Grischke, Müller-Heine, Hülsmann, 2014; Barreto et al., 2016). Além disso, não há estudos evidenciando se a utilização do ultrassom para remover a massa obturadora em um canal inundado com hipoclorito de sódio (solução irrigadora mais utilizada na Endodontia) pode reduzir a microdureza dentinária ou aumentar a quantidade de debris extravasados apicalmente. Só há até então um relato evidenciando que a agitação de ácido etilendiaminotetracético trissódico (EDTA) pode reduzir a microdureza quando ativado com insertos ultrassônicos (Guo, Zhang, Zhen, 2015).

Alguns insertos já foram desenvolvidos com o intuito de atuar diretamente na massa obturadora. Geralmente, estes têm formato cônico com a ponta inativa, como por exemplo o SP1 da marca NSK (NSK, Joinville, Santa Catarina, Brasil). Estudos mostram que a utilização deste inserto atuando diretamente na remoção dos restos de material obturador foi significativamente melhor quando comparado a técnicas de retratamentos convencionais utilizando somente solventes com brocas de Gattes, brocas de Largo e limas manuais (de Mello Junior et al., 2009).

Foi desenvolvido também um novo inserto com formato de lança conhecido como Clearsonic (Helse, Santa Rosa de Viterbo, São Paulo, Brasil). Segundo o fabricante, este inserto pode alcançar regiões de canais achatados que geralmente as pontas convencionais não chegam. Além disso, seu formato pode ter como vantagem a maior facilidade de avançar com o instrumento no sentido apical, removendo a massa obturadora com mais facilidade (Helse, Santa Rosa de Viterbo, São Paulo, Brasil). Esta característica pode ser promissora especialmente em retratamentos com materiais mais rígidos, como parece ser o caso dos cimentos biocerâmicos. No entanto, até o momento, ainda não há estudos avaliando este inserto nesses materiais.

Para identificar qual protocolo é mais eficaz, será utilizada a tomografia computadorizada de feixe cônico (TCFC). Este método tem sido bastante utilizado em pesquisas na área endodôntica e reportado na literatura para a obtenção de áreas e dimensões dos condutos. A tomografia computadorizada comprova com fidelidade as imagens em 3D e que estas são muito próximas das medidas reais, ela também irá diminuir os pontos negativos das radiografias, proporcionando análise de áreas em vários planos ortogonais que geram a precisão dos resultados (Lascalea, 2004).

A partir do exposto, nota-se que ainda não há um consenso de qual o melhor protocolo para retratamento endodôntico, especialmente quando se utiliza os promissores cimentos biocerâmicos com seus respectivos cones de guta percha especiais. Assim, o presente estudo visa avaliar comparativamente qual o método mais eficiente para limpeza e remoção da massa obturadora contendo cimento biocerâmico e o cimento AH Plus com ou sem a utilização de ultrassom e se o ultrassom causa algum prejuízo no enfraquecimento da estrutura dentária ou no aumento da quantidade de debris extravasados.

2. OBJETIVO

2.1. Geral

Objetivou-se nesse trabalho identificar as vantagens e desvantagens de diferentes protocolos de retratamento endodôntico.

2.2. Específicos

1- Identificar, por meio de tomografia computadorizada de feixe cônico (TCFC) qual protocolo é mais eficaz (ultrassom ou movimento recíprocante) na limpeza das paredes do canal radicular frente a diferentes cimentos endodônticos: biocerâmicos e a base de resina.

2 - Analisar comparativamente se o cimento biocerâmico deixa mais resíduos após o retratamento que o cimento resinoso.

3 - Avaliar se o uso da guta-percha revestida com partículas biocerâmicas pode afetar na eficiência de limpeza dos canais radiculares em diferentes protocolos de retratamento endodôntico.

3. JUSTIFICATIVA

Este estudo justifica-se por identificar qual o melhor protocolo para o retratamento endodôntico, obtendo a forma mais eficaz de remoção dos materiais obturadores, de forma que reste a menor quantidade possível nos canais. A importância também será em comprovar a eficácia do inovador cimento biocerâmico e sua facilidade para melhorar a vida clínica do profissional.

4. METODOLOGIA

Antes da realização dos procedimentos laboratoriais, este estudo foi submetido ao Comitê de ética em pesquisa em humanos da Universidade de Uberaba. Todos os procedimentos foram realizados pelo mesmo operador previamente treinado.

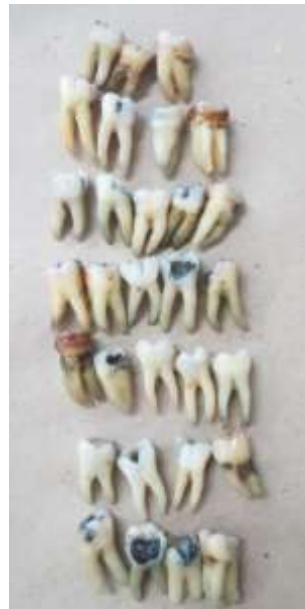4.1. Seleção dos dentes / radiografias

Oitenta raízes mesiais de molares inferiores humanos completamente formados com terminação distinta dos canais foram selecionadas. Uma lima tipo Flex-R n°10 foi introduzida no canal mésio-vestibular até o forame apical. Foi realizada uma tomada radiográfica com o filme Agfa (Agfa-Gevaert Group, São Paulo, Brasil), tempo de exposição de 0.5s e distância objeto-filme de 10cm, com o aparelho Spectro 70x (Dabi Atlante, Ribeirão Preto, Brasil), com potência de 70kvp e corrente de 10mA, no sentido ortorradiar para determinar o grau da curvatura do canal, segundo Pruett et al. (1997). Duas retas sobre os canais foram traçadas sobre a radiografia. A primeira foi da entrada do canal até sua saída no terço médio e a segunda, do ponto de saída da primeira reta até a saída do forame. O ângulo interno formado foi determinado com auxílio de um transferidor, selecionando-se os canais com curvatura entre 10 a 25 graus. Os dentes foram conservados em água destilada até a realização do estudo.

Todos os dentes foram limpos com curetas periodontais e ultrassom (Gnatus, Ribeirão Preto, São Paulo, Brasil) para remoção de cálculos e sujidades.

Todas as raízes com menos de 10°, mais de 25° de curvatura ou com convexidade acentuada na parede distal da raiz (área de furca) foram excluídas. Dentes com rizogênese incompleta, fraturas radiculares e ou perfurações também foram descartados.

Figura 1 - Seleção de primeiros e segundos molares inferiores.



Fonte: Arquivo pessoal, 2018.

4.2. Tomografia inicial dos espécimes

Visando criar pontos de referência para posterior análise tomográfica, foram construídos moldes de cera utilidade para cada grupo de raízes com marcações que visaram manter o mesmo posicionamento para cada análise, a fim de possibilitar comparações pré e pós tratamentos.

Os corpos de prova foram então escaneados por meio do tomógrafo computadorizado de feixe cônico (i-CAT, Imaging Sciences International, Hartfield,

PA, EUA) com protocolo de aquisição com voxel de 0.02mm, tempo de exposição de 40s e Field of view (FOV) de 6 cm.

Figura 2 - Tomógrafo da Policlínica Getúlio Vargas.



Fonte: Arquivo pessoal, 2018.

Figura 3 - Moldes de cera com os grupos de raízes posicionados.



Fonte: Arquivo pessoal, 2018

4.3. Preparo dos canais

Após o acesso coronário, uma lima tipo Flex-R n° 10 com um cursor de borracha foi introduzida com movimentos horário e anti-horário até que sua ponta fosse visualizada na saída do forame apical. Foi realizada a medida da raiz e em seguida os desgastes da estrutura dental coronária excedente, com broca diamantada tronco-cônica n° 3082 nas cúspides correspondentes, padronizando o tamanho real das amostras em 19mm.

O canal méso-vestibular foi instrumentado com as limas do sistema logic #1 (25/.01), #2 (25/.06) (Easy Equipamentos Odontológicos, Belo Horizonte, MG, Brasil) e #3 lima (30/.06) (Hero, Micromega, Besançon, France) acionados com micromotor elétrico de acordo com as recomendações do fabricante.

A lima 25/.01 realizou a patência 1mm além do forame. Em seguida, a lima 25/.06 realizou o preparo cervical na medida de 12 mm tendo como referência a cúspide correspondente. Finalmente, a modelagem final foi realizada com a lima 30.06 1mm aquém do comprimento real do dente (18,0 mm). Durante o processo, foi utilizado apenas hipoclorito de sódio como líquido de irrigação, 3 ml a cada troca de lima, totalizando volume de 15 ml de solução irrigante, com seringa Luer de 3 ml e agulha BD 20/5.5 (Becton Dickinson Indústrias Cirúrgicas S.A., São Paulo, São Paulo, Brasil).

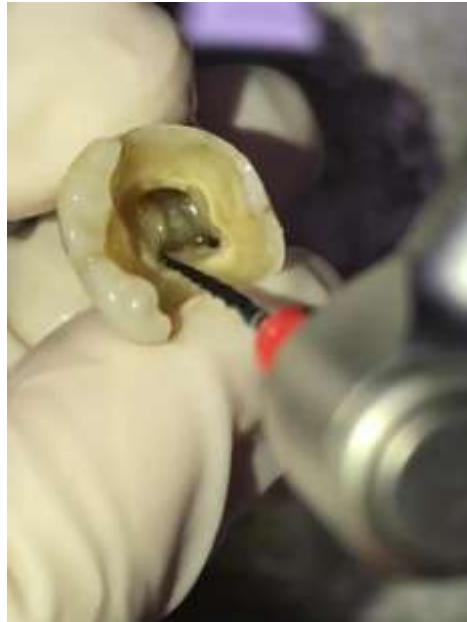A raiz distal foi amputada e apenas a raiz mesial foi utilizada para o experimento. Os cinquenta e seis foram randomicamente divididos em 8 grupos com o auxílio do software online <http://www.openepi.com/Menu/OpenEpiMenu.htm>. Após a divisão dos grupos, foi calculado o volume do canal e do istmo de todos os dentes de cada grupo, utilizando o software Image J.

Figura 4 - Acesso coronário.



Fonte: Arquivo pessoal, 2018

Figura 5 - Instrumentação com limas do sistema Logic.



Fonte: Arquivo pessoal, 2018.

4.4. Divisão dos grupos

Os espécimes foram randomicamente divididos em 8 grupos com 7 dentes em cada da seguinte forma:

1 - Grupo TotalFill / GP / R: Dentes obturados com guta percha convencional + cimento TotalFill e desobturados com lima reciprocante Wave One Gold Large 45/05 (Dentsply, Pensilvania, Estados Unidos).

2 - Grupo TotalFill / GP / US: Dentes obturados com guta percha + cimento TotalFill e desobturados com inserto ultrassônico clear sonic (Helse, Santa Rosa de Viterbo, São Paulo, Brasil).

3 - Grupo TotalFill / GP BIO / US: Dentes obturados com guta percha biocerâmica + cimento TotalFill e desobturados com inserto ultrassônico clear sonic (Helse, Santa Rosa de Viterbo, São Paulo, Brasil).

4 - Grupo TotalFill / GP BIO / R: Dentes obturados com guta percha biocerâmica + cimento TotalFill e desobturados com lima reciprocante Wave One Gold Large 45/05 (Dentsply, Pensilvania, Estados Unidos).

5 - Grupo AH Plus / GP / R: Dentes obturados com guta percha convencional + cimento AH Plus e desobturados com lima reciprocante Wave One Gold Large 45/05 (Dentsply, Pensilvania, Estados Unidos).

6 - Grupo AH Plus / GP / US: Dentes obturados com guta percha + cimento AH Plus e desobturados com inserto ultrassônico clear sonic (Helse, Santa Rosa de Viterbo, São Paulo, Brasil).

7 - Grupo AH Plus / GP BIO / R: Dentes obturados com guta percha biocerâmica + cimento AH Plus e desobturados com lima reciprocante Wave One Gold Large 45/05 (Dentsply, Pensilvania, Estados Unidos).

8 - Grupo AH Plus / GP BIO / US: Dentes obturados com guta percha biocerâmica + cimento AH Plus e desobturados com inserto ultrassônico clear sonic (Helse, Santa Rosa de Viterbo, São Paulo, Brasil).

Figura 6 - Distribuição dos espécimes em gazes devidamente identificadas com cada dente e seu respectivo grupo.



Fonte: Arquivo pessoal, 2018.

4.5. Obturação dos canais

Para obturação dos canais radiculares, foram utilizados dois cimentos endodônticos de acordo com cada grupo: cimento AH Plus (Dentsply Maillefer, Tulsa, OK, EUA) e cimento Totalfill (FKG Dentaire S.A., Suíça). Os cimentos foram manipulados de acordo com as recomendações do fabricante e foram levados ao canal com auxílio de uma espiral lentulo de diâmetro 25.

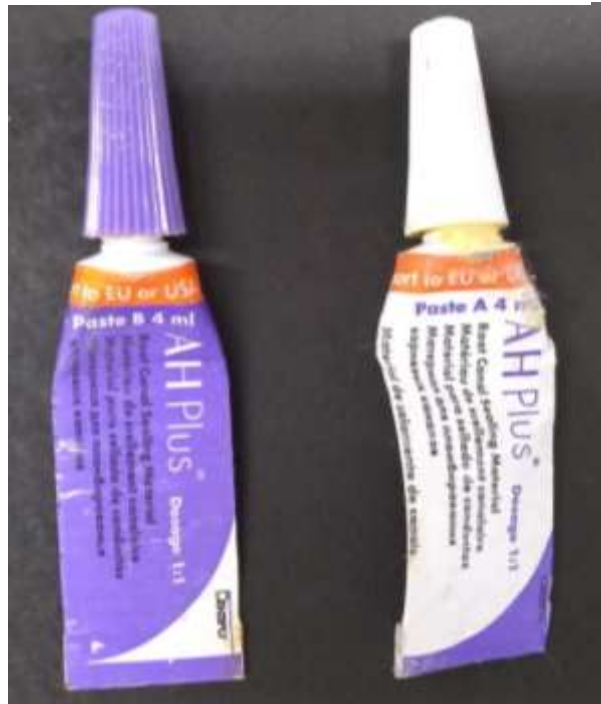Posteriormente um cone 30/.06 (MK Life Medical and Dental Products Brasil, Porto Alegre, RS, Brasil) besuntado com cimento também foi levado ao canal radicular. O excesso do cone foi removido com um condensador de Paiva aquecido compatível com o diâmetro do canal. O excesso de cimento foi removido com uma bola de algodão embebida com álcool 70%. O canal foi selado com cimento provisório Coltosol (Coltosol; Coltene, Altstätten, Switzerland). Os espécimes foram colocados em estufa a 37°C por 15 dias.

Figura 7 - Estufa utilizada para armazenamento dos espécimes por 30 dias.



Fonte: Arquivo pessoal, 2018.

Figura 8 - Cimento AH Plus



Fonte: Arquivo pessoal, 2018.

Figura 9 - Cimento biocerâmico TotalFill



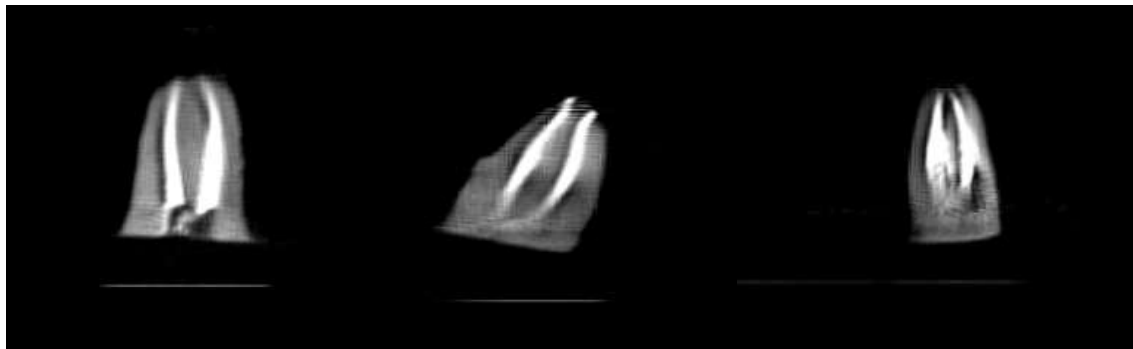
Fonte: Arquivo pessoal, 2018.

4.6. Tomografia dos espécimes pós-obturaç o

Os esp cimes foram colocados novamente nos moldes de cera e posicionados de acordo com as marca es previamente realizadas (descritas no item 2). Isso visou manter o mesmo posicionamento para cada an lise, a fim de possibilitar compara es pr  e p s tratamentos.

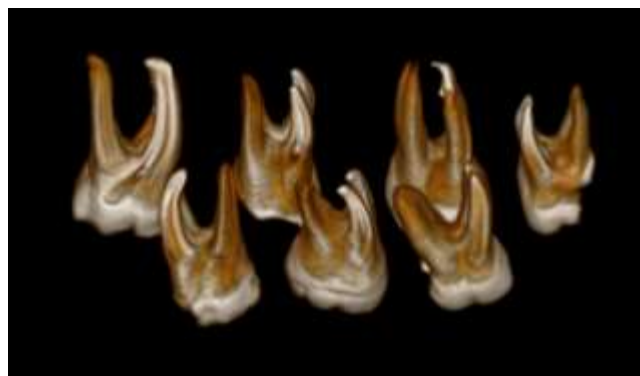
Os corpos de prova foram ent o novamente escaneados com a mesma metodologia da tomografia inicial: foi utilizado o tom grafo computadorizado de feixe c nico (i-CAT, Imaging Sciences International, Hartfield, PA, EUA) com protocolo de aquisi o com voxel de 0.02mm, tempo de exposi o de 40s e Field of view (FOV) de 6cm.

Figura 10 - Tomografia dentes obturados.



Fonte: Arquivo pessoal, 2018

Figura 11 - Reconstru o tomogr fica em 3D.



Fonte: Arquivo pessoal, 2018.

4.7. Remoção do material obturador

A remoção do material obturador foi realizada de acordo com o grupo experimental:

A - Grupos AH Plus / GP / R; AH Plus / GP BIO / R; TotalFill / GP / R; TotalFill / GP BIO / R: nestes grupos a remoção mecânica da massa obturadora foi realizada por terços. Inicialmente a lima WaveOne Gold Large (Dentsply, Pensilvania, Estados Unidos) 45.05 entrou no terço cervical nos primeiros 6mm; posteriormente no terço médio até 12mm e por fim a lima entrou nos 18mm. Entre a remoção do material restaurador de cada terço da raiz foi realizada irrigação com 3 ml hipoclorito de sódio a 2.5%.

B - Grupos AH Plus / GP / US; AH Plus / GP BIO / US; TotalFill / GP / US; TotalFill / GP BIO / US: nestes grupos a remoção mecânica da massa obturadora também foi realizada por terços. No terço cervical e médio foi utilizado o inserto ultrassônico Clearsonic (Helse, Santa Rosa de Viterbo, São Paulo, Brasil). Para o terço apical, foi utilizada inicialmente uma lima tipo K #15 até os 19mm e em seguida, foi utilizada a lima Wave One Gold Large 45/05 (Dentsply, Pensilvania, Estados Unidos) para remoção da massa obturadora do terço apical. Entre a remoção do material restaurador de cada terço da raiz foi realizada irrigação com 3 ml hipoclorito de sódio a 2.5%.

Figura 14 - Remoção da massa obturadora com o inserto ultrassônico Clearsonic.

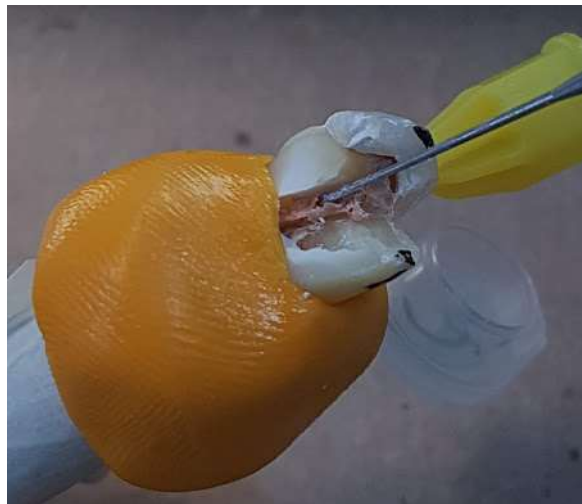


Figura 15 - Remoção da massa obturadora com a lima WaveOne Gold Large.



Fonte: Arquivo pessoal, 2018

4.8. Tomografia dos espécimes pós retratamento

Os espécimes foram colocados novamente nos moldes de cera utilidade e posicionados de acordo com as marcações previamente realizadas (descritas no item 2). Isso visou manter o mesmo posicionamento para cada análise, a fim de possibilitar comparações pré e pós tratamentos.

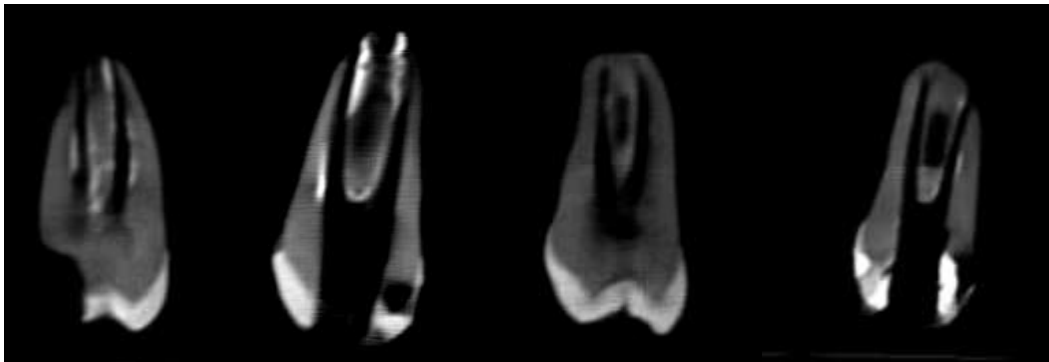
Os corpos de prova foram então novamente escaneados com a mesma metodologia da tomografia inicial: foi utilizado o tomógrafo computadorizado de feixe cônico (i-CAT, Imaging Sciences International, Hartfield, PA, EUA) com protocolo de aquisição com voxel de 0.02mm, tempo de exposição de 40s e Field of view (FOV) de 6cm.

Figura 16 - Tomografia Grupo 2 pós tratamento.



Fonte: Arquivo pessoal, 2018.

Figura 17 - Tomografia dentes retratados.



Fonte: Arquivo pessoal, 2018.

4.9. Forma de análise dos resultados da tomografia

Foram realizados cortes longitudinais das amostras comparando as análises antes e depois da desobturação. Para cada imagem dois pesquisadores calibrados atribuíram escores relacionando com a quantidade de material obturador remanescente encontrado: escore 1 (presença de até 5% de material obturador remanescente); escore 2 (presença de aproximadamente de 6 – 30% de material obturador

remanescente), escore 3 (presença de 30 - 60% de material obturador), escore 4 (presença de mais de 60% de material obturador).

4.10. Análise estatística

A análise estatística foi realizada por meio do programa SigmaPlot 12.0™ (Chicago, IL, USA). A verificação da distribuição normal das variáveis contínuas quantitativas foi feita pelos testes de Kolmogorov-Smirnov e Shapiro-Wilk. As variáveis que apresentaram distribuição normal foram expressas em média e \pm desvio padrão. Aquelas que apresentaram distribuição não normal foram expressas em mediana com valor mínimo e máximo e percentis.

Se os valores quantitativos das análises seguirem uma distribuição normal, foi aplicado o teste ANOVA, enquanto que para comparações múltiplas dos resultados entre os grupos estudados, foi utilizado o teste Tukey. Para as análises que foram atribuídas escores e para os valores quantitativos das análises que não seguiram uma distribuição normal, foi aplicado o teste de Kruskal-Wallis, e quando observada alguma diferença significativa, foi realizado o cruzamento entre os grupos, pelo teste de comparações múltiplas de Dunn. Também será empregado o teste de Mann Whitney para comparação entre dois grupos isoladamente. Os resultados serão considerados estatisticamente significativos quando a probabilidade for menor 5% ($p \leq 0,05$).

5. RESULTADOS

Para cada imagem tomográfica analisada dois pesquisadores calibrados atribuíram escores relacionados com a quantidade de material obturador remanescente encontrado.

As análises entre os grupos demonstraram que não houve diferença estatística entre a limpeza do terço cervical e apical entre os grupos, independente de serem obturados com guta-percha revestida ou convencional, ou ainda utilizando o cimento AH Plus ou o biocerâmico ($p > 0,05$).

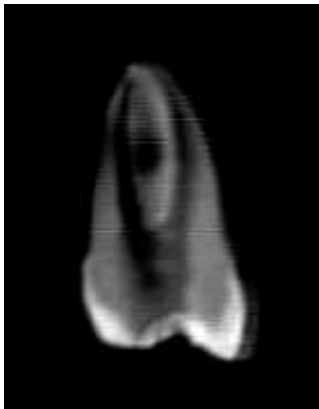
Os grupos 2 (TotalFill / GP / US), 3 (TotalFill / GP BIO / US), 6 (Grupo AH Plus / GP / US) e 8 (Grupo AH Plus / GP BIO / US), que removeram a massa obturadora com o inserto ultrassônico Clearsonic, resultaram em melhor limpeza do terço médio dos canais ($p \leq 0,05$) (Figura 16, foi utilizado ultrassom, figura 17 sem a utilização do inserto

ultrassônico). O terço apical dos canais não apresentou diferenças significativas, já que o inserto ultrassônico não consegue atingir tal área.

Os grupos 3 (TotalFill / GP BIO / US), 4 (TotalFill / GP BIO / R), 7 (Grupo AH Plus / GP BIO / R) e 8 (AH Plus / GP BIO / US), em que foram utilizadas a guta-percha revestida não mostraram diferença significativa ($p>0,05$) em relação aos grupos 1 (TotalFill / GP / R), 2 (TotalFill / GP / US), 5 (AH Plus / GP / R) e 6 (AH Plus / GP / US), que foram utilizados a guta-percha convencional (Figura 18 mostrando restos de material após retratamento utilizando guta-percha revestida. Figura 19 foi utilizada guta-percha convencional).

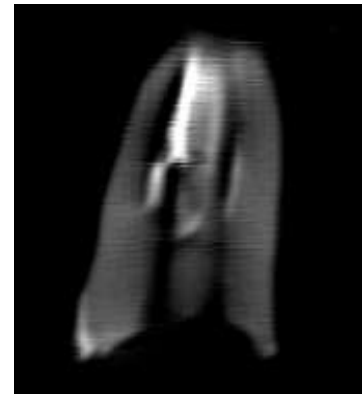
A diferença estatística encontrada foi de $p=0,07$ comparando os grupos 1, 2, 3 e 4 (Figura 20) que utilizaram o cimento biocerâmico Totalfill com os grupos 5, 6, 7 e 8 (Figura 21) que foram obturados com o cimento AH Plus. Essa diferença encontrada foi favorável ao cimento biocerâmico que deixou menos resíduos no canal radicular enquanto comparado ao AH Plus ($p<0,10$).

Figura 19 - Dente D, Grupo 2.



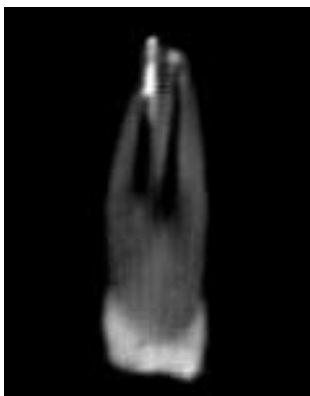
Fonte: Arquivo pessoal, 2018.

Figura 18 - Dente C, Grupo 4.



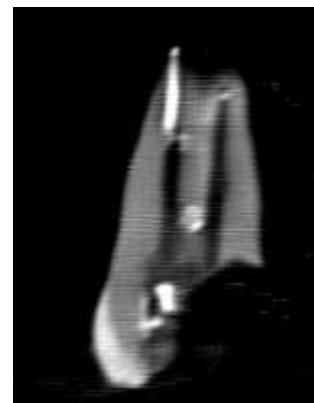Fonte: Arquivo pessoal

Figura 18 - Dente D, Grupo 3.



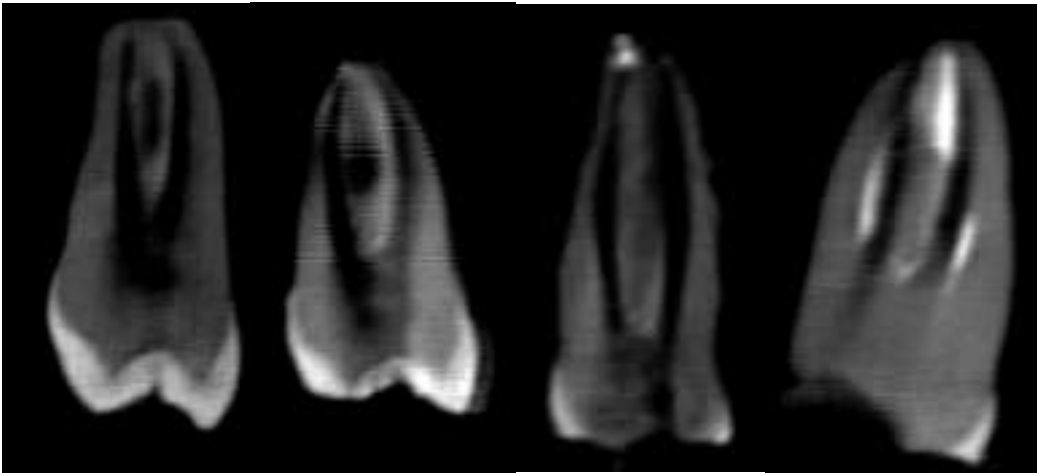
Fonte: Arquivo pessoal, 2018.

Figura 19 - Dente A, Grupo 6.



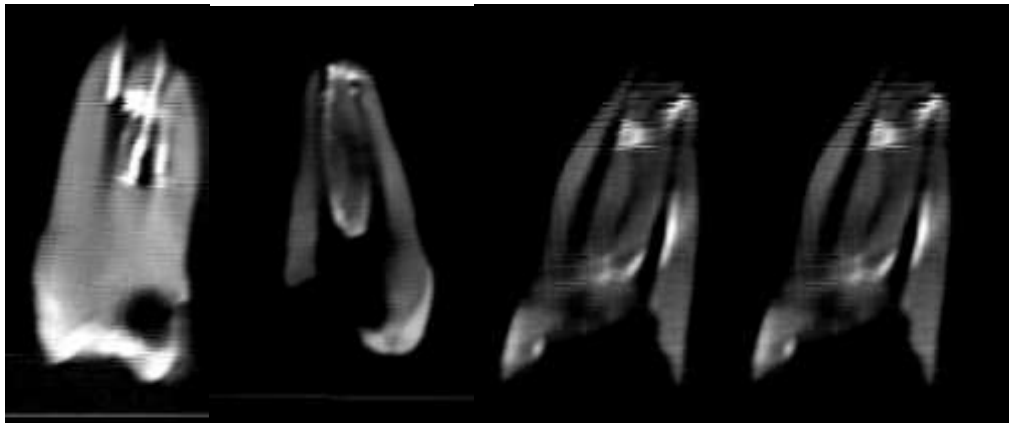
Fonte: Arquivo pessoal, 2018

Figura 20 - Dente B, Grupo 1; Dente D, Grupo 2; Dente F, Grupo 3; Dente B, Grupo 4; respectivamente.



Fonte: Arquivo pessoal, 2018.

Figura 21 - Dente D, Grupo 5; Dente E, Grupo 6; Dente C, Grupo 7; Dente D, Grupo 8; respectivamente.



Fonte: Arquivo pessoal, 2018

6. DISCUSSÃO

O objetivo do retratamento endodôntico é remover o máximo de material obturador possível, visando tratar ou prevenir o desenvolvimento de lesões perirradiculares. O sucesso compreende em protocolos e técnicas que garantirão uma forma adequada dos canais e um efetivo controle microbiano de infecções secundárias.

Este estudo foi realizado para avaliar a eficiência da limpeza dos canais radiculares nos diferentes terços, levando em consideração protocolos que envolvam ou não a utilização do ultrassom com diferentes materiais obturadores. Não foi possível remover todos os vestígios de guta percha e material obturador das paredes do canal radicular com qualquer uma das técnicas, informação que também foi relatada em outros estudos (Wilcox et al. 1987, Hülsmann & Bluhm 2004, Tasdemir et al. 2008).

Foi observado que no terço médio dos canais radiculares, independente do material obturador utilizado, o ultrassom foi significativo na limpeza em comparação com a utilização do sistema reciprocante. Grischke, Hülsmann, Müller-Heine (2014) afirmaram que o protocolo ultrassônico mostrou um efeito superior na remoção do material obturador durante os casos de retratamento. A limpeza das paredes parece não ser possível com as outras técnicas investigadas. Esse resultado já era esperado, mostrado também em estudos prévios in vivo que encontraram um efeito significativamente mais limpo dos canais e istmos com utilização do ultrassom, quando comparados com instrumentação manual / rotativa. Estes estudos utilizaram 60 segundos de ativação e também utilizaram primeiros e segundos molares inferiores (Jeffrey et al., 2011). Em contrapartida, a literatura sugere que a limpeza mecânica dos canais pode ser mais influenciada pela anatomia do que ter influencia do design dos instrumentos utilizados (Siqueira et al. 2013).

O terço cervical representa o terço mais fácil de remover guta-percha e cimento, provocando maior limpeza. O melhor acesso do ultrassom juntamente com uma melhor visualização dessa região contribuiu para que não haja diferença significativa entre os grupos. O terço médio possui uma maior dificuldade de acesso se comparado ao cervical e, por esse motivo, a utilização do ultrassom levou a uma diferença estatística favorável aos grupos que o utilizaram, já que o inserto consegue acessar melhor a região. No terço apical não houve diferença entre os grupos, comprovando que o inserto não consegue atingir esses locais. De acordo com os resultados em literatura, o uso do Clearsonic associado ao sistema reciprocante 25/08 foi mais efetivo na remoção dos restos de materiais em terços médio e coronal (Rivera Peña, et al., 2018).

Em relação à quantidade de resíduos que permanecem no canal radicular após o retratamento, Rivera Pena et al. (2018) ainda revelou que a utilização apenas de sistema Reciproc 25/08 deixou um maior percentual (76%) de material do que quando associado ao ultrassom (16% a 24%). Este sugeriu que o sistema Reciproc 25/08 sozinho era insuficiente para promover uma redução substancial na porcentagem de resíduos,

constatando a eficiência do ultrassom. Também foi sugerido pela literatura que o retratamento seja realizado com ultrassom no terço coronal até a médio, seguido por clorofórmio, instrumentos rotativos e manuais para o restante do comprimento do canal. Apenas o uso do inserto mostrou-se ineficaz em algumas amostras e indica a necessidade de uma nova técnica ou solvente a ser desenvolvido (Hess, 2011).

Insertos ultrassônicos devem ser usados para remover a guta-percha das porções cervical e média do canal. Este método é mais rápido comparado ao uso de limas manuais e rotatórias isoladas, e também ajuda a preservar a anatomia do canal, uma vez que os materiais obturadores são removidos com mínima perda de dentina. O inserto Helse utilizado no estudo, tem ação diretamente no material obturador, diferente de outros que apenas agitam a solução irrigadora no canal. Representa um material novo no mercado, com poucos estudos sobre sua eficiência, principalmente em materiais biocerâmicos e cimentos resinosos. Recentemente, foi desenvolvido como método auxiliar para remover materiais endodônticos pontas ultrassônicas (Clearsonic, Helse Ultrasonic) com secção em forma de flecha. Pesquisas bibliográficas revelaram que não há estudos anteriores sobre esta nova ponta ultrassônica (Rivera Pena, et al., 2018).

Considerando uma diferença estatística de 10%, as análises tomográficas constataram que houve mais restos de materiais nos canais obturados com o cimento AH Plus do que com o biocerâmico TotalFill. Comparando este trabalho a outros semelhantes, pode-se notar concordância com Wilcox (1987), em que a autora adverte que as características dos cimentos podem influenciar na remoção do material obturador presente.

No entanto, pesquisadores publicaram grupos de dentes com canais que foram preenchidos com cimento biocerâmico exibindo mais material remanescente se comparado ao cimento Pulp Canal Sealer EWT à base de Óxido de Zinco e Eugenol (Siqueira Zuolo et al., 2015).

Alguns estudos anteriores mostram que o cimento biocerâmico BC Sealer e AH Plus apresentavam resíduos de materiais obturadores comparáveis (Oltra et al., 2017), nenhum sobressaindo a outro, sendo inconclusivos. Os métodos de retratamento e as técnicas utilizadas nestes estudos são diferentes, com o uso de solventes como o clorofórmio, irrigação com solução de NaOCl a 5,25% ou ainda ácido etilenodiaminotetracético (EDTA) a 17% para remover a camada de smear layer (Uzunoglu et al., 2015). Segundo o autor, a maior quantidade restante de material obturador do canal após o retratamento foi observado com os cimentos iRoot SP (Biocerâmico) e MTA

Fillapex, novamente mostrando outra versão. Sendo assim, a presente pesquisa segue métodos diferentes, inovadores e conclusões anteriores não são possíveis de serem comprovadas.

Como demonstrado em estudos anteriores (Masiero & Barletta 2005, Bueno et al. 2006), também foi observado que uma quantidade maior de material obturador permaneceu no terço apical do que nos médios e terços cervicais, independentemente da técnica utilizada.

7. CONCLUSÃO

Os resultados deste estudo mostraram que as diferentes técnicas de retratamento nem sempre são capazes de remover completamente todo o material obturador. No entanto, com as análises tomográficas, notou-se que o cimento biocerâmico esteve presente em menor quantidade nas áreas analisadas em relação ao AH Plus e conseqüentemente, foi mais fácil de ser removido clinicamente, obtendo melhores resultados. O ultrassom melhorou a limpeza do canal radicular no terço médio em comparação com outros protocolos. Esta informação é de suma importância para os cirurgiões dentistas, uma vez que necessitam da escolha de um protocolo eficaz e seguro a ser realizado frente a um caso de retratamento endodôntico.

REFERÊNCIAS

1. AHMAD M, PITT FORD TR, CRUM LA. **Ultrasonic debridement of root canals: an insight into the mechanisms involved.** J Endod. 1987; 13(3):93-101.
2. BERNARDES RA, DE AMORIM CAMPELO A, JUNIOR DS, PEREIRA LO, DUARTE MA, MORAES IG, BRAMANTE CM. **Evaluation of the flow rate of 3 endodontic sealers: Sealer 26, AH Plus, and MTA Obtura.** Oral Surg Oral Med Oral Pathol Oral Radiol Endod. 2010; 109(1):e47-9.
3. BEST SM, PORTER AE, THIAN ES, HUANG J. **Bioceramics: past, present and for the future.** J Eur Ceram Soc. 2008; 28:1319–1327.
4. BUENO CE, DELBONI MG, DE ARAÚJO RA, CARRARA HJ, CUNHA RS. **Effectiveness of rotary and hand files in gutta-percha and sealer removal using chloroform or chlorhexidine gel.** Brazilian Dental Journal 17; 2006 139–43.
5. DE MELLO JUNIOR JE, CUNHA RS, BUENO CE, ZUOLO ML. **Retreatment efficacy of gutta-percha removal using a clinical microscope and ultrasonic instruments: part I--an ex vivo study.** Oral Surg Oral Med Oral Pathol Oral Radiol Endod. 2009; 108(1):e59-62.

6. DE SIQUEIRA ZUOLO A, ZUOLO ML, DA SILVEIRA BUENO CE, CHU R, CUNHA RS. **Evaluation of the Efficacy of TRUShape and Reciproc File Systems in the Removal of Root Filling Material: An Ex Vivo Micro-Computed Tomographic Study.** J Endod. 2016; 42(2):315-9.

7. ELEMAM RF, PRETTY I. **Comparison of the success rate of endodontic treatment and implant treatment.** ISRN Dent. 2011; 2011:640509.

8. FLORATOS S, KIM S. **Modern Endodontic Microsurgery Concepts: A Clinical Update.** Dent Clin North Am. 2017; 61(1):81-91.

9. GRISCHKE J, MÜLLER-HEINE A, HÜLSMANN M. **The effect of four different irrigation systems in the removal of a root canal sealer.** Clin Oral Investig. 2014; 18(7):1845-51.

10. GUO JL, ZHANG Y, ZHEN L. **Influence of different ultrasonic irrigation solutions after root canal preparation with ProTaper by machine on micro-hardness.** Shanghai Kou Qiang Yi Xue. 2015; 24(4):451-4.

11. HE J, WHITE RK, WHITE CA, SCHWEITZER JL, WOODMANSEY KF. **Clinical and Patient-centered Outcomes of Nonsurgical Root Canal Retreatment in First Molars Using Contemporary Techniques.** J Endod. 2017; 43(2):231-237.

12. HESS D, SOLOMON E, SPEARS R, HE J. **Retreatability of a bioceramic root canal sealing material.** J Endod. 2011; 37(11):1547-9.

13. HORVATH SD, ALTENBURGER MJ, NAUMANN M, WOLKEWITZ M, SCHIRRMESTER JF. **Cleanliness of dentinal tubules following gutta-percha removal with and without solvents: a scanning electron microscopic study.** Int Endod J. 2009; 42(11):1032-8.

14. HÜLSMANN M, BLUHM V. **Efficacy, cleaning ability and safety of different rotary NiTi instruments in root canal retreatment.** International Endodontic Journal 37, 2004, 468–76.

15. JAIN M, SINGHAL A, GURTU A, VINAYAK V. **Influence of Ultrasonic Irrigation and Chloroform on Cleanliness of Dentinal Tubules During Endodontic Retreatment-An Invitro SEM Study.** J Clin Diagn Res. 2015; 9(5):ZC11-5.

16. JEFFREY M; ADCOCK DDS. **Histologic Evaluation of Canal and Isthmus Debridement Efficacies of Two Different Irrigant Delivery Techniques in a Closed System.** JOE — Volume 37, Number 4, April 2011.

17. JORGENSEN B, WILLIAMSON A, CHU R, QIAN F. **The Efficacy of the WaveOne Reciprocating File System versus the ProTaper Retreatment System in Endodontic Retreatment of Two Different Obturating Techniques.** J Endod. 2017 Apr 14.

18. LANGE LAND K. **Root canal sealants and pastes.** Dent Clin North Am. 1974; 18(2):309-27.

19. LASCALA C. A, PANELLA J, MARQUES MM. **Analysis of the accuracy of linear measurements obtained by cone beam computer tomography (CBCT-NewTom).** Dentomaxillofac Radiol. 2004; 33(5):291-4.

20. MASIERO AV, BARLETTA FB. **Effectiveness of different techniques for removing gutta-percha during retreatment.** International Endodontic Journal 38, 2005; 2–7.

21. MOURA CCG, CUNHA TC, CREMA VO, DECHICHI P, CARLOS BIFFI JCG. **A study on biocompatibility of three endodontic sealers: intensity and duration of tissue irritation.** Iran Endod J. 2014; 9(2):137-43.

22. OLTRA E, COX TC, LACOURSE MR, JOHNSON JD, PARANJPE A. **Retreatability of two endodontic sealers, EndoSequence BC Sealer and AH Plus: a micro-computed tomographic comparison.** Restor Dent Endod. 2017; 42(1):19-26.

23. PAWAR SS, PUJAR MA, MAKANDAR SD. **Evaluation of the apical sealing ability of bioceramic sealer, AH plus & epiphany: An in vitro study.** J Conserv Dent. 2014; 17(6):579-82.

24. PRUETT JP, CLEMENT DJ, CARNES DL. **Cyclic fatigue testing of nickel-titanium endodontic instruments.** J Endod. 1997; 23(2):77-85.

25. RIVERA-PEÑA, M. E., DUARTE, M. A. H., ALCALDE, M. P., DE ANDRADE, F. B., & VIVAN, R. R. **A novel ultrasonic tip for removal of filling**

material in flattened/oval-shaped root canals: a microCT study. Brazilian Oral Research, 32(0), 2018.vol32.0088.

26. RÔÇAS IN, SIQUEIRA JF JR. **Characterization of microbiota of root canal-treated teeth with posttreatment disease.** J Clin Microbiol. 2012; 50(5):1721-4.

27. RUDDLE CJ. **Nonsurgical retreatment.** J Endod. 2004 Dec;30(12):827-45.

28. SILVA EJ, ORLOWSKY NB, HERRERA DR, MACHADO R, KREBS RL, COUTINHO-FILHO TDE S. **Effectiveness of rotatory and reciprocating movements in root canal filling material removal.** Braz Oral Res. 2015; 29:1-6.

29. SILVEIRA SB, ALVES FRF, MARCELIANO-ALVES MF, SOUSA JCN, VIEIRA VTL, SIQUEIRA JF JR., LOPES HP, PROVENZANO JC. **Removal of Root Canal Fillings in Curved Canals Using Either Mani GPR or HyFlex NT Followed by Passive Ultrasonic Irrigation.** J Endod. 2018; 44(2):299-303.e1.

30. SIQUEIRA JF Jr, ALVES Fr, VERSIANI MA et al. **Correlative bacteriologic and micro-computed tomographic analysis of mandibular molar mesial canals prepared by self-adjusting file, reciproc, and twisted file systems.** Journal of Endodontics 39, 2013 1044–50.

31. SJOGREN U, HAGGLUND B, SUNDQVIST G, WING K. **Factors affecting the long-term results of endodontic treatment.** J Endod. 1990; 16(10):498-504.

32. TASDEMIR T, ER K, YILDIRIM T, CELIK D. **Efficacy of three rotary NiTi instruments in removing gutta-percha from root canals.** International Endodontic Journal 41, 2008 191–6.
33. TORABINEJAD M, CORR R, HANDYSIDES R, SHABAHANG S. **Outcomes of nonsurgical retreatment and endodontic surgery: a systematic review.** J Endod. 2009; 35(7):930-7.
34. UTNEJA S, NAWAL RR, TALWAR S, VERMA M. **Current perspectives of bio-ceramic technology in endodontics: calcium enriched mixture cement - review of its composition, properties and applications.** Restor Dent Endod. 2015; 40(1):1-13.
35. UZUNOGLU E, YILMAZ Z, SUNGUR DD, ALTUNDASAR E. **Retreatability of Root Canals Obturated Using Gutta-Percha with Bioceramic, MTA and Resin-Based Sealers.** Iran Endod J 2015; 10(2):93-8.
36. WILCOX LR, KRELL KV, MADISON S, RITTMAN B. **Endodontic retreatment: evaluation of gutta-percha and sealer removal and canal reinstrumentation.** Journal of Endodontics 13, (1987) 453–7.
37. ZUOLO S, DDS, MSc. **Evaluation of the Efficacy of TRUShape and RECIPROC File Systems in the Removal of Root Filling Material: An Ex Vivo Micro-computed Tomographic Study.** joen.2015.11.005.

ANEXOS

UNIVERSIDADE DE UBERABA
UNIUBE



PARECER CONSUBSTANCIADO DO CEP

DADOS DO PROJETO DE PESQUISA

Título da Pesquisa: Avaliação da eficiência do ultrassom e do sistema reciprocante no retratamento endodôntico com materiais biocerâmicos.

Pesquisador: RENATA OLIVEIRA SAMUEL

Área Temática:

Versão: 2

CAAE: 86728218.8.0000.5145

Instituição Proponente: Sociedade Educacional Uberabense

Patrocinador Principal: Financiamento Próprio

DADOS DO PARECER

Número do Parecer: 2.697.923

Apresentação do Projeto:

O projeto em tela traz como título “Avaliação da eficiência do ultrassom e do sistema reciprocante no retratamento endodôntico com materiais biocerâmicos”, e trabalha com a hipótese de que cimentos biocerâmicos deixam mais resíduos de material obturador remanescente após a realização do retratamento endodôntico, e que a utilização do ultrassom potencializa a limpeza e deixa menos resíduo de material obturador após a desobturação. Nesse sentido, a proposta será de avaliar comparativamente a eficiência da limpeza, extrusão de debris e alteração da microdureza dentinária na utilização do ultrassom e da lima reciprocante Wave One Gold no retratamento endodôntico utilizando cimento endodôntico resinoso AH Plus e cimento biocerâmico TotalFill. Para isso, serão utilizados dentes humanos oriundos do banco de dentes da Universidade de Uberaba. Serão incluídos na pesquisa raízes mesiais de molares inferiores humanos completamente formados com terminação distinta dos canais, e que possuam entre 10° e 25° de curvatura; raízes mesiais fissionadas com ângulo de curvatura menor que 10° e maior que 25° não serão excluídos. A proposta pretende selecionar 56 raízes mesio vestibulares de molares inferiores. As raízes serão randomicamente divididas em 8 grupos com 7 dentes cada: Grupo 1 (AH/GP/R): Raiz obturada com cimento AH Plus (AH) + guta percha convencional (GP) e desobturados com lima reciprocante (R) Wave One Gold 45.05; Grupo 2 (AH/GP BIO/R) raiz obturada com AH + GP revestida com partículas biocerâmicas (GP BIO) e desobturados com R; grupo 3 (AH/GP/US) raiz obturada com AH+GP e desobturados com ultrassom (US); grupo 4

Endereço: Av.Nene Sabino, 1801

Bairro: Universitário

CEP: 38.055-500

UF: MG

Município: UBERABA

Telefone: (34)3319-8950

Fax: (34)3314-8910

E-mail: cep@uniube.br

Continuação do Parecer: 2.697.923

(AH/GP BIO/US) raiz obturada com AH + GP BIO e desobturadas com ultrassom; grupo 5 (TF/GP/R) raiz obturada com cimento TotalFill (TF) + GP e desobturado com R; grupo 6 (TF/GP BIO/R) raiz obturada com TF+GP BIO e desobturadas com R; grupo 7 (TF/GP/US) raiz obturada com TF+GP e desobturadas com ultrassom; grupo 8 (TF/GP BIO/US) raiz obturada com TF+GP BIO e desobturadas com US. Para análise da eficiência da limpeza dos diferentes protocolos será realizada a tomografia computadorizada de feixe cônico e microscopia eletrônica de varredura. Além disso, será realizada a avaliação da quantidade de debris que sairá via forame apical e será avaliada a microdureza dentinária comparando os diferentes grupos. Os dados obtidos serão analisados através de testes estatísticos adequados. A proposta traz como desfecho primário a possibilidade de translação clínica de um protocolo ideal para retratamento endodôntico quando se utiliza biomateriais; e de modo secundário pretende avaliar se o ultrassom reduz a microdureza e/ou promove o aumento do extravasamento de debris via forame apical

Objetivo da Pesquisa:

Identificar as vantagens e desvantagens de diferentes protocolos de retratamento endodôntico frente a diferentes materiais obturadores.

Avaliação dos Riscos e Benefícios:

Os benefícios superam os riscos

Comentários e Considerações sobre a Pesquisa:

O presente projeto é pertinente, apresenta uma fundamentação coerente e é relevante do ponto de vista científico. A pesquisadora atendeu a recomendação do relator que fora apontada na versão 1 da submissão (proteção dos dados que pudessem identificar os sujeitos da pesquisa).

Considerações sobre os Termos de apresentação obrigatória:

Foram apresentados os seguintes documentos:

- Folha de rosto indica a Instituição proponente (Universidade de Uberaba), assinada pelo pró-reitor de Pesquisa, Pós-graduação e Extensão o prof. Dr. André Luís Teixeira Fernandes
- Declaração assinada pelo responsável do Banco de Dentes da UNIUBE, que se compromete a contribuir com o material (56 dentes) para a pesquisa após aprovação pelo CEP-UNIUBE - Projeto de pesquisa

Recomendações:

Não há.

Endereço: Av.Nene Sabino, 1801

Bairro: Universitário

CEP: 38.055-500

UF: MG

Município: UBERABA

Telefone: (34)3319-8950

Fax: (34)3314-8910

E-mail: cep@uniube.br

Continuação do Parecer: 2.697.923

Conclusões ou Pendências e Lista de Inadequações:

O relator vota pela aprovação do projeto, salvo melhor juízo deste comitê.

Considerações Finais a critério do CEP:

Em 06/06/2018 a plenária votou de acordo com o relator, pela aprovação da proposta, lembrando o proponente do compromisso com o que trata a Resolução 466/12, especialmente no que diz respeito a entrega dos Relatórios Parcial e Final da pesquisa ao CEP.

Este parecer foi elaborado baseado nos documentos abaixo relacionados:

Tipo Documento	Arquivo	Postagem	Autor	Situação
Informações Básicas do Projeto	PB_INFORMAÇÕES_BÁSICAS_DO_PROJETO_1084890.pdf	08/05/2018 10:27:14		Aceito
Declaração de Instituição e Infraestrutura	comite_etica.pdf	02/04/2018 11:20:59	RENATA OLIVEIRA SAMUEL	Aceito
Projeto Detalhado / Brochura Investigador	Projeto_retratamento.pdf	26/03/2018 09:21:54	RENATA OLIVEIRA SAMUEL	Aceito
Folha de Rosto	comite.pdf	21/03/2018 15:51:01	RENATA OLIVEIRA SAMUEL	Aceito

Situação do Parecer:

Aprovado

Necessita Apreciação da CONEP:

Não

UBERABA, 07 de Junho de 2018

Assinado por:
Geraldo Thedei Junior
(Coordenador)

Endereço: Av.Nene Sabino, 1801

Bairro: Universitário

CEP: 38.055-500

UF: MG

Município: UBERABA

Telefone: (34)3319-8950

Fax: (34)3314-8910

E-mail: cep@uniube.br

