

**UNIVERSIDADE DE UBERABA
CURSO DE ODONTOLOGIA**

**ISABELA GOMES SPINDOLA SILVA
MARIA PAULA CARNEIRO GOULART**

**MANEJO TERAPÊUTICO DE LESÕES HEMANGIOMATOSAS DA BOCA:
RELATOS DE CASO**

**UBERABA – MG
2020**

ISABELA GOMES SPINDOLA SILVA
MARIA PAULA CARNEIRO GOULART

**MANEJO TERAPÊUTICO DE LESÕES HEMANGIOMATOSAS DA BOCA:
RELATOS DE CASO**

Trabalho de conclusão de curso apresentado como parte dos requisitos para obtenção do título de Cirurgião dentista do Curso de Odontologia da Universidade de Uberaba.

Orientador: Prof. Dr. Paulo Roberto Henrique

UBERABA – MG
2020

ISABELA GOMES SPINDOLA SILVA
MARIA PAULA CARNEIRO GOULART

**MANEJO TERAPÊUTICO DE LESÕES HEMANGIOMATOSAS DA BOCA:
RELATOS DE CASO**

Trabalho de conclusão de curso apresentado como parte dos requisitos para obtenção do título de Cirurgião dentista do Curso de Odontologia da Universidade de Uberaba.


Orientador: Prof. Dr. Paulo Roberto Henrique

Aprovada em 12/12/2020

BANCA EXAMINADORA:



Prof. Dr. Paulo Roberto Henrique



Prof. João Paulo Silva Servato

RESUMO

Hemangioma é uma neoplasia vascular benigna caracterizada pela proliferação de vasos sanguíneos ou malformação vascular. A pele é o órgão mais acometido, sendo a cabeça e o pescoço, as áreas do corpo mais afetadas por essa lesão. A localização bucal mais frequente é o lábio, contudo, a língua, a mucosa jugal e o palato também são sítios que podem ser acometidos por essa lesão. Clinicamente apresentam-se como uma lesão papular ou nodular com coloração avermelhada. Na maioria dos casos, os portadores apresentam lesões únicas, sendo rara a presença de quatro ou mais lesões. Histologicamente, o hemangioma é formado por inúmeros capilares pequenos revestidos por uma camada única de células endoteliais sustentadas por tecido conjuntivo. O diagnóstico é baseado principalmente no exame clínico. No entanto, pode-se utilizar como complemento a avaliação radiológica, microscópica, imuno-histoquímica e biópsia. O método de tratamento de hemangiomas é variado e depende da experiência do profissional e disponibilidade dos recursos utilizados. O objetivo desse trabalho consiste em apresentar dois casos clínicos de hemangioma que foram tratados na Unidade da Policlínica Getúlio Vargas da Universidade de Uberaba. Com base na anamnese e no exame clínico, foi proposto como forma de tratamento no primeiro caso clínico a aplicação de Oleato de Etanolamina diluído em anestésico lidocaína 2% sem vasoconstritor. Já no segundo caso, como a lesão é de pequena dimensão realizou-se o tratamento cirúrgico. O trabalho visa discutir a melhor maneira de se utilizar essas formas de tratamento tendo como base a literatura sobre o assunto e levando em consideração que em ambos os casos, obteve-se êxito.

Palavras-chave: Hemangioma. Lesão vascular. Escleroterapia. Cirurgia

ABSTRACT

Hemangioma is a benign vascular neoplasm characterized by the proliferation of blood vessels or vascular malformation. The skin is the organ most affected, with the head and neck being the areas of the body most affected by this injury. The most frequent oral location is the lip, however, the tongue, the cheek mucosa and the palate are also sites that can be affected by this lesion. Clinically, they present as a papular or nodular lesion with a reddish color. In most cases, patients have single lesions, with the presence of four or more lesions being rare. Histologically, hemangioma is formed by countless small capillaries covered by a single layer of endothelial cells supported by connective tissue. The diagnosis is based mainly on clinical examination. However, radiological, microscopic, immunohistochemistry and biopsy can be used as a complement. The method of treating hemangiomas is varied and depends on the professional's experience and availability of the resources used. The objective of this study is to present two clinical cases of hemangioma that were treated at the Polyclinic Getúlio Vargas Unit of the University of Uberaba. Based on anamnesis and clinical examination, the application of Ethanolamine Oleate diluted in 2% lidocaine anesthetic without vasoconstrictor was proposed as a form of treatment in the first clinical case. In the second case, as the lesion is small, surgical treatment was performed. The study aims to discuss the best way to use these forms of treatment based on the literature on the subject and taking into account that in both cases, it was successful.

Keywords: Hemangioma. Vascular injury. Sclerotherapy. Surgery

LISTA DE FIGURAS

Figura 1 - Foto inicial da paciente	12
Figura 2 - Oleato de Monoetanolamina.	13
Figura 3 - Seringa de insulina (1mL)	13
Figura 4 - Proservação após 21 dias	13
Figura 5 - Aspecto clínico inicial	14
Figura 6: Transcirúrgico	15
Figura 7: Aspecto pós-operatório imediato	15
Figura 8: Peça cirúrgica	16
Figura 9: Corte histológico revelando estruturas típicas de Hemangiomas (Aumento de 50X – Coloração HE)	16
Figura 10: Corte histológico revelando vaso sanguíneo de grosso calibre, com nítida dilatação de luz, mostrando congestão, áreas de hemorragia e infiltrado inflamatório mononuclear discreto (Aumento de 200X – Coloração HE)	17

SUMÁRIO

1 INTRODUÇÃO	7
2 OBJETIVO	10
3 CASO CLÍNICO	11
3.1 Embasamento Científico	11
3.2 Materiais Utilizados no Caso Clínico	11
3.3 Relato dos Casos Clínicos	12
4 DISCUSSÃO	18
5 CONCLUSÃO	21
REFERÊNCIAS	22
ANEXOS	25
I – Termo De Autorização De Uso De Imagem E Depoimentos - Caso 1	25
II - Termo De Consentimento Livre E Esclarecido - Caso 1	26
III – Termo De Autorização De Uso De Imagem E Depoimentos - Caso 2	29
IV - Termo De Consentimento Livre E Esclarecido - Caso 2	30

1 INTRODUÇÃO

Hemangioma é uma neoplasia vascular benigna resultante de uma desordem que permite a proliferação descontrolada de elementos vasculares. Esse desequilíbrio representa distúrbios de desenvolvimento sem potencial proliferativo neoplásico. Sua etiologia segundo a literatura permanece pouco definida, a qual pode estar ligada a predisposição genética, alterações endócrinas, infecções de origem desconhecida e até influência do meio ambiente como em caso de trauma local (CARDOSO *et al.*, 2010; MANDÚ *et al.*, 2013; PASSAS E TEIXEIRA, 2016).

Segundo estudos, a doença acomete mais a região de cabeça e pescoço, entretanto, essa doença pode acometer qualquer parte do corpo apresentando variações de tamanho relacionadas à idade e ao local da doença. Na boca, a presença da alteração é mais frequente no lábio, contudo, locais como a língua, mucosa jugal e palato, também podem ser acometidos por essa lesão. Dependendo da localização e tamanho podem causar prejuízos estéticos e funcionais, ocasionando assimetria facial ou interferindo na função dos órgãos que estão envolvidos (CRUZ *et al.*, 2011; QUEIROZ *et al.*, 2014).

Clinicamente, os hemangiomas podem se apresentar como uma lesão plana ou nodular devido ao aumento de vasos sanguíneos no local, o qual gera elevação dos tecidos envolvidos (ALMEIDA E CAMARGO, 2014). Dessa forma, o tamanho da lesão varia de acordo com a profundidade do local acometido (NINA *et al.*, 2006). Como característica própria, a maioria das lesões apresentam-se assintomáticas e com predileção ao gênero feminino (REZENDE *et al.*, 2016). Entretanto, alguns casos podem sofrer alterações como ulcerações pela compressão dos tecidos, hemorragias, infecções secundárias e deformação tecidual, resultando em sintomatologia dolorosa (CARDOSO *et al.*, 2010).

Histologicamente, os hemangiomas são formados por vários capilares pequenos que são revestidos por apenas uma camada de células endoteliais sustentadas por tecido conjuntivo (CRUZ *et al.*, 2011). É observado o crescimento desregulado de células endoteliais evoluindo na formação de múltiplos capilares e espaços maiores (REZENDE *et al.*, 2016). Além disso, são caracterizadas pelo aumento do lúmen vascular e podem ser classificadas em hemangioma capilar, cavernoso ou juvenil. O hemangioma capilar se prolifera rapidamente e é observado desde o nascimento ou aos três primeiros meses de vida e é conhecido por

apresentar uma lesão bem definida, comumente encontrada e com prevalência pelo sexo feminino. Já o hemangioma juvenil é comum na região parotídea e refere-se ao estado precoce de um hemangioma capilar. O hemangioma cavernoso é similar as características clínicas do hemangioma capilar, porém apresentam grande diâmetro dos vasos sanguíneos proliferantes, sendo uma lesão maior e mais profunda nos tecidos (CRUZ *et al.*, 2011).

Na maioria dos casos, a diferenciação com outras condições pode ser estabelecida de forma simples e segura, baseando-se no exame clínico. No entanto, pode-se utilizar como complemento do exame clínico, a avaliação radiológica, microscópica, por biópsia e imuno-histoquímica (ANGELO *et al.*, 2008). Os diagnósticos diferenciais incluem cistos, mucocelos, fibroma, granuloma piogênico, granuloma periférico de células gigantes, hiperplasias gengivais e sarcoma de Kaposi. As características físicas e patológicas da lesão ainda continuam sendo o fator mais satisfatório e preciso para concluir o diagnóstico (REZENDE *et al.*, 2016). Portanto, é indispensável analisar e observar as características clínicas, devendo distinguir os hemangiomas das manchas vasculares ou manchas salmão, das malformações vasculares e de outros tumores vasculares da infância (ANGELO *et al.*, 2008).

A partir do diagnóstico da lesão, alguns aspectos essenciais devem ser levados em consideração para o plano de tratamento, como as condições sistêmicas do paciente, idade, localização e características da lesão como extensão, evolução e envolvimento de estruturas adjacentes. Como tratamento para esta alteração, a melhor conduta é a preservação quando os casos apresentam risco de hemorragia, deformações que podem causar alteração estética no paciente, casos assintomáticos e ausências de transtornos (CARDOSO *et al.*, 2010; PRADO *et al.*, 2011).

Os objetivos do manejo dos hemangiomas consistem em prevenir ou reverter as complicações da lesão, evitar procedimentos agressivos, estabelecer um tratamento adequado quando houver ulceração, minimizando cicatrizes, infecções e dor (SERRA *et al.*, 2010). O método de tratamento de hemangiomas é variado e depende da experiência do profissional e disponibilidade dos recursos utilizados. A excisão cirúrgica permite o diagnóstico microscópico e diminui as chances de recidiva da lesão, entretanto, quando se opta por essa forma de tratamento é importante considerar as possíveis complicações hemorrágicas. Para as lesões

consideradas menores, o tratamento utilizado oferece diversas opções, como esclerose química, excisão cirúrgica convencional, laserterapia, radioterapia, eletrocoagulação e crioterapia. Nas lesões maiores e intraósseas, o tratamento deve ser através da embolização ou obliteração da lesão e se necessário, dos vasos adjacentes (PRADO *et al.*, 2011).

A crioterapia é o método considerado mais eficaz quando realizados em crianças maiores e lesões pequenas (SERRA *et al.*, 2010). Entretanto, há relatos evidenciando que esse método é pouco utilizado devido a sua característica extremamente dolorosa e capacidade de promoção de atrofia cutânea ou cicatriz (PRADO *et al.*, 2011).

O agente esclerosante Oleato de Etanolamina apresentam propriedades hemostáticas comprovadas, sua atuação provoca a coagulação local por meio da ativação do fator de Hagemman. A Etanolamina inibe a formação do coágulo de fibrina por meio da quelatação do cálcio, assim a ação conjunta dessas substâncias evita hemorragia após sua aplicação nas lesões vasculares, estabelecendo um equilíbrio hemostático (MANDÚ *et al.*, 2013).

Entretanto, essa abordagem é contraindicada em pacientes com alterações sistêmicas, como por exemplo, em diabéticos não controlados. Além disso, em áreas que apresentam infecção secundária e em gestantes, já que pode apresentar efeito teratogênico. A aplicação de volume além do recomendado pode causar necrose tecidual e ou desencadear uma reação alérgica em pacientes sensíveis ao produto (QUEIROZ *et al.*, 2014).

O objetivo desse trabalho é apresentar dois casos clínicos de hemangioma que serão tratados na Unidade da Policlínica Getúlio Vargas da Universidade de Uberaba, com base na anamnese e no exame clínico. Para o primeiro caso, foi proposto como forma de tratamento a aplicação de Oleato de Etanolamina diluído em anestésico Lidocaína 2% sem vasoconstritor. Já no segundo caso, como a lesão é de pequena dimensão, foi realizado o tratamento cirúrgico. Procurando discutir a melhor maneira de se utilizar essas formas de tratamento, tendo como base a literatura sobre o assunto.

2 OBJETIVOS

O objetivo desse trabalho consistiu em apresentar dois casos clínicos de hemangioma que foram tratados na Unidade da Policlínica Getúlio Vargas da Universidade de Uberaba através de estudos utilizando textos de referência básica sobre o assunto, por meio de livros, artigos científicos e levando em consideração a anamnese e exame clínico da paciente. No primeiro caso clínico, foi realizado a aplicação de Oleato de Etanolamina diluído em anestésico lidocaína 2% sem vasoconstritor. Já no segundo caso, como a lesão é de pequena dimensão o tratamento cirúrgico foi realizado.

3 CASO CLÍNICO

3.1 *Embasamento Científico*

Para a realização destes relatos de caso, foram utilizados textos de referência básica sobre o assunto pesquisado em livros e consultas a artigos científicos para aprimorar o conhecimento sobre o manejo terapêutico de lesões hemangiomas da boca.

3.2 *Materiais Utilizados No Caso Clínico*

NOMES DOS INSTRUMENTAIS
Kit Clínico (Sonda Goldman-fox nº4, Espelho bucal nº5, Sonda exploradora e pinça clínica para algodão)
Seringa Carpule (Golgran, São Caetano do Sul, São Paulo, Brasil)
Tesoura reta (Golgran, São Caetano do Sul, São Paulo, Brasil)
Cabo de bisturi (Golgran, São Caetano do Sul, São Paulo, Brasil)
Seringa de insulina

Quadro 1- Instrumentais utilizados no caso clínico.
Fonte: Acervo pessoal, 2020.

NOMES DOS MATERIAIS
Ethamolin - 1 caixa
Anestésico - 1 tubete de Lidocaína com Adrenalina 1:100.000
Lâmina de bisturi – Número 15
Fio de sutura 4-0
SMS - Duas toalhas
Agulha
Gazes estéreis

Quadro 2- Materiais utilizados no caso clínico.
Fonte: Acervo pessoal, 2020.

3.3 *Relato dos Casos Clínicos*

Inicialmente, em ambos os casos, foi realizado uma anamnese analisando a saúde sistêmica, histórico familiar, de acidentes, traumas ou procedimentos cirúrgicos o qual os pacientes foram submetidos. Foi perguntado se usam medicações, sobre a história da lesão, as datas, sintomas e as prováveis causas. Posteriormente, realizou-se um exame físico geral, extra e intrabucal a fim de observar alterações relevantes, além de exame clínico com inspeção criteriosa do local, focando no aspecto físico da lesão e levando em consideração o seu formato, coloração, palpação.

O primeiro caso clínico trata-se de uma paciente com 38 anos de idade, do sexo feminino, a qual se apresentou à clínica de Semiologia da Universidade de Uberaba com queixa de uma ferida vermelha na língua. Conforme seu relato, a lesão surgiu após um acidente de moto que ela sofreu e houve trauma da língua pelos dentes superiores anteriores. Não foi relatado problemas sistêmicos e ao ser submetida ao exame físico geral, extra e intrabucal, não foi observado alterações relevantes, exceto a lesão localizada na região ântero-dorsal direita da língua. O diagnóstico clínico foi de hemangioma bucal (Figura 1). Para o tratamento da lesão foi proposto a aplicação de esclerosante diretamente sobre ela. A paciente foi submetida a uma aplicação de Oleato de Etanolamina (Ethamolín) (Figura 2) diluída em anestésico lidocaína sem vasoconstritor, na proporção de 50% (metade de óleo e metade de anestésico) utilizando uma seringa de insulina (1 mL) (Figura 3) para a aplicação. A quantidade de solução aplicada foi de 2/10 da seringa de insulina. Após a aplicação do produto foi realizado a preservação do paciente e no 21º dia, foi observado a regressão total da lesão hemangiomatosa (Figura 4).

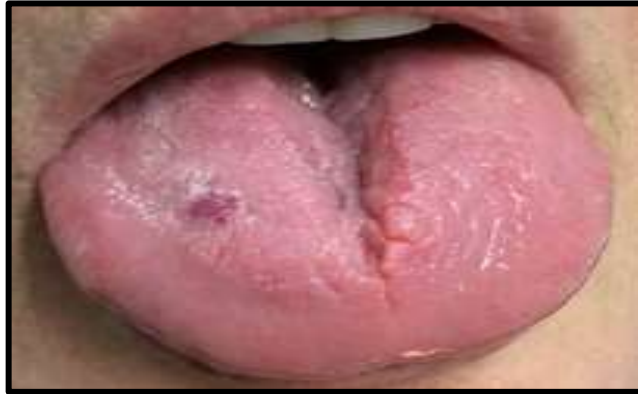

Figura 1: Foto inicial da paciente.
Fonte: Arquivo pessoal, 2020.



Figura 2: Oleato de Monoetanolamina.
Fonte: Arquivo pessoal, 2020.



Figura 3: Seringa de insulina (1mL).
Fonte: Arquivo pessoal, 2020.

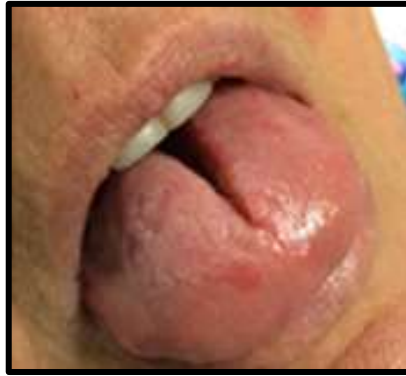

Figura 4: Proservação após 21 dias.
Fonte: Arquivo pessoal, 2020.

O segundo caso clínico corresponde a um paciente do sexo masculino, 30 anos de idade, o qual se apresentou à clínica de Estomatologia tendo como queixa principal um nódulo no lábio superior próximo a comissura labial do lado direito. O paciente não relatou problemas sistêmicos e os exames geral e extrabucal estavam dentro da normalidade. Durante o exame da cavidade bucal, observou-se no lábio superior e nas proximidades do ângulo da boca do lado direito uma lesão nodular, lisa, escurecida, com aproximadamente 0,7cm em seu maior diâmetro. A hipótese diagnóstica foi de hemangioma e devido ao pequeno tamanho da lesão, optou-se pela forma de tratamento cirúrgico (Figura 6). Após a cirurgia, o campo cirúrgico foi devidamente suturado (Figura 7), a lesão foi removida integralmente (peça cirúrgica) (Figura 8) e enviada para exame anatomopatológico. Uma semana após a sutura ter sido removida, observou-se cicatrização da área operada. A conduta de enviar o fragmento para análise microscópica gerou cortes histológicos que ratificam o diagnóstico dado anteriormente através de frações de mucosa oral revestidas por epitélio pavimentoso estratificado, onde o tecido conjuntivo é denso, colagenizado e exibe em área de lâmina própria numerosos vasos sanguíneos de médio e grosso calibre, com nítida dilatação de luz, mostrando-se por vezes congestionados (Figura 9).

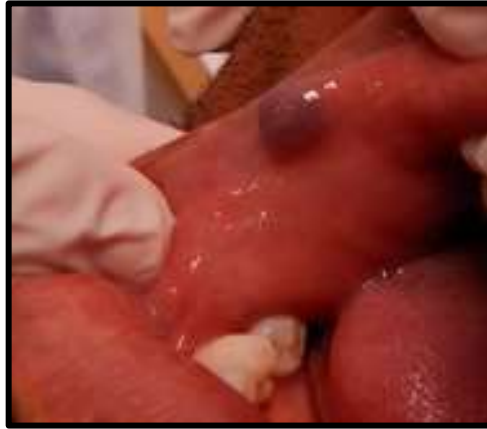

Figura 5: Aspecto clínico inicial.
Fonte: Arquivo pessoal, 2020.

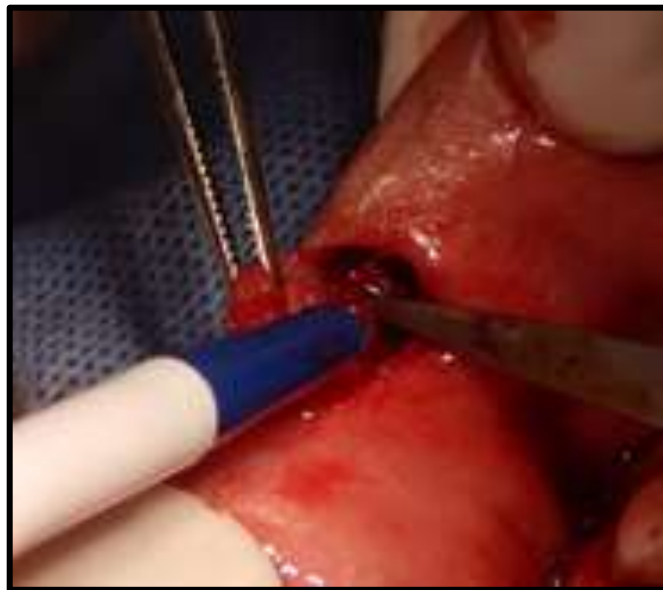

Figura 6: Transcricoidal.
Fonte: Arquivo pessoal, 2020.

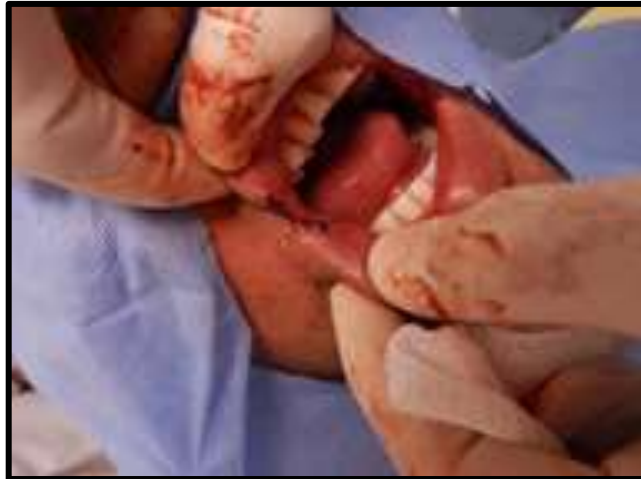

Figura 7: Aspecto pós-operatório imediato.
Fonte: Arquivo pessoal, 2020.

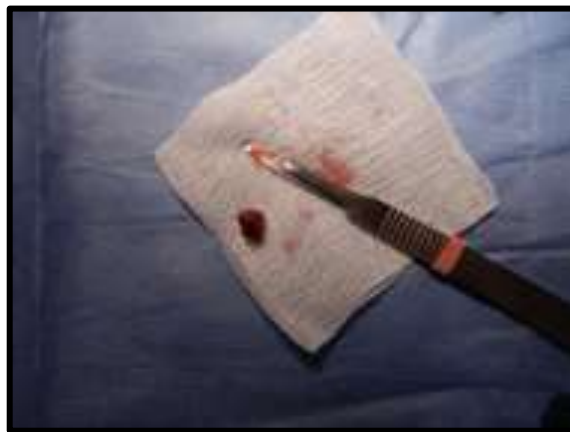

Figura 8: Peça cirúrgica.
Fonte: Arquivo pessoal, 2020.

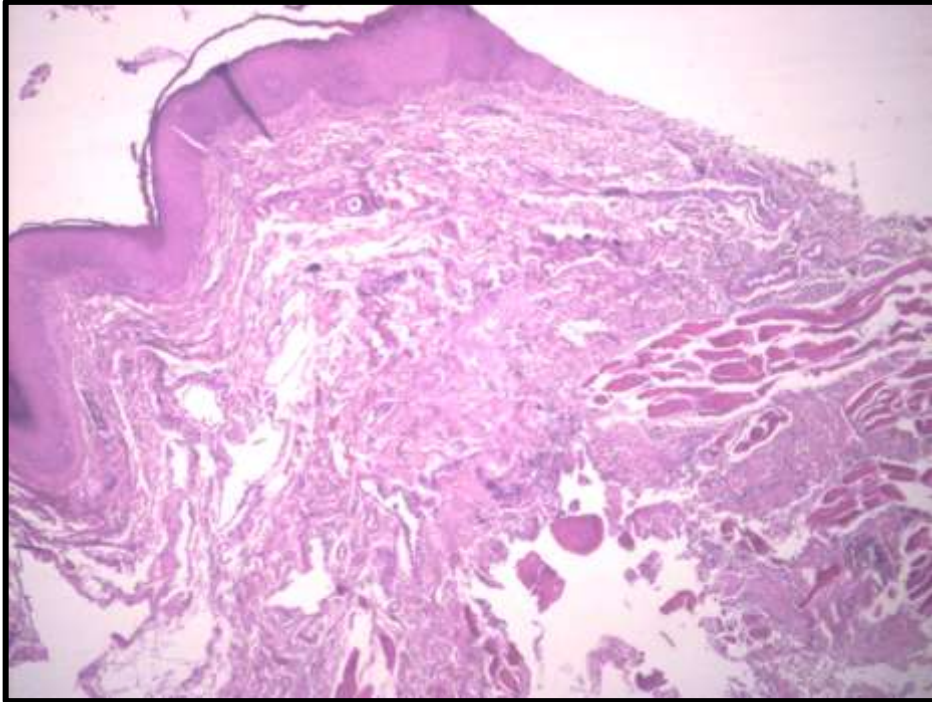


Figura 9: Corte histológico revelando estruturas típicas de Hemangiomas (Aumento de 50X – Coloração HE).

Fonte: Acervo pessoal - Professor Marcelo Sivieri, 2020.

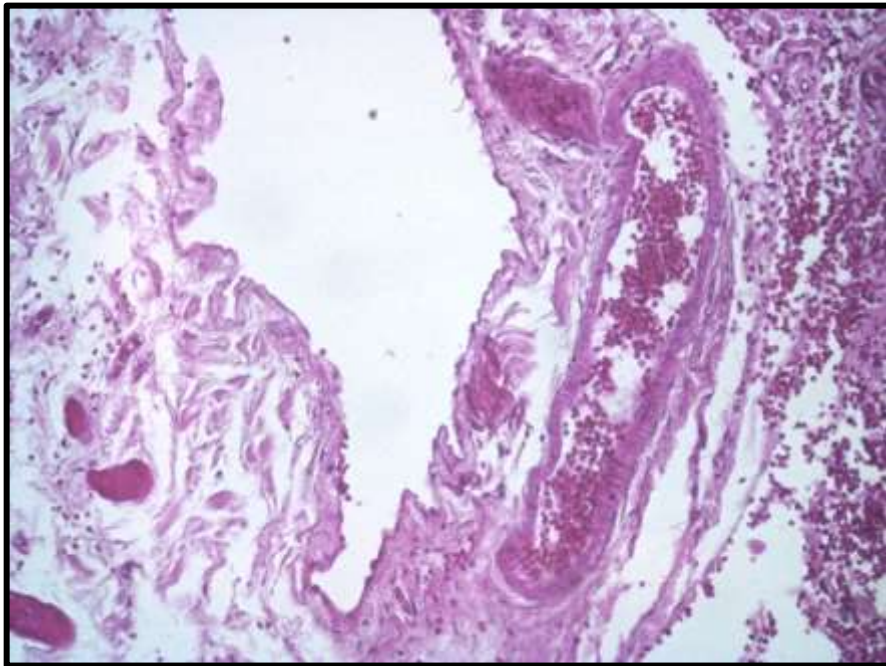


Figura 10: Corte histológico revelando vaso sanguíneo de grosso calibre, com nítida dilatação de luz, mostrando congestão, áreas de hemorragia e infiltrado inflamatório mononuclear discreto.

(Aumento de 200X – Coloração HE).
Fonte: Acervo pessoal - Professor Marcelo Sivieri, 2020.

4 DISCUSSÃO

Hemangioma é um termo clínico, que designa uma neoplasia vascular benigna ou malformação vascular de origem endotelial. Usualmente afeta recém-nascidos e crianças, mas as lesões podem persistir até a idade adulta (STUEPP *et al.*, 2019). A partir do diagnóstico da lesão, alguns aspectos essenciais devem ser levados em consideração para o plano de tratamento, tais como as condições sistêmicas do paciente, idade, localização e características da lesão como extensão, evolução e envolvimento de estruturas adjacentes, o tratamento de hemangioma é indicado em casos de risco de hemorragia e deformações que causam alteração estética ao paciente (PRADO *et al.*, 2011).

Cerca de 50% dos hemangiomas tem completa resolução espontânea e 70% dos casos regredem após 7 anos, muitas lesões por serem de pequena dimensão o tratamento com esclerosantes não é indicado. Todavia é indicado em casos de lesões grandes, que apresentam rápido crescimento em áreas estéticas e em casos

que apresentam complicações, tais como sangramento, dor, infecção secundária e deformação tecidual. (OKSIUTA *et al.*,2016).

A partir dos estudos selecionados, foi observado a facilidade de diagnosticar lesões hemangiomas e descartar lesões diferenciais com um simples método: a diascopia, sendo esta realizada com auxílio de uma lâmina de vidro, a qual é pressionada sobre o tumor, fazendo com que a lesão se torne pálida após a sua compressão, não tendo, assim, necessidade de biópsia (CALIENTO *et al.*, 2014).

Algumas considerações devem ser levadas em conta para obtenção do tratamento, a exemplo da localização, tamanho e a duração da lesão assim como a idade, podendo ser tratados por inúmeros métodos, como a incisão cirúrgica, radioterapia, uso de corticoide sistêmicos, crioterapia, laser, embolização, escleroterapia, entre outros (PEDRON *et al.*, 2008). Em lesões menores é indicado a retirada cirúrgica do fragmento ou uso de substâncias esclerosantes como melhor método. Em lesões superficiais sem alterações estéticas e complicações, o tratamento deve ser conservador (SILVA *et al.*, 2019).

Em lesões menores pode ser usado a cirurgia com adição de uso de substâncias esclerosantes. Devido os tumores serem altamente vascularizados, a excisão total da lesão pode provocar risco de hemorragia ou resultados estéticos insatisfatórios (SILVA *et al.*, 2019). Entretanto, características de delimitação ou circunscrição, resiliência, fácil acesso, não envolvimento ósseo e estruturas importantes permitem que um cirurgião qualificado e treinado opte pela remoção cirúrgica da lesão (CARDOSO *et al.*, 2010). Para tanto, deve-se procurar uma margem de segurança adequada, evitando incisão diretamente no tumor, para evitar sangramentos abundantes e risco de recidivas (OLIVEIRA *et al.*, 2019).

O tratamento cirúrgico definitivo dos hemangiomas labiais pode ser considerado como uma alternativa segura e eficaz, com baixa incidência de complicações. Notadamente, a remoção cirúrgica é a forma de tratamento convencional, principalmente em casos de lesões dolorosas, crescimento progressivo e neuropatia compreensiva. Todavia, em lesões maiores que 2cm de diâmetro, a possibilidade de infiltração da lesão é grande, com grande risco de recorrência (MISHRA *et al.*,2017).

A escleroterapia é uma outra opção no tratamento dos hemangioma. Essa modalidade de tratamento provoca irritação no endotélio dos vasos seguida de uma resposta inflamatória. Dessa forma, há a formação de fibrose e obliteração dos

vasos, sendo essa, uma técnica eficiente em torno de 70% dos casos. A indicação da escleroterapia é geralmente reservada para lesões maiores que 5 mm, que apresenta limites imprecisos na inspeção visual e palpação ou em casos de lesões múltiplas (MANZANO *et al.*,2019).

A escleroterapia com oleato de etanolamina tem indicação efetiva no manejo dos hemangiomas quando aplicado na concentração de 5% sobre as lesões, sendo necessário uma ou duas aplicações para resolução das lesões (CALIENTO *et al.*,2014), entretanto, tem sido relatado poucos casos de intercorrência, como dor ou necrose tecidual em alguns casos, quando se opta por essa técnica. Essa abordagem está contraindicada em pacientes com alterações sistêmicas como em diabéticos não controlados (PEDRON *et al.*,2008). E também em áreas que apresentam infecção secundária, e em gestantes, já que pode apresentar efeito teratogênico (ZEEVI *et al.*,2020., DE OLIVEIRA *et al.*,2020). A aplicação de volume além do recomendado pode causar necrose tecidual e ou desencadear uma reação alérgica em pacientes que são sensíveis ao produto (QUEIROZ *et al.*, 2014).

No primeiro caso clínico relatado neste trabalho, optou-se por fazer aplicação de esclerosante, não sendo relatado nenhuma queixa de dor (ardência) relacionado a injeção da substância oleosa pelo paciente. Para tanto, tomou-se o cuidado de diluir o óleo em anestésico com intuito torná-la mais fluida, além de provocar anestesia local. A nossa experiência clínica com uma diluição maior do que a indicada pelos autores citados acima, assegura um pós-operatório livre de dor e necrose. Contudo, em alguns casos uma aplicação isolada não é suficiente para a resolução da lesão, havendo necessidade de mais aplicações. No entanto, no caso ora apresentado, obteve-se sucesso com uma única aplicação.

No segundo caso clínico de Hemangioma relatado neste trabalho, foi realizado a remoção cirúrgica de uma lesão no lábio superior, próxima a comissura labial, o resultado final foi excelente. Contudo por ser uma lesão localizada adjacente ao ângulo da boca, o lábio do paciente ser fino e a remoção exigir margem de segurança, o resultado estético poderia ficar comprometido. Todavia, após 3 meses os tecidos labiais voltaram a ter um contorno satisfatório sem prejuízo da estética.

5. CONCLUSÃO

O Hemangioma representa um desequilíbrio de desenvolvimento sem potencial proliferativo neoplásico. Para o seu tratamento, existem várias modalidades descritas que devem ser estabelecidas para cada caso clínico analisado, evitando complicações hemorrágicas, alterações estéticas, infecções secundárias e dor ao paciente. No primeiro caso clínico, o tratamento escolhido foi a aplicação de esclerosante diretamente sobre a lesão, a proervação de 21 dias mostrou regressão total da lesão. No segundo caso clínico, o tratamento realizado foi cirúrgico, após uma semana observou-se uma cicatrização da área operada. Conclui-se que as abordagens terapêuticas escolhidas nos dois casos clínicos foram satisfatórias, principalmente porque as lesões eram de pequeno porte, bem delimitadas e sem infiltrações.

REFERÊNCIAS

ALMEIDA, A.; CAMARGO, W. Hemangioma bucal- Tratamentos preconizados. **Brazilian Journal of Surgery and Clinical Research**. v. 8, n. 2, p. 59-61, Set- Nov. 2014.

ANGELO, A. et al. Incidência de hemangioma na região de cabeça e pescoço em pacientes com a faixa etária entre 18 anos: estudo de 10 anos. **Revista de Odontologia da Universidade Cidade de São Paulo**, v. 20, n. 2, p. 209-14, 2008.

CALIENTO, Rubens et al. Tratamento de hemangioma por escleroterapia em aplicação única. **Revista de Cirurgia e Traumatologia Buco-maxilo-facial**, v. 14, n. 3, p. 27-32, 2014.

CARDOSO, Camila Lopes et al. Abordagem cirúrgica de hemangioma intraoral. **Odontologia Clínico-Científica (Online)**, v. 9, n. 2, p. 177-180, 2010.

CRUZ, Fernando Luiz Goulart et al. Diagnóstico diferencial de hemangioma por meio da vitropressão. RGO. **Revista Gaúcha de Odontologia (Online)**, v. 59, n. 1, p. 125-129, 2011.

DE OLIVEIRA, Camila de Nazaré Alves et al. What is the preferred concentration of ethanolamine oleate for sclerotherapy of oral vascular anomalies?. **Medicina oral, patologia oral y cirurgia bucal**, v. 25, n. 4, p. e468, 2020.

MANDÚ, Angélica Lopes Cordeiro et al. Escleroterapia de hemangioma: relato de caso. **Revista de Cirurgia e Traumatologia Buco-maxilo-facial**, v. 13, n. 1, p. 71-76, 2013.

MANZANO, Brena Rodrigues et al. Sclerotherapy as an esthetic indication in oral vascular malformations: a case series. **Anais Brasileiros de Dermatologia**, v. 94, n. 5, p. 521-526, 2019.

MISHRA, Madan et al. Role of sclerotherapy in management of vascular malformation in the maxillofacial region: Our experience. **National journal of maxillofacial surgery**, v. 8, n. 1, p. 64, 2017.

NINA, Bianca Ishimoto Della et al. Apresentação, evolução e tratamento dos hemangiomas cutâneos: experiência do Ambulatório de Dermatologia Infantil do Hospital das Clínicas da Faculdade de Medicina da Universidade de São Paulo. **Anais Brasileiros de Dermatologia**, v. 81, n. 4, p. 323-327, 2006.

OKSIUTA, Marzanna et al. Treatment of rapidly proliferating haemangiomas in newborns with propranolol and review of the literature. **The Journal of Maternal-Fetal & Neonatal Medicine**, v. 29, n. 1, p. 64-68, 2016.

OLIVEIRA, Monaly Lima et al. Escleroterapia com oleato de monoetanolamina na abordagem de lesões vasculares da cavidade oral. **Revista Eletrônica Acervo Saúde**, n. 20, p. e585-e585, 2019.

PASSAS, Maria Armanda; TEIXEIRA, Marta. Hemangioma da infância. **Nascer e Crescer**, v. 25, n. 2, p. 83-89, 2016.

PEDRON, Irineu et al. Opção terapêutica de hemangioma labial. **Revista Instituto Ciência Saúde**. v. 26, n. 4, p. 477- 481, 2008.

PRADO, Bruno et al. Uso de oleato de etanolamina para hemangiomas da cavidade bucal: um estudo de cinco anos. **Revista de Odontologia da Universidade cidade de São Paulo**. v. 23, n. 1, p. 42-45, Jan-Abr 2011.

QUEIROZ, Salomão Israel Monteiro Lourenço et al. Tratamento de hemangioma oral com escleroterapia: relato de caso. **Jornal Vascular Brasileiro**, v. 13, n. 3, p. 249-253, 2014.

REZENDE, Karla Mayra Pinto et al. Hemangioma: descrição de um caso clínico e sua importância no diagnóstico diferencial. **Revista da Associação Paulista de Cirurgios Dentistas**, v. 70, n. 1, p. 19-23, 2016.

SERRA, Adriana Maria da Silva et al. Abordagem terapêutica dos hemangiomas cutâneos na infância. **Anais Brasileiros de Dermatologia**, v. 85, n. 3, p. 307-317, 2010.

SILVA, Maria João et al. Hemangioma infantil e recomendações terapêuticas atuais. **Journal of the Portuguese Society of Dermatology and Venereology**, v. 77, n. 1, p. 39-46, 2019.

STUEPP, Rúbia-Teodoro et al. Effects of sclerosing agents on head and neck hemangiomas: A systematic review. **Journal of Clinical and Experimental Dentistry**, v. 11, n. 11, p. e1033, 2019.

ZEEVI, Itai et al. Sclerotherapy of Vascular Malformations in the Oral Cavity—Minimizing Postoperative Morbidity. **Medicina**, v. 56, n. 5, p. 254, 2020.

ANEXOS

I - Termo de Autorização de Uso de Imagem e Depoimento

Uberaba, 08 de Outubro de 2020.

Depois de conhecer e entender os objetivos e procedimentos metodológicos do relato de caso, bem como estar ciente da necessidade do uso da imagem e/ou depoimentos, especificados no Termo de Consentimento Livre e Esclarecido(TCLE), autorizo, através do presente termo, as acadêmicas Isabela Gomes Spindola Silva e Maria Paula Carneiro Goulart, sob orientação do Professor Paulo Roberto Henrique a realizar as fotos que façam necessárias e/ou colher meu depoimento sem quaisquer ônus financeiro a nenhuma das partes.

Ao mesmo tempo, libero a utilização dessas fotos e/ou depoimentos para fins científicos e de estudos (livros, artigos, slides e transparências), em favor dos acadêmicos acima especificados.

Participante da pesquisa (Responsável)

Isabela Gomes Spindola Silva
(Responsável pelo projeto)

Maria Paula Carneiro Goulart
(Responsável pelo projeto)

II - TERMO DE CONSENTIMENTO LIVRE E ESCLARECIDO – CASO 1

Pesquisador responsável: Paulo Roberto Henrique

Pesquisadores assistentes: Isabela Gomes Spindola Silva e Maria Paula Carneiro Goulart

Telefone de Contato: (38) 9868-1361

Endereço: Av. Nenê Sabino, 1801, bloco C sala 2C09 – Campus Aeroporto: 38055-500-Uberaba/MG, tel: 34-3319-8816; e-mail: cep@uniube.br O atendimento à comunidade acadêmica e comunidade externa, acontece às segundas-feiras das 08h às 12h.

E-mail dos pesquisadores: paulinhorhenrique@gmail.com;
isabelaspindolajp@hotmail.com; mariapaulacarneirogoulart@gmail.com

Cara Sra. Marilene Souza Ferreira,

Está sendo consultada no sentido de autorizar a utilização de dados clínicos, laboratoriais, imagens fotográficas e lâminas histológicas de seu caso clínico que se encontram em sua ficha de prontuário odontológico para finalidades científicas (apresentação em congressos ou publicação do caso em revista científica como) “Relato de caso”. Nosso objetivo será o de discutir as características de sua doença em meio científico, em função das particularidades de apresentação de sua doença, metodologia de diagnóstico e tratamento utilizado que constam em seu prontuário clínico. O referido prontuário encontra-se na UNIVERSIDADE DE UBERABA, nas dependências da Policlínica Getúlio Vargas (Avenida Guilherme Ferreira nº 217, Uberaba, MG).

Os dados obtidos através do prontuário contém a descrição de uma lesão localizada na língua, diagnosticada como HEMANGIOMA. A primeira intervenção realizada, foi a aplicação de Oleato de etanolamina (Ethamolin) no sentido de reduzir o tamanho e provocar o fibrosamento da condição patológica. Foi realizada 01 sessão e o caso foi preservado após 21 dias. A substância aplicada na lesão foi diluída em anestésico sem vasoconstritor na proporção de 50%. A paciente não apresentou dor ou qualquer outra reação após as referidas aplicações, sendo que após esse tratamento obteve-se grande sucesso, com a regressão total do processo patológico.

As fotos realizadas do caso clínico estão armazenadas juntamente com o prontuário. Essas fotos foram usadas para verificar a evolução da lesão frente ao tratamento medicamentoso e também o resultado final após a remoção cirúrgica e também para publicação científica. Os pesquisadores irão tratar a sua identidade com padrões profissionais de sigilo. O relato do caso estará à sua disposição quando finalizado. Seu nome ou o material que indique sua participação não será liberado sem a sua permissão. A Sra. não será identificada em nenhuma publicação. Este termo de consentimento encontra-se impresso em duas vias, sendo que uma cópia será arquivada pelo pesquisador responsável, e a outra será fornecida à Sr (a).

Este estudo contribuirá para aprimorar o diagnóstico e a abordagem terapêutica de pacientes com esta doença, garantindo uma melhor qualidade de vida ao paciente e a sua família. Os riscos deste relato de caso estariam relacionados com a quebra de confidencialidade mediante a divulgação de dados de identificação não autorizada pelo paciente, o qual resultaria em danos psicológicos, morais e/ou

materiais ao paciente ou à terceiros. Porém, todos os cuidados serão tomados para que a identidade do paciente não seja revelada e a autorização para uso de imagens seja obtida expressamente por meio do termo de consentimento livre e esclarecido.

A sua autorização é voluntária. Cumpre-nos lembrar que, em qualquer momento da pesquisa será assegurado a Vossa senhoria, o direito de se recusar a participar ou retirar seu consentimento em qualquer fase da pesquisa de acordo com a CNS 510/2016, sem qualquer penalização ou prejuízo ao tratamento a que está sendo submetido nesta instituição.

Em caso de dúvida de caráter ético, entrar em contato com o Comitê de Ética em Pesquisa da Faculdade de Universidade de Uberaba (Uniube); Endereço: Av. Nenê Sabino, 1801 bairro Universitário, Uberaba – MG; Horário de funcionamento: 8h00 às 17h00 horas de segunda a sexta; Telefone: (34) 3319-8800. Assegurar que a participação na pesquisa é voluntária.

Eu, Marilene Souza Ferreira, fui informado(a) a respeito do objetivo deste estudo, de maneira clara e detalhada e esclareci minhas dúvidas. Sei que a qualquer momento poderei solicitar novas informações. Declaro que autorizo a utilização de dados clínico-laboratoriais de meu caso. Recebi uma cópia deste termo de consentimento livre e esclarecido e me foi dada à oportunidade de ler e esclarecer as minhas dúvidas.

CONSENTIMENTO

Declaro que li e entendi a informação contida acima e que todas as dúvidas foram esclarecidas. Desta forma, eu Sra. Marilene Souza Ferreira concordo em participar deste estudo.

Uberaba, 04 / 10 / 2020

Assinatura do voluntário

Assinatura do pesquisador principal

Assinatura da testemunha

III - Termo de Autorização de Uso de Imagem e Depoimento

Uberaba, 08 de Outubro de 2020.

Depois de conhecer e entender os objetivos e procedimentos metodológicos do relato de caso, bem como estar ciente da necessidade do uso da imagem e/ou depoimentos, especificados no Termo de Consentimento Livre e Esclarecido(TCLE), autorizo, através do presente termo, as acadêmicas Isabela Gomes Spindola Silva e Maria Paula Carneiro Goulart, sob orientação do Professor Paulo Roberto Henrique a realizar as fotos que façam necessárias e/ou colher meu depoimento sem quaisquer ônus financeiro a nenhuma das partes.

Ao mesmo tempo, libero a utilização dessas fotos e/ou depoimentos para fins científicos e de estudos (livros, artigos, slides e transparências), em favor dos acadêmicos acima especificados.

Participante da pesquisa (Responsável)

Isabela Gomes Spindola Silva
(Responsável pelo projeto)

Maria Paula Carneiro Goulart
(Responsável pelo projeto)

IV - Termo De Consentimento Livre E Esclarecido – Caso 2

Pesquisador responsável: Paulo Roberto Henrique

Pesquisadores assistentes: Isabela Gomes Spindola Silva e Maria Paula Carneiro Goulart

Telefone de Contato: (38) 9868-1361

Endereço: Av. Nenê Sabino, 1801, bloco C sala 2C09 – Campus Aeroporto: 38055-500-Uberaba/MG, tel: 34-3319-8816; e-mail: cep@uniube.br O atendimento à comunidade acadêmica e comunidade externa, acontece às segundas-feiras das 08h às 12h.

E-mail dos pesquisadores: paulinhorhenrique@gmail.com;
isabelaspindolajp@hotmail.com; mariapaulacarneirogoulart@gmail.com

Caro Sr. Daniel Neri Júnior,

Está sendo consultado no sentido de autorizar a utilização de dados clínicos, laboratoriais, imagens fotográficas e lâminas histológicas de seu caso clínico que se encontram em sua ficha de prontuário odontológico para finalidades científicas (apresentação em congressos ou publicação do caso em revista científica como) “Relato de caso”. Nosso objetivo será o de discutir as características de sua doença em meio científico, em função das particularidades de apresentação de sua doença, metodologia de diagnóstico e tratamento utilizado que constam em seu prontuário clínico. O referido prontuário encontra-se nas na UNIVERSIDADE DE UBERABA, nas dependências da Policlínica Getúlio Vargas (Avenida Guilherme Ferreira nº 217, Uberaba, MG.

Os dados obtidos através do prontuário contém a descrição de uma lesão nodular no lábio superior próximo a comissura labial do lado direito, diagnosticada como HEMANGIOMA. A primeira intervenção realizada, consistiu na remoção cirúrgica da lesão, devido ao seu pequeno diâmetro e sua indicação para essa conduta. O paciente não apresentou dor ou qualquer outra reação após o procedimento cirúrgico, e após 7 dias observou-se grande sucesso nesse tratamento, com a regressão total do processo patológico.

As fotos realizadas do caso clínico estão armazenadas juntamente com o prontuário. Essas fotos foram usadas para verificar a evolução da lesão frente ao tratamento medicamentoso e também o resultado final após a remoção cirúrgica e também para publicação científica. Os pesquisadores irão tratar a sua identidade com padrões profissionais de sigilo. O relato do caso estará à sua disposição quando finalizado. Seu nome ou o material que indique sua participação não será liberado sem a sua permissão. O Sr. não será identificado em nenhuma publicação. Este termo de consentimento encontra-se impresso em duas vias, sendo que uma cópia será arquivada pelo pesquisador responsável, e a outra será fornecida ao Sr.

Este estudo contribuirá para aprimorar o diagnóstico e a abordagem terapêutica de pacientes com esta doença, garantindo uma melhor qualidade de vida ao paciente e a sua família. Os riscos deste relato de caso estariam relacionados com a quebra de confidencialidade mediante a divulgação de dados de identificação não autorizada pelo paciente, o qual resultaria em danos psicológicos, morais e/ou

materiais ao paciente ou à terceiros. Porém, todos os cuidados serão tomados para que a identidade do paciente não seja revelada e a autorização para uso de imagens seja obtida expressamente por meio do termo de consentimento livre e esclarecido.

A sua autorização é voluntária. Cumpre-nos lembrar que, em qualquer momento da pesquisa será assegurado a Vossa senhoria, o direito de se recusar a participar ou retirar seu consentimento em qualquer fase da pesquisa de acordo com a CNS 510/2016, sem qualquer penalização ou prejuízo ao tratamento a que está sendo submetido nesta instituição.

Em caso de dúvida de caráter ético, entrar em contato com o Comitê de Ética em Pesquisa da Faculdade de Universidade de Uberaba (Uniube); Endereço: Av. Nenê Sabino, 1801 bairro Universitário, Uberaba – MG; Horário de funcionamento: 8h00 às 17h00 horas de segunda a sexta; Telefone: (34) 3319-8800. Assegurar que a participação na pesquisa é voluntária.

Eu, Daniel Neri Júnior, fui informado(a) a respeito do objetivo deste estudo, de maneira clara e detalhada e esclareci minhas dúvidas. Sei que a qualquer momento poderei solicitar novas informações. Declaro que autorizo a utilização de dados clínico-laboratoriais de meu caso. Recebi uma cópia deste termo de consentimento livre e esclarecido e me foi dada à oportunidade de ler e esclarecer as minhas dúvidas.

CONSENTIMENTO

Declaro que li e entendi a informação contida acima e que todas as dúvidas foram esclarecidas. Desta forma, eu Sr. Daniel Neri Júnior concordo em participar deste estudo.

Uberaba, 08 / 10 / 2020

Assinatura do voluntário

Assinatura do pesquisador principal

Assinatura da testemunha