

UNIVERSIDADE DE UBERABA

LUCAS RAMOS FERRARI VENÂNCIO
MATHEUS PASSOS FERREIRA

**VERIFICAÇÃO DA PROPORÇÃO DOS NÚCLEOS METÁLICOS FUNDIDOS E
COMPRIMENTO DO REMANESCENTE DENTÁRIO DE DENTES
UNIRRADICULARES TRATADOS ENDODONTICAMENTE E COM
RESTAURAÇÕES PROTÉTICAS**

UBERABA - MG

2020

LUCAS RAMOS FERRARI VENÂNCIO
MATHEUS PASSOS FERREIRA

**VERIFICAÇÃO DA PROPORÇÃO DOS NÚCLEOS METÁLICOS FUNDIDOS E
COMPRIMENTO DO REMANESCENTE DENTÁRIO DE DENTES
UNIRRADICULARES TRATADOS ENDODONTICAMENTE E COM
RESTAURAÇÕES PROTÉTICAS**

Trabalho de conclusão de curso apresentado
como parte dos requisitos para obtenção do
título de Cirurgião-Dentista do curso de
Odontologia da Universidade de Uberaba.

Orientador: Prof. Dr. Gilberto Antônio Borges

UBERABA – MG

2020

LUCAS RAMOS FERRARI VENÂNCIO

MATHEUS PASSOS FERREIRA

**VERIFICAÇÃO DA PROPORÇÃO DOS NÚCLEOS METÁLICOS FUNDIDOS E
COMPRIMENTO DO REMANESCENTE DENTÁRIO DE DENTES
UNIRRADICULARES TRATADOS ENDODONTICAMENTE E COM
RESTAURAÇÕES PROTÉTICAS**

Trabalho de conclusão de curso apresentado
como parte dos requisitos para obtenção do
título de Cirurgião-Dentista do curso de
Odontologia da Universidade de Uberaba.


Orientador: Prof. Dr. Gilberto Antônio
Borges

Aprovado em: 12/12/2020

BANCA EXAMINADORA



Prof. Dr. Gilberto Antônio Borges
Universidade de Uberaba



Profª. Drª. Ana Paula Oliveira Ayres
Universidade de Uberaba

RESUMO

Uma grande quantidade de elementos dentais tratados endodonticamente recebe núcleos intrarradiculares a fim de promover maior retenção à restauração protética coronária. Atualmente há um grande uso de retentores intrarradiculares de Fibra de Vidro, por suas propriedades mecânicas semelhantes às da dentina e sua vantagem estética, porém o uso de retentores metálicos fundidos não caiu em desuso, haja vista sua casuística e seu sucesso a longo prazo já comprovado, e são indicados em situações de grande perda de estrutura coronária dental e em áreas de grandes forças mastigatórias. Para obtermos sucesso em restaurações dessa natureza é necessário que sigamos alguns procedimentos para desobturar, moldar e cimentar o núcleo metálico fundido, bem como preservar estrutura coronal remanescente sempre que possível, isso tudo por meio de parâmetros já estabelecidos pela literatura. Com o intuito de verificar a correta normatização dos trabalhos protéticos realizados pela Policlínica Odontológica Getúlio Vargas da Universidade de Uberaba, foi realizado um levantamento de 100 casos de dentes de pacientes que receberam restaurações protéticas indiretas com retentores metálicos fundidos em dentes unirradiculares tratados endodonticamente. Nas anotações dos procedimentos clínicos, bem como nas radiografias foram analisadas as dimensões do preparo do conduto radicular e do remanescente, bem como a dimensão do núcleo intrarradicular metálico fundido e o vedamento apical com material obturador. A falha mais comumente encontrada foi erro na proporção do comprimento do pino intrarradicular, mostrando falha dos alunos em aplicar no estágio clínico o que lhes foi ensinado na etapa pré-clínica.

Palavras-chave: Técnica para Retentor Intrarradicular, Endodontia, Falha de Restauração Dentária.

ABSTRACT

A great quantity of endodontically treated teeth receive intrarradicular posts in order to provide greater retention to the coronary prosthetic restoration. Today most of intrarradicular retainers are made of Fiber Glass, due to its mechanical properties similar to that of dentin, as well as its aesthetic advantage, however the use of cast-metal retainers has not fallen out of favor due to its series and long-term success already proved, and are indicated in situations of great loss of dental coronary structure and in areas of great masticatory forces. To succeed in such restorations, it is imperative that we follow certain procedures to remove the filling material, to shape the canal and to cement the cast-metal post, as well as preserve remaining coronal structure whenever possible, all this through parameters already established by literature. In order to verify the correct standardization of the prosthetic works performed by Policlinic of Odontology of University of Uberaba, we surveyed 100 cases of teeth and radiographs in patients that received indirect prosthetics restorations with cast-metal posts in endodontically treated teeth with single root. We analyzed the dimensions of the preparation of the root canal and the remnant, as well as the dimension of the post-metal cast and apical sealing with filling material. The most commonly found fault was an error in the proportion of the length of the cast-metal post, showing the students' failure to apply in the clinical stage what they were taught in the pre-clinical stage.

Keywords: *Post and Core Technique, Endodontics, Dental Restoration Failure.*

LISTA DE FIGURAS

Figura 1 – Negatoscópio Ultra Slim Led Endodôntico Biotron	13
Figura 2 – Paquímetro de plástico Rayco	14
Figura 3 – Medição do comprimento do remanescente dentário	14
Figura 4 – Medição apenas do comprimento do núcleo intrarradicular	14
Figura 5 – Proporção do comprimento do núcleo intrarradicular	15
Figura 6 – Proporção do diâmetro do núcleo intrarradicular	15
Figura 7 – Selamento apical ideal em radiografia periapical	16

SUMÁRIO

1.	INTRODUÇÃO	18
2.	OBJETIVO	11
3.	JUTIFICATIVA	12
4.	METODOLOGIA	13
5.	RESULTADOS	17
6.	DISCUSSÃO	19
7.	CONCLUSÃO	21
	REFERÊNCIAS BIBLIOGRAFICAS	22

1. INTRODUÇÃO

Dentes tratados endodonticamente geralmente apresentam destruição coronária significativa devido ao processo de lesão cáriosa e também apresentam enfraquecimento estrutural devido ao tratamento endodôntico realizado (PEGORARO, 2013). Em casos assim, núcleos intrarradiculares, também chamados de pinos intrarradiculares ou retentores intrarradiculares, são indicados para promover retenção ao núcleo de preenchimento e por consequência, à coroa protética (PEGORARO, 2013). Existem vários tipos de núcleos intrarradiculares, e alguns fatores cruciais são usados para apontar o pino ideal para cada caso clínico, como quantidade de estrutura coronal remanescente, comprimento do suporte ósseo da raiz, tamanho da raiz em si, regiões de elevada carga mastigatória e fatores estéticos (PEGORARO, 2013; VITAL *et al*, 2015).

Os núcleos intrarradiculares podem ser metálicos fundidos, confeccionados com auxílio da moldagem do canal radicular após remoção do material obturador na proporção correta, e também podem ser pré-fabricados, destacando-se o uso do pino de fibra de vidro (PEGORARO, 2013). Esse pino é muito utilizado pela sua estética satisfatória, além do módulo de elasticidade ser muito semelhante ao da dentina, diminuindo a tensão na linha de cimentação entre pino/cimento/dentina quando há cargas mastigatórias e, conseqüentemente, reduzindo as chances de fratura dental (MORO, 2005). Apesar de falhas nesses núcleos serem relatadas, sobretudo no que diz respeito a descolamentos por falha no processo de cimentação, os pinos de fibra de vidro são indicados quando o remanescente coronário é superior a 2 mm em altura em toda cervical do remanescente coronário propiciando efeito férula, e em regiões onde há exigência estética (SARKIS-ONOFRE *et al*, 2020; PEGORARO, 2013).

Os núcleos metálicos fundidos, ao contrário do que se imagina, são amplamente usados pela sua casuística e pela sua efetividade e longevidade terem sido comprovados ao longo da história, a despeito de exigir mais sessões clínicas quando comparado ao sistema de Fibra de Vidro (MAZZARO, 2006). São constituídos pelo núcleo intrarradicular e pelo núcleo de preenchimento coronário, e são indicados para elementos dentais em regiões de grande carga oclusal ou em dentes em que não se consegue preservar um remanescente de pelo menos 2 mm de altura coronária em toda a extensão cervical, impedindo o efeito férula (LIMA, 2010). O inoportuno dos pinos metálicos fundidos é seu alto módulo de elasticidade, com propriedades mecânicas que diferem com as da dentina, podendo levar a fraturas

intrínsecas dessas raízes sob cargas mastigatórias. (PEGORARO, 2013; SARKIS-ONOFRE *et al*, 2014; LIMA, 2010)

O preparo adequado do conduto radicular para a colocação do núcleo metálico fundido é essencial e reflete diretamente na longevidade da restauração e na resistência estrutural do dente (SARKIS-ONOFRE *et al*, 2020). Alguns fatores como o diâmetro e comprimento do conduto, inclinação das paredes do interior da raiz e o tipo de superfície do pino devem ser criteriosamente avaliados, e são analisados por radiografias periapicais (SARKIS-ONOFRE *et al*, 2014). A indevida preparação do conduto para receber um pino intrarradicular, em casos de que não se segue os parâmetros assertivos dos fatores acima, pode levar a falhas como perda de retenção e fratura radicular (PEGORARO, 2013; LIMA, 2010).

O diâmetro do retentor intrarradicular deve ter idealmente o máximo de um terço do diâmetro total da raiz, e uma vez que a raiz de dentes unirradiculares convergem para o ápice, o núcleo também deverá respeitar essa convergência, seguindo sempre o um terço preconizado, sendo que em sua região terminal apical o núcleo intrarradicular deve ter pelo menos 1 mm de diâmetro para evitar fraturas (MORO, 2005; PEGORARO, 2013). Um núcleo com diâmetro exagerado é resultado de um preparo muito extenso das paredes dentinárias o que pode enfraquecer a estrutura dental, da mesma forma que um pino muito fino pode não suportar esforços mastigatórios ocasionando possíveis fraturas (FIGUEIREDO, 2013). Para o comprimento do retentor é indicado dois terços do comprimento total do remanescente dentário, ou pelo menos metade do suporte ósseo da raiz, sobretudo em dentes que sofreram perda óssea. Sempre que possível deve permanecer pelo menos 4 mm de material obturador no terço apical do conduto após o seu preparo para que o periápice continue com vedamento e não ocorra infecção por microrganismos (PEGORARO, 2013; STOCKTON, 1999).

As paredes internas devem ser ligeiramente inclinadas e pouco divergentes no sentido oclusal. Paredes muito inclinadas e divergentes, com o pino em posição, favorecem efeito de cunha o que, conseqüentemente, propicia fraturas (MAZZARO, 2006). A superfície do núcleo intrarradicular deve ser rugosa e não lisa, sempre que possível, a rugosidade auxilia na adesão do pino na interface pino/cimento/dentina, pois aumenta a área de contato superficial com o cimento, agindo como micro retenção mecânica (FIGUEIREDO, 2013). No pino metálico fundido isso é alcançado através de jateamento com Óxido de Alumino, após a fundição do metal, em toda a superfície que entrará em contato com a dentina radicular (LIMA, 2010).

Em dentes que não seja possível a desobstrução de todo o comprimento que seria considerado ideal, de acordo com a regra dos dois terços do remanescente dentário, por consequência de uma raiz curta, o selamento apical sempre prevalece, devendo ser respeitado

os 4 mm de material obturador apical, e o pino haver o comprimento preconizado apenas se o selamento mínimo apical não for invadido, sem que o pino seja menor do que a coroa em comprimento (MAZZARO, 2006; PEGORARO, 2013).

Em vista disso, e levando em consideração que todos os alunos do curso de Odontologia da Universidade de Uberaba são qualificados a preparar condutos radiculares para moldar e posteriormente cimentar núcleos metálico-fundidos seguindo todos esses parâmetros no Componente Curricular Fundamentos de Odontologia Restauradora III, o intuito desse trabalho foi avaliar as dimensões do preparo intrarradicular para Núcleos Metálicos Fundidos e do remanescente dentário em dentes unirradiculares com tratamento endodôntico e com restaurações protéticas. Os casos foram selecionados em um período de dez anos, em cem casos de dentes tratados na Policlínica de Odontologia da Universidade de Uberaba, a fim ter conhecimento se os parâmetros mostrados em aulas teóricas e em aulas no laboratório pré-clínico estão sendo adotados com os pacientes na prática clínica.

2. OBJETIVO

Verificar a proporção dos núcleos metálicos fundidos e comprimento do remanescente dentário de dentes unirradiculares tratados endodonticamente e com restaurações protéticas, e se a prática clínica realizada na policlínica Getúlio Vargas do curso de graduação em Odontologia da Universidade de Uberaba tem seguido os parâmetros ensinados nas atividades pré-clínicas.

3. JUTIFICATIVA

Esse trabalho se justifica pela importância da restauração de dentes tratados endodonticamente com perdas significativas de estrutura coronária. Não obstante ao uso de pinos de fibras de vidro e o avanço significativo da odontologia estética, núcleos metálicos fundidos ainda são extensivamente utilizados, especialmente em populações de baixa renda e serviços públicos de atendimento odontológico.

4. METODOLOGIA

Para a realização do trabalho inicialmente textos de livros de referências básicas sobre o assunto foram lidos e devidamente estudados para aprimorar os conhecimentos. Ademais artigos científicos a respeito do tema foram pesquisados nas bases de dados mais relevantes cientificamente como o Pubmed, Google acadêmico e Scielo. Após a leitura dos artigos e embasamento científico e composição do projeto, 100 casos de dentes tratados foram coletados, juntamente com exames radiográficos do acervo da policlínica Getúlio Vargas foram consultadas e analisadas para verificar as dimensões de núcleos metálicos fundidos realizados nos últimos dez anos por alunos dos últimos períodos do curso de odontologia da Universidade de Uberaba. Os dados foram coletados e plotados, seguidos de análise estatística pertinente a fim de verificar qualitativamente os tratamentos realizados.

A fim de coletarmos dados pertinentes para a pesquisa, foram selecionados casos clínicos de pacientes em que seus prontuários portavam radiografia periapical de boa qualidade e sem grandes distorções, levando em consideração a distorção padrão de qualquer exame radiográfico. Após selecionados os casos, com o auxílio de um Negatoscópio Ultra Slim Led Endodôntico Biotron – Santa Rita do Sapucaí, MG, Brasil (Figura 1) e Paquímetro de Plástico 150 mm Rayco – São Gonçalo, RJ, Brasil (Figura 2), foi realizada a medição do remanescente dental dos elementos, desde o ápice radicular até o término do preparo coronário. Em seguida e nessas mesmas condições, procedemos para a avaliação do comprimento do núcleo intrarradicular (Figuras 3 e 4), julgando também a proporção diametral do mesmo e a medida do selamento apical. Todas as medidas obtidas foram registradas, juntamente com o nome dos pacientes e números dos prontuário.



Figura 1: Negatoscópio Ultra Slim Led Endodôntico Biotron.
Disponível em: <https://a-static.mlcdn.com.br/1500x1500/negatoscopio-endodontico-ultra-slim-led-preto->

biotron/odontoequipamentos/7721093818/2ed4115d8e8ab7d03af8440bba64d85d.jpg Acesso em: 05 de Nov de 2020



Figura 2: Paquímetro de plástico Rayco.

Disponível em: https://http2.mlstatic.com/D_NQ_NP_628233-MLB31800358125_082019-O.webp Acesso em: 05 de Nov de 2020

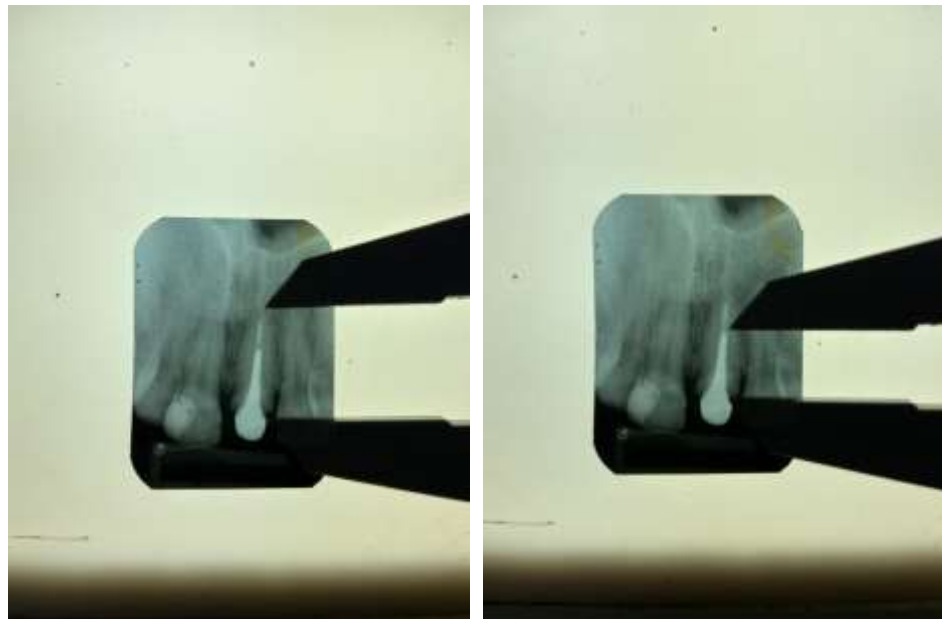


Figura 3 (esquerda): Medição do comprimento do remanescente dentário. **Figura 4 (direita):** Medição apenas do comprimento do núcleo intrarradicular.

Fonte: Arquivo pessoal, 2020.

Para avaliarmos as proporções encontradas usamos como protocolo a regra dos dois terços do remanescente dentário que o núcleo intrarradicular deve apresentar (Figura 5 e 6), já que nenhum dos dentes analisados apresentavam raiz curta. O comprimento do remanescente foi obtido e, em seguida, um cálculo de qual deveria ser a medida do pino intrarradicular foi feito, e o resultado desse cálculo foi comparado à medida encontrada, juntamente com o

aspecto radiográfico do dente em questão, estando o elemento dental e o pino com proporções adequadas (Figura 5).

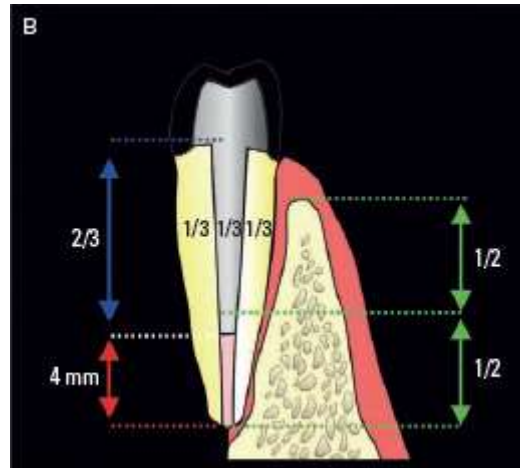


Figura 5: Proporção do comprimento do núcleo intrarradicular. PEGORARO, 2013.

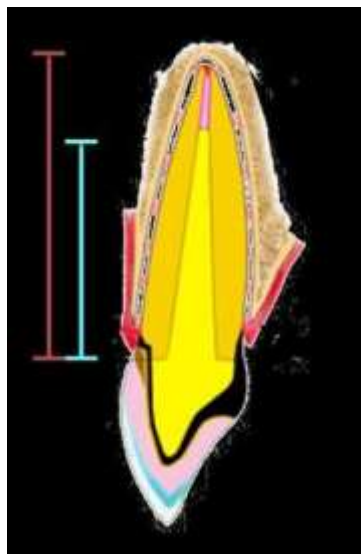


Figura 6: Proporção do diâmetro do núcleo intrarradicular. SANDER, 2009.

Os dentes em que o pino intrarradicular possuía medida igual ao resultado obtido por meio do cálculo, desde que apresentassem pelo menos 4 mm de selamento apical, foram considerados ideais. Também foram considerados ideais dentes nos quais os núcleos intrarradiculares apresentavam comprimento menor daquele necessário, mas pelo fato do tamanho da raiz do elemento não permitir comprimento maior, a fim de preservar os 4 mm i de selamento apical.

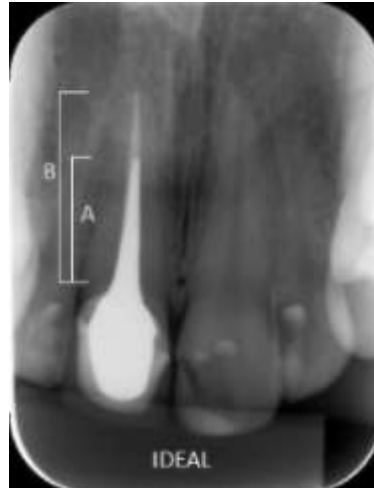

Figura 7 – Selamento apical ideal em radiografia periapical.
MENDONÇA *et al*, 2013.

Foram considerados núcleos intrarradiculares não ideais os seguintes grupos: 1) pinos que eram maiores do que necessário, pinos longos. 2) pinos curtos, não apresentando o comprimento necessário. 3) Diâmetro maior do que necessário. 4) Diâmetro menor do que necessário.

5. RESULTADOS

Os resultados dessa pesquisa mostraram que de um total de 100 elementos dentais analisados, apenas 39 (39%) apresentavam as proporções do núcleo intrarradicular e o selamento apical corretas e 61 (61%) dos elementos apresentavam alguma discrepância da proporção preconizada. Dentre os pinos considerados não ideais, 30 (49,18%) eram dentes com núcleos intrarradiculares curtos; 17 (27,86%) eram dentes com pinos exagerados em comprimento, pinos longos; 2 (3,27%) eram dentes com diâmetro excessivo e 1 (1,63%) era um dente com diâmetro pequeno.

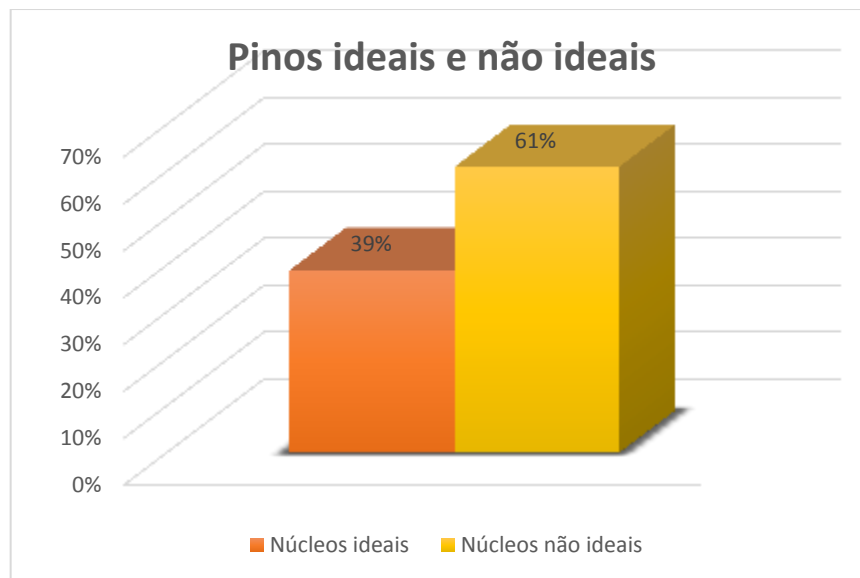

Gráfico 1: Diferença de porcentagem de dentes com retentores com proporção ideal e não ideal.

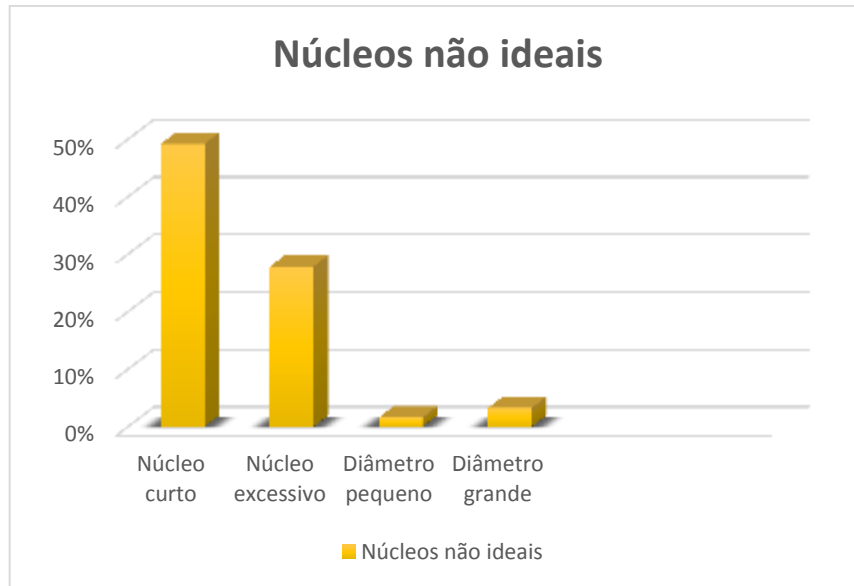

Gráfico 2: Núcleos intrarradiculares mostrando proporção não ideal.

6. DISCUSSÃO

Os núcleos intrarradiculares precisam ter uma proporção correta, e fatores como comprimento, selamento apical, inclinação das paredes dentinárias e diâmetro são decisivos no sucesso ou fracasso do pino a longo prazo. Um núcleo curto pode não cumprir com sua principal função, de aumento a retenção, sobretudo em dentes em que a desobstrução poderia ter sido mais profunda, com selamento apical exacerbado. (SARKIS-ONOFRE *et al*, 2014). De antemão, pinos muito longos quase sempre não respeitam o selamento apical permitindo contaminação periapical. O diâmetro é fator essencial também, diâmetro excessivo é consequência de desgaste em excesso de estrutura dentinária circundante, e diâmetro aquém do esperado gera fragilidade do retentor. (PEGORARO, 2013)

O prognóstico após a instalação de pinos intrarradiculares é diretamente ligado aos fatores acima, de forma que o preparo inadequado do conduto, não preservando a dentina necessária para manter o elemento dental estruturalmente estável pode propiciar a falhas que variam desde fraturas radiculares até falhas catastróficas, como a perda do dente (PINZETTA, 2006). De acordo com Stockton (1999), a retenção e a resistência a fraturas são os dois principais fatores que devem ser alcançados em restaurações desse tipo, e por isso, de acordo com o autor, a proporção do pino pode não seguir exatamente o que a literatura diz, no intuito de preservar o máximo de dentina evitando fraturas e aumentando a resistência, sem interferir grandemente na retenção da restauração.

Dos 100 dentes analisados apenas 39 apresentavam boa proporção desses quatro fatores, sendo que dos 61 dentes que não apresentavam boa proporção, a não conformidade mais comum foram pinos curtos, seguida de pino exagerados, diâmetro aumentado e diâmetro pequeno.

Vale lembrar também que o diâmetro do pino é importante para que o mesmo tenha resistência mecânica, uma vez que transmite forças mastigatórias para a dentina, porém, em situações nas quais o diâmetro é exagerado há, na maioria das vezes, perda de estrutura dental desnecessária, podendo interferir na integridade estrutural do remanescente dental (MORO, 2005; VITAL, 2015). Em dentes com raízes estreitas ou em canais atrésicos, situações nas quais nem sempre é possível conseguir o diâmetro ideal para o núcleo intrarradicular, a integridade do elemento dental é soberana ao diâmetro do pino, de modo que nessas situações é preferível um pino com diâmetro inferior ao que a literatura mostra como ideal, porém haverá preservação de dentina, mantendo a resistência do remanescente à forças mastigatórias

diminuindo a possibilidade de fraturas, pinos em tais situações podem ser considerados, portanto, como ideais. (FIGUEIREDO, 2013).

A literatura é controversa em relação às exatas proporções de restaurações com núcleos intrarradiculares metálicos fundidos, conflito esse que diverge também no tamanho correto do selamento apical, mas existe concordância no que diz respeito à conservação máxima de estrutura dental, preservando resistência estrutural do remanescente, bem como a retenção do pino dentro do conduto radicular, por meio do cimento selecionado para a cimentação (MAZZARO, 2006; FIGUEIREDO, 2013). Elementos dentais com condições que permitem a ideal desobstrução do conduto, bem como a permanência de um selamento apical de tamanho correto são, de antemão, considerados tratamentos bem sucedidos e com prognóstico favorável, da mesma forma que dentes que não necessariamente respeitem a proporção correta, por empecilhos estruturais ou de grandeza, podem ser considerados satisfatórios, uma vez que equilibrem o máximo possível retenção e resistência (MORO, 2005).

7. CONCLUSÃO

O uso dos retentores intrarradiculares é amplamente difundido em todo o mundo, porém a técnica para sua confecção e cimentação exige muito conhecimento técnico e teórico. Os resultados mostraram falha essencialmente no comprimento do núcleo intrarradicular, podendo ser a principal causa dos insucessos a longo prazo desses dispositivos, tanto a casos de falta de retenção como também contaminação periapical por conta da invasão do selamento apical. Isso mostra que muitos alunos tem dificuldades na aplicação das técnicas apresentadas nas atividades pré-clínica, devendo ser realizados mais estudos para entender em qual momento essa falha acontece.

8. REFERÊNCIAS BIBLIOGRÁFICAS

AHMED, SN; et al. **Survey of dentists to determine contemporary use of endodontic posts.** J Prosth Dent. 2016;117(15):642-5.

BARCELLOS, RR; et al. **Fracture resistance of endodontically treated teeth restored with intra-radicular post: 28 the effects of post system and dentine thickness.** J Biomechanics. 2013;46:2572-7.

BISPO, LB. **Reconstrução de dentes tratados endodonticamente: retentores intraradiculares.** RGO 2008;56(1):81-4.

FIGUEIREDO, Fabrício Eneas Diniz, et al. **Do metal post–retained restorations result in more root fractures than fiber post–retained restorations?** A systematic review and meta-analysis. J Endod. 2015;41(3):309-16.

LIMA, F. C. **Prótese Dentária, fundamentos e técnicas: reabilitação oral para todos.** Florianópolis, Santa Catarina. Editora Ponto, 368p. 2010

MAZZARO, J. V. Q; et al. **Fatores determinantes na seleção de pinos intra-radiculares.** Rev. odontol. UNESP, vol.35, n4, p.223-231, 2006

MENDONÇA, C. G; et al. **Radiographic analysis of 1000 casts posts in Sergipe state, Brazil.** Rev Odontol UNESP. 2017 Sept-Oct; 46(5): 255-260.

MORO, Marcos; et al. **Núcleos Metálicos Fundidos X Pinos Pré-Fabricados.** PCL – Revista Ibero-americana de Prótese Clínica e Laboratorial, 2005; 7(36):167-72.

MUTTLIB, Nor Aidaniza Abdul; et al. **Intracanal Adaptation of a Fiber Reinforced Post System as Compared to a Cast Post-and-Core.** Acta Stomatol Croat. 2020 Sep;54(3):263-272.

PEREIRA, JR, et al. **The effect of post material on the characteristic strength of fatigued endodontically treated teeth.** J Prosthet Dent. 2014;112:1225-30.

PEGORARO, Luiz Fernando. **Prótese Fixa:** Bases para o planejamento em reabilitação oral. 2ª ed. São Paulo, SP: Artes Médicas, 2013

PINZETTA, Alberto Luiz; INOUE, Ricardo Tetsuo; FELTRIN, Pedro Paulo. **Avaliação radiográfica da proporção comprimento de pinos intra-radiculares em relação ao comprimento radicular em dentes suporte de próteses parciais fixas unitárias e compostas.** RGO, Porto Alegre, v. 54, n.4, p. 302-307, out./dez. 2006.

SANDER, Renata Fontanella. **Aspectos protéticos na confecção de retentores intrarradiculares.** Universidade Federal de Santa Catarina, Florianópolis – SC, Brasil, 2009.

SARKIS-ONOFRE, R., *et al.* **Cast metal vs. glass fiber post:** a randomized controlled trial with up to 3 years of follow up. Journal of Dentistry 42 (2014), 582-587. Disponível em: <https://www.sciencedirect.com/journal/journal-of-dentistry>

SARKIS-ONOFRE, R., *et al.* **Randomized controlled trial comparing glass fiber posts and cast metal posts,** Journal of Dentistry (2020). Disponível em: <https://www.ncbi.nlm.nih.gov/pubmed/32302640>

STOCKTON, Lawrence W. **Factors affecting retention of posts systems: a literature review.** The Journal of Prosthetic Dentistry, Vol. 81, number 4. April 1999.

VITAL, *et al.* **Evaluation of pattern dimensions of cast-metal posts in uniradicular teeth.** Goiânia, Revista Odontológica UNESP, 2015 mar. - abr., 44(2): 99-102