

UNIVERSIDADE DE UBERABA

BRUNA GUIMARÃES FARIA  
PATRÍCIA BRANDÃO GUIMARÃES

**TRAUMA EM DENTE DECÍDUO – LUXAÇÃO EXTRUSIVA:  
RELATO DE CASO**

UBERABA

2017

UNIVERSIDADE DE UBERABA

BRUNA GUIMARÃES FARIA  
PATRÍCIA BRANDÃO GUIMARÃES

**TRAUMA EM DENTE DECÍDUO – LUXAÇÃO EXTRUSIVA:  
RELATO DE CASO**

Trabalho de conclusão de curso apresentado ao curso de Odontologia da Universidade de Uberaba como parte das exigências à conclusão do componente curricular Trabalho de Conclusão de Curso II.

Orientadora: Prof.<sup>a</sup> Dr.<sup>a</sup> Maria Angélica Hueb de Menezes Oliveira.

UBERABA

2017

F225t Faria, Bruna Guimarães.  
Trauma em dente decíduo – luxação extrusiva: relato de caso /  
Bruna Guimarães Faria, Patrícia Brandão Guimarães. – Uberaba,  
2017.  
19 f. il. color.

Trabalho de Conclusão de Curso -- Universidade de Uberaba.  
Curso de Odontologia. Área de Odontopediatria, 2017.  
Orientadora: Profa. Dra. Maria Angélica Hueb de Menezes  
Oliveira.

1. Odontologia. 2. Traumatismos dentários. 3. Dentes decíduos. 4.  
Crianças. I. Guimarães, Patrícia Brandão. II. Oliveira, Maria  
Angélica Hueb de Menezes. III. Universidade de Uberaba. Curso  
de Odontologia. Área de Odontopediatria. IV. Título.

CDD 617.6

Ficha elaborada pela bibliotecária Tatiane da Silva Viana CRB6-3171

**BRUNA GUIMARAES FARIA**  
**PATRICIA BRANDAO GUIMARAES**


**TRAUMA EM DENTE DECÍDUO - LUXACAO EXTRUSIVA:**  
**RELATO DE CASO**

Trabalho de conclusão de curso apresentado como parte dos requisitos para obtenção do título de cirurgião dentista no curso de odontologia da Universidade de Uberaba.


Área de concentração: Odontopediatria

Aprovado em: 16/12/2017

Banca Examinadora



Prof. Maria Angélica Hueb de Menezes Oliveira-Orientadora  
Universidade de Uberaba



Prof. Glaucia Helena Fortes  
Universidade de Uberaba

## RESUMO

A infância e a adolescência são reconhecidas como a fase de alto risco de lesões dentárias traumáticas. Os dentes decíduos são considerados igualmente necessários como os dentes permanentes e o trauma dental é um importante problema que afeta esses elementos, podendo haver diversas consequências que exercem um impacto negativo na qualidade de vida das crianças e também de seus pais. Os fatores predisponentes para que ocorra lesões dentárias traumáticas, incluem aspectos orais, determinados ambientais e comportamento humano. O atendimento a crianças com traumatismo em dentes primários é diferente daquele utilizado na dentição permanente, isso se deve ao fato que lesões traumáticas em dentes primários têm o potencial de danificar os dentes permanentes correspondentes devido a relação próxima entre o ápice dos dentes decíduos e os germes de seus sucessores. O tempo decorrido entre o acidente e a conduta do cirurgião dentista é um fator importante a considerar, visto que, quanto mais rápido o atendimento de urgência for realizado, melhor o prognóstico do tratamento.

**Palavras-chave:** Trauma Dental; Dente decíduo; Criança

## **ABSTRACT**

Childhood and adolescence are recognized as the high risk stage of traumatic dental injuries. Primary teeth are also considered necessary as permanent teeth and dental trauma is an important problem that affects these elements, and there may be several consequences that have a negative impact on the quality of life of children and their parents. The predisposing factors for traumatic dental injuries include oral, environmental and human behavior. The care of children with trauma to primary teeth is different from that used in permanent dentition, this is due to the fact that traumatic lesions on primary teeth have the potential to damage the corresponding permanent teeth due to the close relationship between the apex of the primary teeth and the germs of his successors. The time elapsed between the accident and the conduct of the dental surgeon is an important factor to consider, since the faster the emergency care is performed, the better the prognosis of the treatment.

**Key-words:** Dental Trauma; Tooth decay; Child

## SUMÁRIO

|  |    |
|--|----|
| <b>1 INTRODUÇÃO</b> .....  | 6  |
| <b>2 OBJETIVOS</b> .....   | 8  |
| <b>3 CASUÍSTICA E MÉTODOS</b> .....  | 9  |
| <b>4 DISCUSSÃO</b> .....   | 12 |
| <b>5 CONCLUSÃO</b> .....   | 14 |
| <b>REFERÊNCIAS</b> .....   | 15 |
| <b>ANEXOS</b> .....  | 16 |
| <b>ANEXO 1 – Termo de Autorização do Uso de Imagem e Depoimentos</b> ..... | 16 |
| <b>ANEXO 2 – Termo de Consentimento Livre e Esclarecido</b> .....          | 17 |

## 1 INTRODUÇÃO

Os seres humanos apresentam dois tipos de dentições: decídua, também conhecida como primária ou de leite, e permanente. Diferente do que muitas pessoas pensam, os dentes primários exercem um papel tão importante quanto os permanentes na cavidade oral. Dentre suas funções é possível citar fonética, mastigação, estética e manter o espaço para o dente sucessor (BANSAL et al., 2017).

É muito comum a perda do dente decíduo antes do momento certo, definida como perda precoce. Isso pode acontecer por meio de cárie, trauma, distúrbios e deficiências. Essa esfoliação não natural pode trazer várias consequências para o dente permanente e para a criança (BANSAL et al., 2017).

Lesões traumáticas são muito frequentes em dentição decídua e os incisivos centrais superiores, na maioria dos casos, são os mais afetados. Complicações como mudança de cor e necrose pulpar no dente de leite, ou até mesmo dilaceração coronária do permanente, são consequências graves observadas após o trauma (FILHO et al., 2008).

As características comportamentais de uma criança estão relacionadas com o risco de ocorrência de traumas. Estudos avaliam que algumas crianças são mais susceptíveis a sofrer um trauma dentário que outras (GOETTEMS et al., 2016).

É possível que o paciente sofra um segundo trauma sem ao menos se lembrar que havia ocorrido algum antes, sendo observado apenas por imagens radiográficas. O trauma, quando repetido, pode trazer uma série de dificuldades para reparação e cicatrização do dente e dos tecidos envolvidos, tornando o prognóstico menos favorável (WANDERLEY et al., 2014).

O atendimento de urgência após o trauma dental na área pediátrica é de extrema importância. Deve-se ressaltar que a criança chega assustada e muitas vezes pode ser o primeiro contato com um cirurgião dentista. Isso torna o procedimento mais complexo, visto que, não há possibilidade de realizar um condicionamento psicológico da criança como seria feito em uma consulta rotineira (WANDERLEY et al., 2014).

O tratamento proposto pode variar de acordo com o tempo em que o acidente ocorreu, o tipo de trauma, se já existe algum trauma prévio. Os testes de vitalidade não são aconselhados por causarem mais dor a criança e pelo fato de que a polpa do dente traumatizado pode não responder corretamente (WANDERLEY et al., 2014).

O trauma pode ser dividido em nove tipos de fraturas e seis tipos de luxação ou a ocorrência de ambos, que pode acontecer com frequência (BARDELLINI et al., 2017), sendo



a Avulsão Traumática e a Luxação Intrusiva as principais causas de danos em dentes permanentes com ocorrência comum (QUARANTA et al., 2016).

Existem dois principais fatores de como o trauma na dentição decídua pode danificar os permanentes: a primeira acontece um impacto no ápice da raiz do dente decíduo gerando uma lesão direta no germe do permanente; a segunda acontece uma lesão indireta provocada pela necrose da polpa do dente decíduo e seguindo de infecção periapical (BARDELLINI et al., 2017).

Pode-se dizer que no futuro, a magnitude do trauma dental, venha ser bem maior que caries dentárias e doença periodontais em populações jovens (QUARANTA et al., 2016).

Outro estudo de odontologia sobre trauma na primeira dentição ganhou devida atenção, por sua alta prevalência visto em estudos epidemiológicos, entre 9% a 62%, e a sua capacidade de criar danos em dentes primários traumatizadas, que pode variar de uma mudança de cor para perda prematura do dente (COSTA et al., 2016).

Quanto mais grave a lesão diagnosticada, mais grave será suas consequências decorrentes da mesma, incluindo assim prejuízo na formação e no desenvolvimento dos permanentes e tratamentos mais demorados e complexos (COSTA et al., 2016).

Um estudo preliminar revelou que 24,8% de dentes traumatizados desenvolveram necrose da polpa e 35,9%, obliteração da polpa (COSTA et al., 2016).

O trauma dentário é associado a situações constrangedoras para as crianças, visto que gera um sentimento de vergonha e inferioridade ao sorrir. Isso pode levar a uma dificuldade de se relacionar criando problemas emocionais e psicológicos (QUARANTA et al., 2016).

Cuidados imediatos após a lesão, conhecimento das sequelas pós-lesão permitem estabelecer a melhor maneira de tratar e prevenir possíveis complicações. Conhecer a gravidade das lesões traumáticas é importante para o prognóstico dentário. Dependendo do grau de complexidade, o acompanhamento clínico e por meio de imagens radiográficas, até a esfoliação do decíduo e erupção do permanente, são imprescindíveis no sucesso do tratamento. Dessa forma, qualquer tipo de influência negativa no dente sucessor pode ter um diagnóstico precoce tendo uma terapia de melhores resultados (MELLO-MOURA et al., 2009).

A idade da criança é outro fator preocupante. Dependendo do momento em que a lesão ocorre pode interferir nos níveis de odontogênese e apresentar anomalias de desenvolvimento no sucessor permanente (BARDELLINI et al., 2017).

Desse modo, deve-se ter conhecimentos das possíveis consequências de diferentes tipos de lesões para prevenir possíveis anormalidades. Ter conhecimento sobre os riscos de

evoluir para complicações pode auxiliar os clínicos determinarem o prognóstico da traumatização de dentes primários (COSTA et al., 2016).

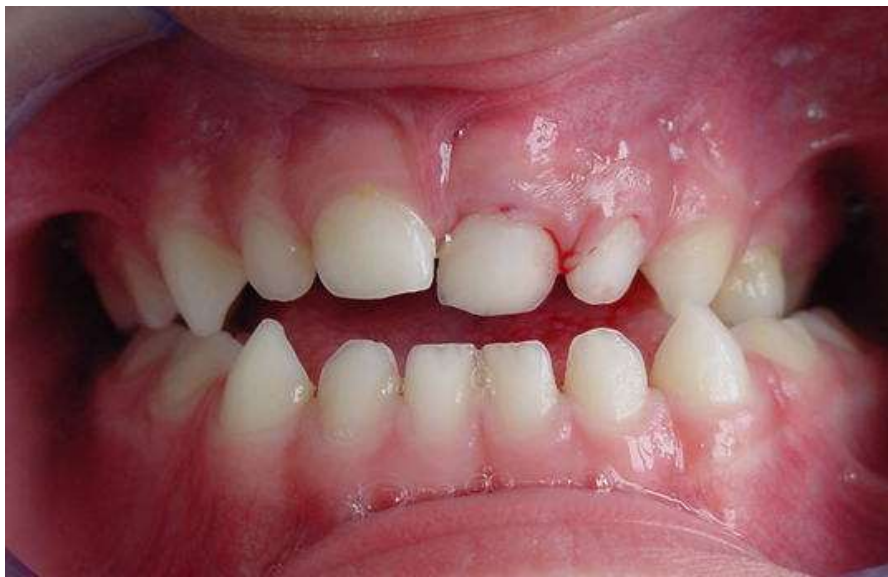## **2 OBJETIVO**

O projeto tem por objetivo relatar o caso clínico de traumatismo dentário do tipo luxação extrusiva, em uma criança de 4 anos, tratada com contenção semirrígida no elemento 61.

### 3 CASUÍSTICA E MÉTODOS

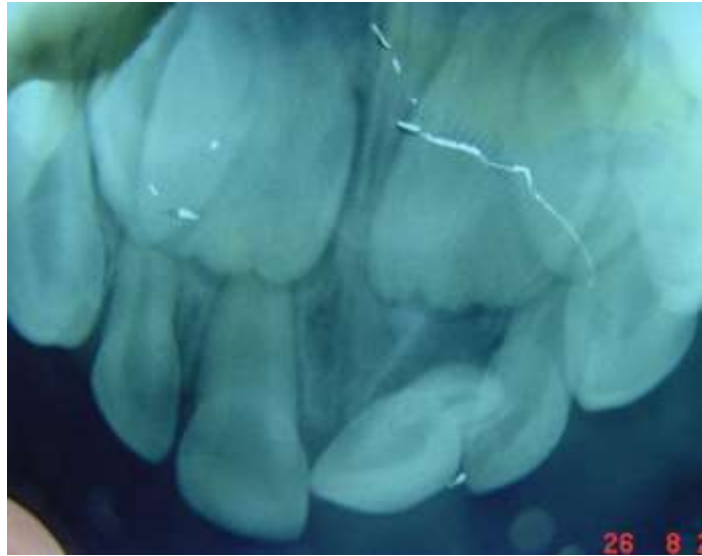Paciente B. I. S., sexo masculino, 4 anos e dois meses de idade, procurou tratamento odontológico acompanhado de sua responsável, M. J. F. S. A mesma relatou que a criança caiu enquanto brincava de bola com os amigos.

O exame clínico mostrou que o paciente apresenta somente dentição decídua, com uma lesão no elemento 61. Observou-se um deslocamento parcial do dente em relação ao alvéolo, presença de sangramento e mobilidade.



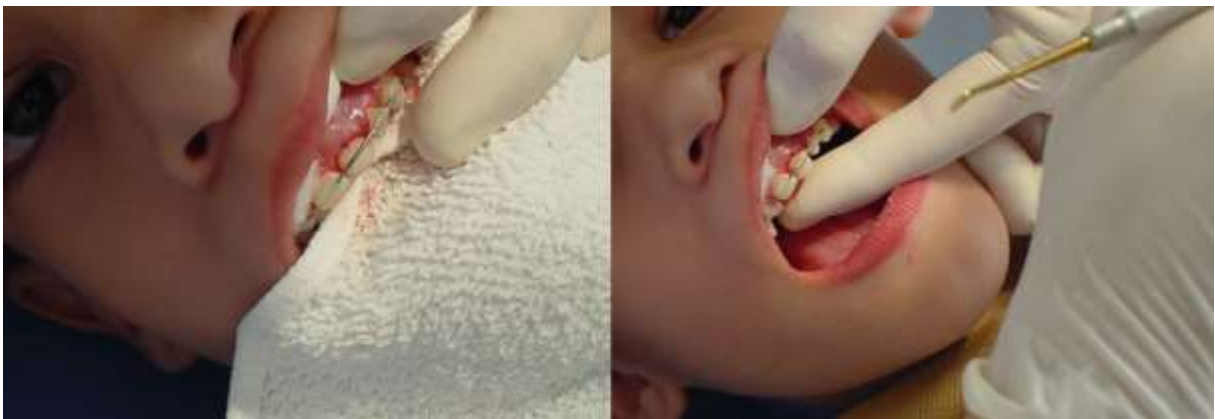**Figura 1:** Aspecto clínico do dente 61 após trauma de luxação extrusiva em paciente de 4 anos.

Com o exame radiográfico foi possível concluir o diagnóstico de luxação extrusiva e observar um aumento do espaço do ligamento periodontal na região apical.

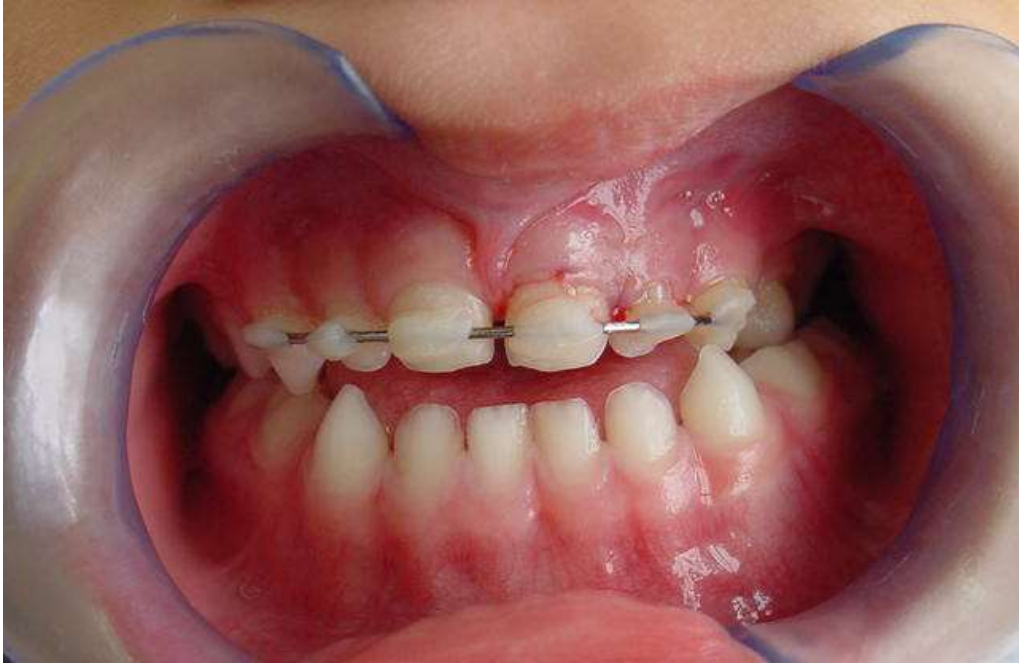

**Figura 2:** Imagem radiográfica do paciente de 4 anos após o trauma de luxação extrusiva.

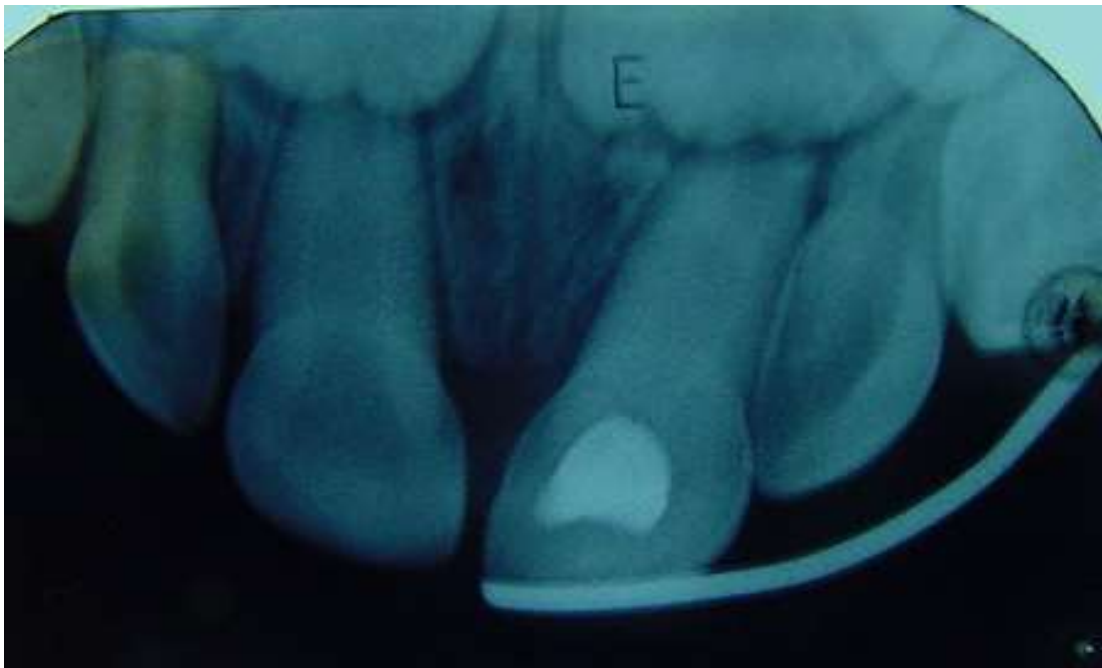O tratamento de escolha foi o reposicionamento e imobilização do dente com pressão digital e com uma contenção de fio ortodôntico semirrígido e resina composta para obter uma melhor cicatrização do ligamento periodontal, mantendo a integridade estética e funcional do elemento por meio da estabilização em sua posição anatômica correta.



**Figura 3:** Reposicionamento e imobilização do dente 61 após o trauma.



**Figura 4:** Aspecto clínico após o reposicionamento e imobilização do dente 61.



**Figura 5:** Aspecto radiográfico do dente 61 após o reposicionamento e imobilização.

## 4 DISCUSSÃO

O traumatismo dental pode ser caracterizado como um dos problemas mais graves dentro da odontologia, exigindo um atendimento imediato para que não ocorra danos irreversíveis. A experiência profissional e o relato feito pelos pais e pela criança, de como, onde e quando o traumatismo ocorreu são fatores importantes para nortear o cirurgião dentista sobre qual a melhor conduta clínica (OKAZI et al., 2009).

Lesões traumáticas em dentes decíduos são acidentes comuns na infância, resultando em danos funcionais e estéticos, sendo considerada a fase de maiores episódios destas injúrias quando a criança começa a andar (VASCONCELLOS et al., 2003).

O comportamento das crianças nesta faixa etária inclui curiosidade, inquietação, levando assim criança à exploração do ambiente que a cerca, não tendo maturidade motora o suficiente para prever quedas e autoproteção, o que resulta na ocorrência de traumas (VASCONCELLOS et al., 2003).

As quedas ocupam um lugar de destaque quando o assunto é trauma na dentição decídua, principalmente quando a criança começa a andar, correr, brigar, andar de bicicleta, jogos, atletismo, choques contra objetos, entre outros (VASCONCELLOS et al., 2003).

Lesões envolvendo dentes anteriores (como incisivos centrais e laterais) são as mais frequentes e podem gerar um efeito negativo tanto na função quanto na estética, afetando diretamente a autoestima e o comportamento pessoal do paciente (SANABE et al., 2009).

Existem vários tipos de fraturas dentárias e de osso alveolar que apresentam diferentes características e condutas clínicas. Para um correto e rápido diagnóstico da extensão do traumatismo é imprescindível um exame sistemático do paciente (OKAZI et al., 2009).

Na luxação extrusiva há um deslocamento parcial do dente em relação ao alvéolo no sentido axial. Se houver uma reabsorção inflamatória do osso e da raiz do dente traumatizado é necessário o tratamento endodôntico além do reposicionamento e da imobilização (SANABE, et al., 2009).

Estudos mostram que não existe dados clínicos confirmando sobre tratamento conservador para extrusões (VASCONCELLOS et al., 2003). Fried Erickson fala que para o tratamento da extrusão depende da quantidade que o dente estruiu e seu grau de maturação. Exames radiográficos devem ser feitos para acompanhamento durante o uso da contenção semirrígida, e para controle pós-operatório, após a remoção da contenção, por um período de no mínimo um ano (OKAZI et al., 2009).

A cicatrização pulpar e periodontal do dente que sofreu extrusão vai depender do desenvolvimento radicular no momento do traumatismo e se o reposicionamento foi adequado ou não (OKAZI et al., 2009).

Quando o dente apresenta um grau proeminente de extrusão podendo ser levado em conta uma quase avulsão, e o mesmo se encontre próximo à fase de esfoliação, a exodontia pode ser o tratamento de escolha (VASCONCELLOS et al., 2003).

Os objetivos principais para o diagnóstico e tratamento nos traumatismos que afetam a dentição decídua são o controle da dor e a prevenção de possíveis danos que pode afetar diretamente e também indiretamente o desenvolvimento do germe do dente permanente (VASCONCELLOS et al., 2003).

Como o trauma é comum atingir crianças de pouca idade o traumatismo dental pode ser responsável pela primeira visita ao Dentista (VASCONCELLOS et al., 2003).

É fundamental que se divulgue mecanismos de prevenção de traumas dentários para crianças, em seus lares e nas escolas, como medidas que devem ser adotadas pelos responsáveis em caso de acidentes, proporcionando assim uma adequada atenção imediata (VASCONCELLOS et al., 2003).

É de extrema importância o conhecimento das técnicas de manipulação dos traumas na dentição para a realização de um tratamento correto das lesões. Destaca-se, ainda, a importância dos familiares, das babás e dos professores no auxílio imediato a traumas seja de qual tipo for como também na sua prevenção (VASCONCELLOS et al., 2003).

## 5 CONCLUSÃO

Dessa forma, é possível concluir que traumatismos dentários são muito frequentes em crianças e adolescentes. O atendimento imediato e a postura do cirurgião dentista, escolhendo a melhor conduta clínica, são fatores que podem evitar uma necrose pulpar ou até mesmo a perda precoce do elemento dentário. Deve-se ressaltar a importância do acompanhamento clínico e radiográfico do dente traumatizado até a erupção do sucessor permanente. Todos esses fatores são essenciais para um tratamento de bom prognóstico.



## REFERÊNCIAS

- BANSAL, M.; GUPTA, N.; GUPTA, P.; ARORA, V.; THAKAR, S. Reasons for extraction in primary teeth among 5-12 years school children in Haryana, India- A cross-sectional study. **J Clin Exp Dent.** v. 9, n. 4, p. 545-49, 2017
- BARDELLINI, E.; AMADORI, F.; PASINI, S.; MAJORANA, A. Dental Anomalies in Permanent Teeth after Trauma in Primary Dentition. **J Clin Pediatr Dent.** v. 41, n. 1, p. 5-9, 2017
- MELLO-MOURA, A.C.; BONINI, G.A.; SUGA, S.S.; NAVARRO, R.S.; WANDERLEY, M.T. Multidisciplinary approach on rehabilitation of primary teeth traumatism repercussion on the permanent successor: 6-year follow-up case report. **J Indian Soc Pedod Prev Dent.** v. 27, n. 2, p. 125-30, 2009
- NELSON-FILHO, P.; BORSATTO, M.C.; DE OLIVEIRA, P.T.; DA SILVA, R.A. Partial replacement of the dentin-pulp complex by periodontal supporting tissues in a traumatically intruded primary maxillary incisor. **Dent Traumatol.** v. 24, n. 5, p. 553-5, 2008
- GOETTEMS, M.L.; BRANCHER, L.C.; DA COSTA, C.T. et al. Does dental trauma in the primary dentition increases the likelihood of trauma in the permanent dentition? A longitudinal study. **Clin Oral Investig.** v. 21, n. 8, p. 2415-2420, 2017
- OZAKI M. A., CORRÊA O. T., CASTILLO M. C. Trauma com luxação intrusiva e extrusiva: Aspectos clínicos e tratamentos. **Anais: XIII Encontro Latino Americano de Iniciação Científica, Universidade do Vale do Paraíba, São José dos Campos, 2009**
- QUARANTA, A.; DE GIGLIO, O.; TREROTOLI, P.; VACCARO, S.; NAPOLI, C.; MONTAGNA, M.T.; CAGGIANO, G. Knowledge, attitudes, and behavior concerning dental trauma among parents of children attending primary school. **Annali di Igiene.** v. 28, n.6, p. 450-59, 2016
- SANABE, M. E.; CAVALCANTE, L. B.; COLDEBELLA, C. R.; ABREU-E-LIMA, F. C. B. Urgências em traumatismos dentários: classificação, características e procedimentos. **Rev. paul. pediatr.** v. 27, n. 4, p. 447-451, Dec. 2009
- VASCONCELLOS, R. J. H.; OLIVEIRA, D. M.; NOGUEIRA, R.V.B. et al. Trauma na dentição decídua: enfoque atual. **Revista de Cirurgia e Traumatologia Buco-Maxilo-Facial.** v.3, n.2, abr/jun 2003
- WANDERLEY, M. T.; WEFFORT, I. C. C.; KIMURA, J. S.; CARVALHO, P. Traumatismos nos dentes decíduos: entendendo sua complexidade. **Rev. Assoc. Paul. Cir. Dent.** v. 68, n. 3, p. 194-200, set. 2014

## ANEXOS

### ANEXO 1 – Termo de Autorização de Uso de Imagem e Depoimentos

Uberaba, 2017.

Eu, \_\_\_\_\_

CPF: \_\_\_\_\_ RG: \_\_\_\_\_, responsável pelo  
menor \_\_\_\_\_,

depois de conhecer e entender os objetivos e procedimentos metodológicos do relato de caso, bem como de estar ciente da necessidade do uso da imagem e/ou depoimentos, especificados no Termo de Consentimento Livre e Esclarecido(TCLE), autorizo, através do presente termo, os acadêmicos Bruna Guimaraes Faria e Patrícia Brandao Guimaraes , sob orientação da Professora Maria Angélica Hueb de Menezes Oliveira a realizar as fotos que se façam necessárias e/ou a colher meu depoimento sem quaisquer ônus financeiro a nenhuma das partes.

Ao mesmo tempo, libero a utilização destas fotos e/ou depoimentos para fins científicos e de estudos (livros, artigos, slides e transparências), em favor dos acadêmicos acima especificados, obedecendo ao que está previsto nas leis que resguardam os direitos das crianças e adolescentes (Estatuto da Criança e do Adolescente-ECA, Lei n.º 8.069/1990.

---

Participante da pesquisa (Responsável)

---

Pesquisador responsável pelo projeto

**ANEXO 2 – Termo de Consentimento Livre e Esclarecido**

Nome do trabalho: Trauma Em Dente Decíduo – Luxação Extrusiva: Relato de Caso

Responsável pelo Projeto: Maria Angélica Hueb de Menezes Oliveira

Conselho Regional nº: 12993-MG

Telefone para contato: 34-9679-7085

Endereço: Rua Santa Catarina, 700 - Santa Maria, Uberaba-MG

Instituição: Universidade de Uberaba

Projeto: Você está sendo convidado para participar de um projeto de pesquisa na Universidade.

O objetivo deste projeto será relatar caso clínico de trauma em dente decíduo do tipo luxação extrusiva.

Os dados de seu filho serão mantidos em sigilo e serão utilizados apenas com fins científicos, tais como apresentações em congressos e publicação de artigos científicos. Seu nome ou qualquer identificação sua (voz, foto, etc.) jamais aparecerá.

Pela participação de seu filho no estudo, você não receberá nenhum pagamento, e também não terá nenhum custo. Você pode parar de participar a qualquer momento, sem nenhum tipo de prejuízo para o paciente ou para seu tratamento/atendimento. Sinta-se à vontade para solicitar, a qualquer momento, os esclarecimentos que você julgar necessários. Caso decida-se por não participar, ou por não ser submetido a algum procedimento que lhe for solicitado, nenhuma penalidade será imposta a você, nem o tratamento ou atendimento será alterado ou prejudicado.

Você receberá uma cópia desse termo, assinado pela equipe, onde constam os nomes e os telefones da equipe de pesquisadores, caso você queira ou precise entrar em contato com eles.

---

Nome do paciente ou responsável e assinatura

---

Maria Angélica Hueb de Menezes Oliveira (34) 9679-7085

---

Bruna Guimarães Faria (34) 9 9257-8257

---

Patrícia Brandão Guimarães (34) 9 9908-6958