

UNIVERSIDADE DE UBERABA

DANIEL GARCIA GUIMARÃES  
LÚCIO CAVALLARI FERNANDES

**GENGIVITE ULCERATIVA NECROSANTE**

Uberaba-MG

2018

DANIEL GARCIA GUIMARÃES  
LÚCIO CAVALLARI FERNANDES

**GENGIVITE ULCERATIVA NECROSANTE**

Trabalho de Conclusão de Curso  
apresentado a Universidade de Uberaba,  
como parte dos requisitos para obtenção  
do título de cirurgião dentista a conclusão  
do curso e Graduação em Odontologia.

Orientador: Prof. Paulo Roberto Henrique.

Uberaba-MG

2018

Guimarães, Daniel Garcia.

G947g Gengivite ulcerativa necrosante / Daniel Garcia Guimarães,  
Lúcio Cavallari Fernandes. – Uberaba, 2018.

21 f. : il. color.

Trabalho de Conclusão de Curso -- Universidade de  
Uberaba. Curso de Odontologia, 2018.

Orientador: Prof. Dr. Paulo Roberto Henrique.

1. Gengivite. 2. Gengivite necrosante. 3. Boca – Infecções.  
4. Diagnóstico diferencial. 5. Tratamento. I. Fernandes. Lúcio Cavallari.

Ficha elaborada pela bibliotecária Tatiane da Silva Viana CRB6-3171

Daniel Garcia Guimarães  
Lúcio Cavallari Fernandes


**GENGIVITE ULCERATIVA NECROSANTE**  
**RELATO DE CASO**

**COMISSÃO EXAMINADORA**



---

Prof. Dr. Anderson Silva  
Universidade de Uberaba



Prof. Dr. Paulo Roberto Henrique - Orientador  
Universidade de Uberaba

Uberaba, 07, Julho de 2018

## DEDICATÓRIA

Dedicamos este trabalho a todos que  
contribuíram direta ou indiretamente em  
nossa formação acadêmica.

## **AGRADECIMENTOS**

Agradecemos, primeiramente, a Deus, que nos deu energia e benefícios para concluir todo este trabalho.

Agradecemos aos nossos pais que nos incentivaram todos os anos que estivemos na Universidade.

Aos nossos irmãos, que mesmo longe, nos apoiou e indiretamente contribuiu para que esse trabalho se realizasse.

Aos nossos colegas de classe que participaram das pesquisas.

Ao Professor, Doutor, Orientador, Paulo Roberto Henrique que nos orientou em todas as etapas deste trabalho.

Enfim, agradecemos a todas as pessoas que fizeram parte dessa etapa decisiva em nossas vidas.

## RESUMO

A Gengivite ulcerativa necrosante ou “boca de trincheira” é uma infecção da gengiva que possui sinais e sintomas peculiares, como sangramento, halitose, dor, necrose, e até mesmo hipertermia, gânglios infartados e náusea. A etiologia está associada a bactérias anaeróbicas como a *Prevotella intermedia*, fusobactérias e espiroquetas. É mais comum em pacientes jovens, com má higiene bucal, sob efeito de estresse, ou tabagistas, etilistas, e portadores de HIV. O objetivo deste estudo foi o de realizar uma revisão da literatura sobre o assunto, de forma que, prepare os profissionais da área para adquirir subsídios que possibilite o diagnóstico diferencial com outras lesões semelhantes e conduzir um tratamento adequado para tal condição. Como também, relatar um caso clínico de gengivite ulcerativa necrosante de um paciente que se apresentou na Policlínica Getúlio Vargas da Universidade de Uberaba, procurando discutir suas características clínicas tendo como base a literatura científica disponível.

Palavras-chave: Gengivite necrosante. Boca de trincheira. Infecção. Diagnóstico diferencial. Tratamento.

## ABSTRACT

Necrotizing ulcerative gingivitis or "trench mouth" is a gum infection that has peculiar signs and symptoms such as bleeding, halitosis, pain, necrosis, and even hyperthermia, infarcted glands and nausea. The etiology is associated with anaerobic bacteria such as *Prevotella intermedia*, fusobacteria and spirochetes. It is more common in young patients, with oral hygiene, under stress, or smokers, alcoholics and people with HIV. The objective of this study was to prepare for the literature on the subject, in order to prepare the professionals of the area for the acquisition of subsidies that allow differential diagnosis with other issues of the child and their children. As well as a clinical case of acute necrotizing ulcerative gingivitis of a patient in Getulio Vargas Polyclinic of Uberaba University, where you can have access to information.

Keywords: Necrotizing gingivitis. Trench Mouth. Infection. Differential diagnosis. Treatment.



## SUMÁRIO

<b>1.</b>	<b>INTRODUÇÃO</b>	<b>8</b>
<b>2.</b>	<b>RELATO DE CASO</b>	<b>10</b>
<b>3.</b>	<b>JUSTIFICATIVA</b>	<b>13</b>
<b>4.</b>	<b>MATERIAL E MÉTODOS</b>	<b>14</b>
<b>5.</b>	<b>DISCUSSÃO</b>	<b>15</b>
<b>6.</b>	<b>CONCLUSÃO</b>	<b>17</b>
	<b>REFERÊNCIAS</b>	<b>18</b>
	<b>ANEXOS</b>	<b>20</b>

## 1. INTRODUÇÃO

Gengivite ulcerativa necrosante (GUN) ou “boca de trincheira”, é uma infecção bacteriana sintomática sobre a gengiva, caracterizada por úlceras (HU et al., 2015).

Identificada no século IV a.C., por Xenofonte, durante a primeira guerra mundial, foi bastante encontrado soldados instalados nas trincheiras de campo de guerra com esse tipo de infecção, por isso, um dos nomes, “boca de trincheira”. Sua predileção é por indivíduos jovens. Os fatores predisponentes são principalmente por esgotamento físico e emocional, além de fatores como tabagismo, trauma local, estado imunológico, má higiene oral, uso abusivo de álcool, e doenças virais sistêmicas como citomegalovírus e HIV (RODRIGUES et al., 2004).

Embora não seja comum, seu grau de destruição agudo e acelerado, faz com que seja uma das enfermidades mais preocupantes causada pela placa bacteriana, tal doença, apresenta como características dor, necrose gengival em sua margem ou nas papilas, sangramento, halitose e até mesmo hipertermia, náuseas e aumento dos nódulos linfáticos. Seu diagnóstico diferencial são as lesões gengivoestomatite herpética primária, gengivite descamativa, penfigóide benigno das membranas mucosas, eritema multiforme exsudativo, e leucemia aguda (CORDEIRO, 2004).

O diagnóstico é baseado no exame clínico e radiográfico que inclui imagens panorâmicas e periapicais, exames histopatológicos específicos podem ser primordiais para desprezar algumas lesões com características semelhantes as produzidas pela GUN (HIRATA, 2015).

A GUN não gera um envolvimento de outros tecidos do periodonto, sendo limitada apenas ao tecido gengival (KINA et al., 2014).

As bactérias causadoras da GUN são bactérias anaeróbias como a *Prevotella intermedia*, fusobactérias e as espiroquetas, incluindo as do grupo *Treponema* e *Borrelia*. O motivo do desenvolvimento dessa infecção ainda não é exato, porém a teoria mais admitida é que seria causada por um conjunto de bactérias, no entanto, seriam fundamentais mudanças do tecido conjuntivo subjacente para propiciar a ação das bactérias (GOMES, SIQUEIRA, VIANA, 2016).

Em 1965, Max Listgarten, percebeu em um exame histológico a presença de quatro zonas associadas a lesão, como a zona bacteriana, composta por uma grande massa, zona rica em neutrófilos, zona necrótica, determinada por células desintegrantes e por grandes quantidades de espiroquetas como do gênero fusiforme e zona de infiltração espiroquetal onde os tecidos são vistos preservados, porém infiltrados por espiroquetas de grande e médio porte (LIRA, 2013).

Diferente das doenças periodontais, a GUN é de forma caracterizada rápida resolução após remoção das bactérias etiológicas. Mesmo com um tratamento conservadorista, a reconstituição da gengiva acometida é mantida em observação. A região afetada é cuidada com raspagem, curetagem, sendo quase sempre preciso o uso de anestésicos tópicos. Bochechos com digluconato de clorexidina, água salina morna ou peróxido de hidrogênio diluído são benéficos no aumento a resposta ao tratamento. Antibióticos como tetraciclina, metronidazol, penicilina e eritromicina são usados principalmente quando se tem hipertermia e linfadenopatia. Deve também durante o tratamento, realizar uma orientação e incentivo de higienização bucal e resolução de qualquer fator predisponente. Repouso adequado, dieta consistente e farta em nutrientes ajudam na resposta de tratamento (NEVILLE et al., 2004).

O objetivo deste trabalho foi apresentar um caso clínico de Gengivite Ulcerativa Necrosante, procurando discutir as principais características clínicas bucais encontradas no paciente, no sentido de compará-las com as encontradas na literatura científica.

## 2. RELATO DE CASO

Paciente do sexo masculino (fotografia 1), 22 anos, procurou o serviço de Estomatologia da UNIUBE queixando-se de fortes dores nas gengivas e febre, a anamnese e o exame físico geral não forneceram dados de maior relevância.

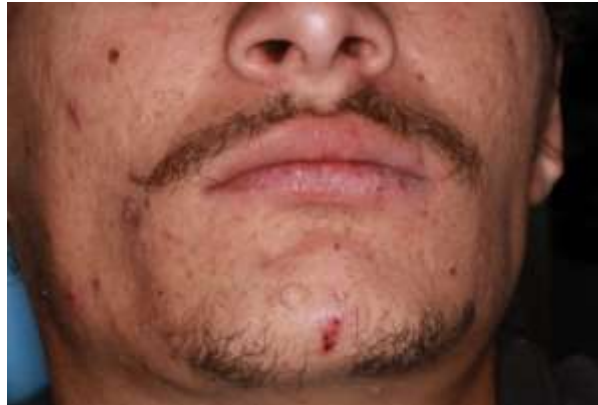No exame extrabucal notou-se que os linfonodos submandibulares de ambos os lados se encontravam palpáveis e doloridos, enquanto que durante o exame físico intrabucal mostrou que o paciente apresentava forte halitose, observou-se que as gengivas se apresentavam bastante eritematosas e as papilas gengivais interdentais encontravam-se ausentes ou com áreas necróticas (fotografias 2, 3 e 4).

O diagnóstico clínico do caso foi de Gengivite ulcerativa necrosante (GUN), como as lesões apresentavam características patognomônicas determinantes da condição, não foi necessário a realização de exames laboratoriais confirmatórios.

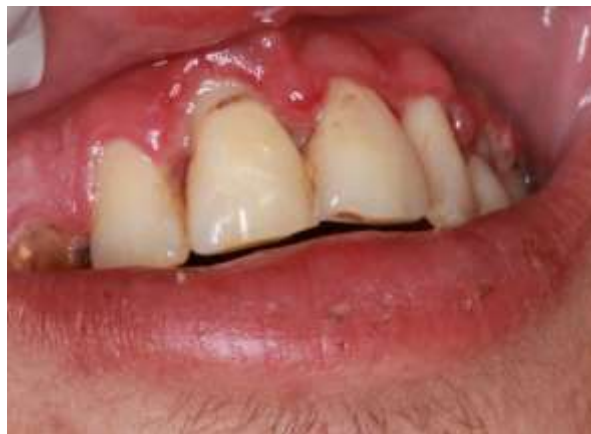Na mesma sessão iniciou-se o tratamento com aplicação tópica de digluconato de clorexidina 0,12%, irrigação com água destilada e soro fisiológico seguido de limpeza superficial de indutos depositados sobre as superfícies dentárias com aparelho ultrassônico e curetas periodontais, posteriormente, prescreveu-se dipirona sódica - 500mg, 4 vezes ao dia enquanto perdurasse a dor, amoxicilina - 500mg de 8/8 h, durante 7 dias, também foi recomendado que o paciente fizesse bochechos diários com digluconato de clorexidina - 0,12% por 1 minuto, após as refeições durante uma semana e orientado e incentivado a evitar o uso de cigarros e bebidas alcoólicas e também ter uma correta higiene oral e a ter uma dieta rica em nutrientes para melhora da imunidade.

O retorno ficou agendado para 7 dias a partir da data do exame clínico.

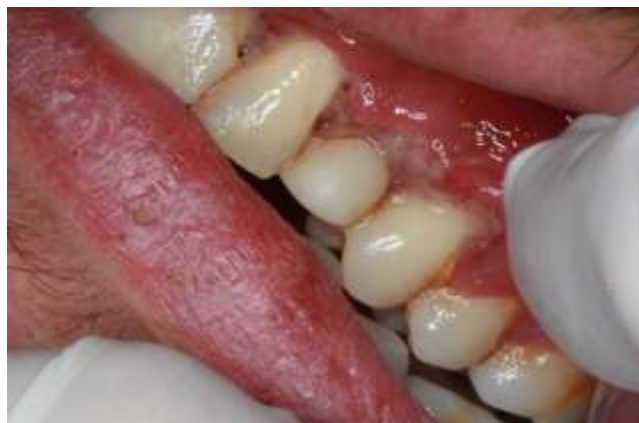A proervação de uma semana mostrou remissão das lesões gengivais (Fotografias 5 e 6).



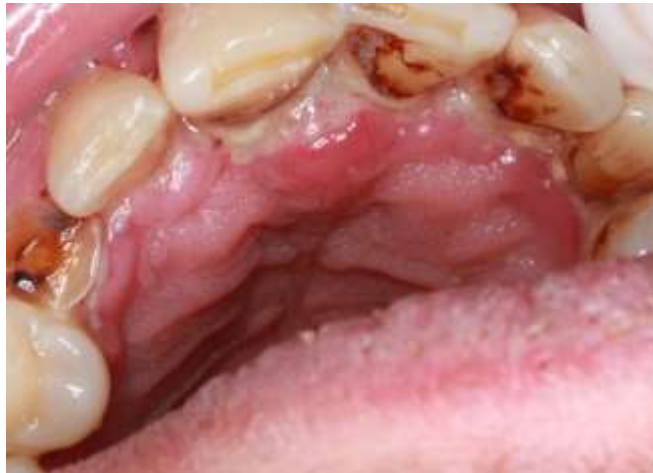Fotografia 1: Aspecto extrabucal.  
Fonte: Policlínica Getúlio Vargas - UNIUBE (2017).



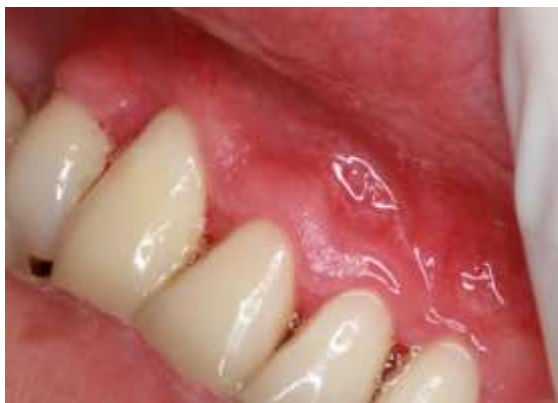Fotografia 2: Gengiva ântero-superior vestibular.  
Fonte: Policlínica Getúlio Vargas – UNIUBE (2017).



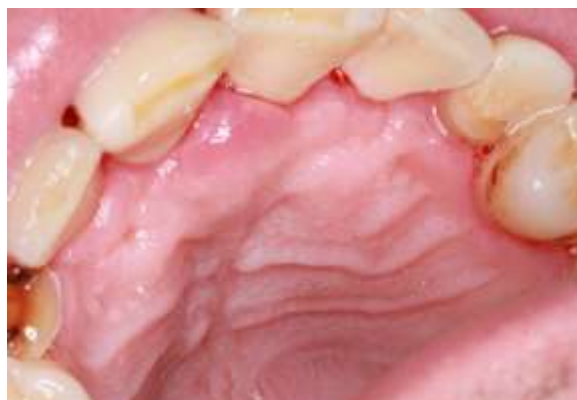Fotografia 3: Gengiva vestibulo-posterior.  
Fonte: Policlínica Getúlio Vargas – UNIUBE (2017).



Fotografia 4: Gengiva palatina anterior.  
Fonte: Policlínica Getúlio Vargas – UNIUBE (2017).



Fotografia 5: Proservação por uma semana.  
Fonte: Policlínica Getúlio Vargas – UNIUBE (2017).



Fotografia 6: Proservação por uma semana.  
Fonte: Policlínica Getúlio Vargas – UNIUBE (2017).

### **3. JUSTIFICATIVA**

Devido à gravidade dessa doença para os tecidos periodontais e sua evolução para outros limites da região oral quando seu diagnóstico é tardio, torna-se de grande importância o estudo sobre o assunto a fim de alertar os cirurgiões-dentistas da possibilidade de se deparar com pacientes sob estas condições, assim, os mesmos, precisam estar preparados para tratar de forma eficaz esta infecção.

### 3. MATERIAL E MÉTODOS

A análise clínica iniciou-se pela anamnese, exame físico geral, extra e intrabucal.

O material utilizado foi ficha clínica, caneta esferográfica azul, equipamentos de proteção individual, gases, seringa descartável, espelho clínico, pinça clínica, sonda milimetrada periodontal, e espátulas de madeira e os sentidos da visão e tátil do examinador.

Posteriormente a análise clínica foi encontrado um diagnóstico, e empregado digluconato de clorexidina 0,12%, água destilada e soro fisiológico para limpeza da lesão. Aparelho ultrassônico e curetas periodontais para limpeza dos dentes, fármacos como amoxicilina 500mg e dipirona sódica 500mg e digluconato de clorexidina a 0,12%.

A parte teórica do trabalho foi realizada através da consulta da literatura científica contida na rede BIREME, LILACS, SciELO e PUBMED e também em livros de periodontia e patologia bucal.

<b>Atividades</b>	<b>AGO</b>	<b>SET</b>	<b>OUT</b>	<b>NOV</b>	<b>DEZ</b>	<b>JAN</b>	<b>FEV</b>	<b>MAR</b>	<b>ABR</b>	<b>MAI</b>	<b>JUN</b>	<b>JUL</b>
Pesquisa do tema	X											
Pesquisa bibliográfica		X										
Coleta de dados		X	X	X								
Apresentação e discussão dos dados					X							
Elaboração do trabalho							X	X	X	X		
Entrega do trabalho											X	
Apresentação do trabalho												X

Cronograma 1

Fonte: Autoria própria



#### 4. DISCUSSÃO

A gengivite ulcerativa necrosante pode ser notada em todos os grupos etários, mas nos países ocidentais praticamente nunca é vista em crianças. Em alguns países em desenvolvimento, no entanto, é comum mesmo na infância e, geralmente, está associada à desnutrição ou a algumas doenças sistêmicas como sarampo e malária (LINDHE, 2005). A propósito, em pacientes portadores de HIV o acometimento de toda a gengiva inserida é observado, podendo envolver as estruturas de suporte, osso e tecidos moles profundos (CAWSON, 2013). O paciente do caso em questão era adulto jovem e negou ser portador de doenças sistêmicas.

Conforme Prichard (1971), essa doença se caracteriza por necrose, que se inicia nos vértices das papilas interdentais. A menos que o tratamento seja precoce e completo, a enfermidade destruirá as papilas, originando uma forma arquitetural invertida da gengiva com crateras de tecido mole, em vez de papilas entre os dentes. Por outro lado, o processo pode progredir para uma necrose generalizada da superfície gengival, que se assemelha a uma membrana branco-acinzentada, ou a camada de resíduos. Essa camada é facilmente removida por abrasão suave como na alimentação. Portanto, pode não estar no exame inicial. No caso apresentado, pode-se observar essa característica na gengiva livre circundante dos dentes. Contudo, não se visualizou na gengiva inserida.

O desconforto doloroso observado pelos pacientes portadores de gengivite ulcerativa necrosante é uma constante observada pelos pacientes (CORDEIRO, 2004; RODRIGUES et al., 2004). No caso em questão, o paciente buscou o nosso serviço precisamente, por conta do processo doloroso que se instalou em sua gengiva. Notadamente, outras lesões semelhantes que apresentam sintomatologia dolorosa têm sido reconhecidas pela literatura, como a gengivoestomatite herpética primária e o penfigóide benigno de membranas mucosas, bem como afirmou Cordeiro, (2004).

Todavia, essas duas lesões citadas apesar de acometer a gengiva primariamente, também acometem outras regiões da boca e também da pele (NEVILLE et al., 2004). Muito embora, na fase inicial dessas duas doenças o acometimento pode estar restrito a gengiva e isso pode dificultar o diagnóstico diferencial delas com a GUN. No caso da infecção herpética primária,

diferentemente da GUN, a dor é acentuada com aplicação de água oxigenada, essa ao contrário, o paciente apresenta alívio, como ocorreu no caso apresentado. O penfigóide benigno de membranas mucosas, por sua vez a água oxigenada não tem efeito algum sobre a sintomatologia, porém, a água oxigenada foi abolida seu uso na Odontologia.

Nos casos de penfigóide benigno de membranas mucosas é comum o estabelecimento de uma gengivite aguda caracterizada pela descamação das camadas mais superficiais da gengiva e eritema generalizado. Essa descamação não é observada na GUN, cuja constatação foi verificada no presente caso. Outro detalhe importante a ser destacado no presente caso foi a forte halitose apresentada pelo paciente do caso apresentado apesar dessas duas lesões citadas os pacientes acometidos apresentarem halitose, ela não é tão forte como em casos de GUN.

Nos casos de gengivoestomatite herpética primária, a lesão atinge preferencialmente crianças e acaba envolvendo outras áreas da boca além da gengiva, o que não ocorre na GUN. Enquanto que o penfigóide benigno de membranas mucosas é uma doença de faixas etárias mais altas e com prevalência em mulheres, não se observa nesses casos, aumento de temperatura corporal, como em casos de gengivoestomatite herpética e GUN (NEVILLE et al., 2004).

A terapia para GUN não complicada por outras lesões orais ou doença sistêmica é raspagem e aplainamento dental local. Na consulta inicial, a gengiva necrosada deveria ser removida com irrigação e curetagem periodontal. Antibióticos não são recomendados rotineiramente em casos de GUN, restritos a gengiva marginal e interdental. (GREENBERG e GLICK, 2008).

O uso de antibióticos deve ser reservado para os casos mais severos quando se apresenta hipertermia e linfadenopatia (NEVILLE et al.,2004). No caso apresentado o paciente apresentava-se febril e com os linfonodos palpáveis e doloridos, daí a razão da prescrição de antibióticos junto com as medidas locais citadas.

## 5. CONCLUSÃO

Diante do caso clínico apresentado e da consulta da literatura científica podemos concluir que a GUN é uma lesão de natureza infecciosa, bacteriana, que atinge a gengiva dos indivíduos acometidos.

A falta de higiene e a presença de doenças sistêmicas como anemia, HIV, citomegalovírus, imunidade baixa, são fatores associados ao surgimento dessa morbidade, assim como também tabagismo e etilismo são fatores predisponentes.

Deve-se realizar o diagnóstico diferencial com lesões similares que podem atingir a gengiva, como penfigóide benigno de membranas mucosas e gengivoestomatite herpética primária.

O tratamento desta condição, geralmente é realizado por medidas locais e analgésicos, sendo o uso de antibióticos reservado em casos mais graves quando se apresenta hipertermia e linfadenopatia como no caso clínico apresentado.

## REFERÊNCIAS

CAWSON, R. A.; ODELL, E. W. **Fundamentos Básicos de Patologia e Medicina Oral** . 8. ed. Santos: Santos, 2013. 496 p.

CORDEIRO, Maurício Colin B. **Doença periodontal necrosante: gengivite ulcerativa necrosante** . 2004. 6 f. Relato de caso (Professor de Periodontia e Atividades Clínicas e Mestre em Saúde e Meio Ambiente) - Faculdade de Odontologia - UNIVILLE/SC, Joinville - SC, 2004. Disponível em: <[http://antigo.univille.br/arquivos/4676\\_doenca\\_periodontal\\_necrosante.pdf](http://antigo.univille.br/arquivos/4676_doenca_periodontal_necrosante.pdf)>. Acesso em: 20 set. 2017.

GOMES, Aryane da Silva Ferreira; SIQUEIRA, Leila Corrêa Barreto; VIANA, Ricardo Andrade. **GENGIVITE ULCERATIVA NECROSANTE: Relato de caso clínico** . 2016. 10 f. Relato de caso (Graduanda em Odontologia no Centro Universitário Fluminense – Odontologia, Mestre em Engenharia e Ciência dos Materiais. Especialista em Periodontia Professora do Centro Universitário Fluminense – Odontologia e Especialista e Mestrando em Periodontia. Professor de Periodontia do Curso de Odontologia do Centro Universitário Fluminense – Odontologia) - Centro Universitário Fluminense, Campos dos Goytacazes RJ, 2016. Disponível em: <<http://revistainfoc.uniflu.edu.br/2016-1-gengivite-ulcerativa.pdf>>. Acesso em: 01 out. 2017.

GREENBERG, Martins S.; GLICK, Michael. **Medicina Oral de Burket** : Diagnóstico e Tratamento. 10. ed. Santos: Santos, 2008. 657 p.

HIRATA, Cleonice Hitomi Watashi. **Manifestações orais na SIDA** . 2015. 4 f. Artigo científico ( Departamento de Otorrinolaringologia, Cabeça e Pescoço ) - Universidade Federal de São Paulo (UNIFESP), São Paulo, 2015. Disponível em: <[http://www.scielo.br/pdf/bjorl/v81n2/pt\\_1808-8694-bjorl-81-02-00120.pdf](http://www.scielo.br/pdf/bjorl/v81n2/pt_1808-8694-bjorl-81-02-00120.pdf)>. Acesso em: 19 out. 2017.

HU, Jessie et al. **Acute necrotising ulcerative gingivitis in an immunocompromised young adult** . 2015. 4 f. Relato de caso (Department of GME) - University Medical Center, Chicago, Illinois, USA, 2015. Disponível em: <<https://www.ncbi.nlm.nih.gov/pubmed/?term=Acute+necrotising+ulcerative+gingivitis+in+an+immunocompromised+young+adult>>. Acesso em: 01 set. 2017.

KINA, José Ricardo et al. **Periodontite ulcerativa necrosante: tratamento físico da superfície radicular com Erbium YAG laser** . 2014. 7 f. Relato de caso (Departamento de Cirurgia e Clínica Integrada)- Faculdade de Odontologia de Araçatuba, Araçatuba - SP, 2014. Disponível em: <<http://www.archhealthinvestigation.com.br/ArcHI/article/download/677/884>>. Acesso em: 08 set. 2017.

LINDHE, Jan; KARRING, Thorkild; P. LANG, Niklaus. **Tratado de Periodontia Clínica e Implantodologia Oral** . 4. ed. Rio de Janeiro: Guanabara Koogan, 2005. 1005 p.

LIRA, David Porras; ZERÓN, Agustín. **Gingivitis ulcerativa necrotizante Revisión y reporte de dos casos** . 2013. 8 f. Relato de caso ( Egresado del Postgrado de Periodoncia en la UIC e Coordinador del Postgrado de Periodontología e Implantología.) - Universidad Intercontinental. México, Mexico DF, 2013. Disponível em: <<http://www.medigraphic.com/pdfs/periodontologia/mp-2013/mp131c.pdf>>. Acesso em: 04 nov. 2017.

NEVILLE, Brad W. et al. **Patologia Oral e Maxilofacial** . 2004. 820 p. Referencia bibliográfica (Professor and Director Division of Oral & Maxillofacial Pathology) - College of Dental Medicine and Medical University of South Carolina, Charleston South Carolina, 2004. 2.

PRICHARD, F. John. **Enfermedad Periodontal Avanzada** . 3. ed. Espanha: Labor S. A., 1971. 456 p.

RODRIGUES, Ana Áurea O. et al. **DIAGNÓSTICO DIFERENCIAL ENTRE GENGVITE ULCERATIVA NECROSANTE (GUN) E MANIFESTAÇÕES BUCAIS DA ACATALASIA** . 2004. 18 f. Artigo científico (Mestranda em Saúde Coletiva)- Universidade Estadual de Feira de Santana, Feira de Santana BA, 2004. Disponível em: <[http://www2.uefs.br/sitientibus/pdf/30/diagnostico\\_diferencial\\_entre\\_gengvite.pdf](http://www2.uefs.br/sitientibus/pdf/30/diagnostico_diferencial_entre_gengvite.pdf)>. Acesso em: 14 set. 2017.

## ANEXOS

Uberaba, 04/10/2017

### TERMO DE CONSENTIMENTO LIVRE E ESCLARECIDO

Nome do paciente/sujeito da pesquisa: Lucas Gonçalves Costa

Identificação (RG) do paciente/sujeito da pesquisa: MG – 18.915.962

Título do trabalho: Trabalho de Conclusão de Curso " Gengivite Ulcerativa Necrosante (GUN) " – Relato de caso

Instituição onde será realizado: Universidade de Uberaba

Pesquisador Responsável: Daniel Garcia Guimarães, Lúcio Cavallari Fernandes

Telefone e e-mail: (016) 9 9215-7968, danielgg\_99@hotmail.com, (016) 9 9221-9306, lucio\_fernandes@live.com

CEP-UNIUBE: Av. Nenê Sabino, 1801 – Bairro: Universitário – CEP: 38055-500 - Uberaba/MG, telefone: (034) 3319-8959 e-mail: cep@uniube.br

Você Lucas Gonçalves Costa

\_\_\_\_\_ está sendo convidado para participar do **Trabalho de Conclusão de Curso (TCC) " Gengivite Ulcerativa Necrosante (GUN) " – Relato de caso**, de responsabilidade de **Daniel Garcia Guimarães, Lúcio Cavallari Fernandes**, desenvolvido na **Universidade de Uberaba**.

Este projeto tem como objetivos apresentar um caso clínico de Gengivite Ulcerativa Necrosante, procurando discutir as principais características clínicas bucais encontradas no paciente, no sentido de compará-las com as encontradas na literatura científica.

Este projeto se justifica devido à gravidade dessa doença para os tecidos periodontais, torna-se de grande importância o estudo sobre o assunto a fim de alertar os cirurgiões-dentistas que é possível se deparar com pacientes sob estas condições, assim, os mesmos, precisam estar preparados para tratar de forma eficaz esta infecção.

Se aceitar participar desse projeto, você estará colaborando com conhecimento e preparação de profissionais da área, será tudo de forma simples, sem causar qualquer desconforto.

Os seus dados serão mantidos em sigilo e serão utilizados apenas com fins científicos, tais como apresentações em congressos e publicação de artigos científicos. Seu nome ou qualquer identificação sua (voz, foto, etc) jamais aparecerá.

Pela sua participação no estudo, você não receberá nenhum pagamento, e também não terá nenhum custo. Você pode parar de participar a qualquer momento, sem nenhum tipo de prejuízo para você ou para seu tratamento/atendimento. Sinta-se à vontade para solicitar, a qualquer momento, os esclarecimentos que você julgar necessários. Caso decida-se por não participar, ou por não ser submetido a algum procedimento que lhe for solicitado, nenhuma penalidade será imposta a você, nem seu tratamento ou atendimento será alterado ou prejudicado.

Você receberá uma cópia desse termo, assinada pela equipe, onde consta a identificação e os telefones da equipe de pesquisadores, caso você queira entrar em contato com eles.

Lucas Lencore Costa  
Nome do paciente (ou sujeito) ou responsável e assinatura

Daniel Garcia Guimarães (016) 99215-7968  
nome, identificação, telefone e assinatura do pesquisador 1

Lucia Corvalim Fernandes (016) 99221-9306  
nome, identificação, telefone e assinatura do pesquisador 2