

**UNIVERSIDADE DE UBERABA**

**NATÁLIA LOREN BARBOSA  
RAFAELA AKEMI MANO SHIMOHIRA**

**IMPLANTE ZIGOMÁTICO:  
VANTAGENS E DESVANTAGENS DO IMPLANTE ZIGOMÁTICO EM MAXILA  
ATRÓFICA**

**UBERABA - MG  
2018**

**NATÁLIA LOREN BARBOSA  
RAFAELA AKEMI MANO SHIMOHIRA**

**IMPLANTE ZIGOMÁTICO:  
VANTAGENS E DESVANTAGENS DO IMPLANTE ZIGOMÁTICO EM MAXILA  
ATRÓFICA**

Trabalho de Conclusão de Curso apresentado ao curso de Odontologia da Universidade de Uberaba, como parte dos requisitos para obtenção do título de Cirurgião-Dentista.

Orientador: Prof. Dr. Christiano Marinho Correia

**UBERABA - MG  
2018**

Barbosa, Natália Loren.  
B238i Implante zigomático: vantagens e desvantagens do implante  
zigomático em maxila atrófica / Natália Loren Barbosa, Rafaela Akemi  
Mano Shimohira. – Uberaba, 2018.  
48 f. : il. color.

Trabalho de Conclusão de Curso -- Universidade de Uberaba. Curso  
de Odontologia, 2018.

Orientador: Prof. Dr. Christiano Marinho Correia.

1. Implantes dentários. 2. Reabilitação oral. 3. Maxilas atróficas. I.  
Shimohira, Rafaela Akemi Mano. II. Correia, Christiano Marinho. III.  
Universidade de Uberaba. Curso de Odontologia. IV. Título.

CDD 617.693

Ficha elaborada pela bibliotecária Tatiane da Silva Viana CRB6-3171

**NATÁLIA LOREN BARBOSA  
RAFAELA AKEMI MANO SHIMOHIRA**

**IMPLANTE ZIGOMÁTICO:  
VANTAGENS E DESVANTAGENS DO IMPLANTE ZIGOMÁTICO EM  
MAXILA ATRÓFICA**

Trabalho de Conclusão de Curso  
apresentado ao curso de  
Odontologia da Universidade de  
Uberaba, como parte dos requisitos  
para obtenção do título de Cirurgião-  
Dentista.


Aprovados em: 08, 12, 2018

**BANCA EXAMINADORA:**

Christiano Marinho Correia  
Cirurgia Buco-Maxilo-Facial  
CRO-MG 20957

---

Prof. Dr. Christiano Marinho Correia - Orientador  
Universidade de Uberaba

  
Prof. Dr. Marcelo Sivieri de Araújo

## **AGRADECIMENTOS**

Aos nossos pais, pelo amor, incentivo, oportunidade e apoio incondicional.

A Universidade de Uberaba por todo conhecimento e todo suporte no nosso aprendizado.

Ao nosso orientador Christiano Marinho Correia pela assistência no pouco tempo que teve, pelos conselhos e incentivos.

E a todos que direta ou indiretamente fizeram parte da nossa formação, o nosso muito obrigada.

## RESUMO

O desenvolvimento técnico e científico na área da Odontologia, em especial na implantodontia, proporcionou aos pacientes novas alternativas de reabilitação, com restauração dos aspectos funcionais e estéticos dos mesmos. Com o intuito de possibilitar a reabilitação protética de indivíduos com maxilas atroficas, diversas técnicas têm sido desenvolvidas, entre elas, destaca-se o uso de implantes zigomáticos. A reabilitação de maxilas atroficas através de implantes zigomáticos apresenta-se como uma técnica que não necessita de enxerto ósseo, sendo mais econômica e apresenta fases cirúrgicas reduzida com menor tempo de tratamento quando comparada com outras técnicas utilizadas nestes casos. Modificações à técnica original de Branemark foram introduzidas ao longo dos últimos anos, sendo cada técnica utilizada atualmente de acordo com a anatomia do paciente. A técnica exige do profissional conhecimento quanto à anatomia da área envolvida, suas especificações técnicas e considerações biomecânicas. No entanto, mesmo com resultados de estudos sendo tão promissores, há necessidade de realização de pesquisas e estudos clínicos a longo prazo e mais recentes, sobre a sobrevida e longevidade desses implantes zigomáticos. O trabalho tem como objetivo estudar o uso de implante zigomático na reabilitação oral de pacientes com maxila atrofica e analisar suas vantagens e desvantagens, através de pesquisa bibliográfica eletrônica nos portais PubMed, ScieLo e MEDLINE e através de livros textos com publicações atualizadas na literatura especializada.

**Palavras-chave:** Implantes. reabilitação oral. Implante. Osso zigomático. maxilas atroficas.

## **ABSTRACT**

Technical and scientific development in the area of dentistry, especially in implantology, provided patients with new rehabilitation alternatives, with restoration of their functional and aesthetic aspects. In order to enable the prosthetic rehabilitation of individuals with atrophic jaws, several techniques have been developed, among them the use of zygomatic implants. The rehabilitation of atrophic jaws through zygomatic implants presents as a technique that does not require bone grafting, being more economical and presenting reduced surgical phases with shorter treatment times compared to other techniques used in these cases. Modifications to Branemark's original technique have been introduced over the last few years, each technique being used according to the anatomy of the patient. The technique requires the professional to know the anatomy of the area involved, its technical specifications and biomechanical considerations. However, even with results of studies being so promising, there is a need for research and long-term and more recent clinical studies on the survival and longevity of these zygomatic implants.

**Keywords:** Implants. oral rehabilitation. zygomatic bone. atrophic jaws.

## LISTA DE FIGURAS

<b>Figura 1:Osso zigomático direito</b>	<b>12</b>
<b>Figura 2:Implante zigomático</b>	<b>12</b>
<b>Figura 3:Esquema anatômico demonstrando estruturas nobres</b>	<b>18</b>
<b>Figura 4:Fresas usadas para fixação de implantes zigomáticos</b>	<b>19</b>
<b>Figura 5: Componentes do Kit Cirúrgico Sin® (Protetor labial, chave de mão [para instalação do implante], sonda de profundidade)</b>	<b>19</b>
<b>Figura 6: Tipos de plataformas protéticas</b>	<b>19</b>
<b>Figura 7: Plataforma protética em 45°</b>	<b>20</b>
<b>Figura 8: Incisão sobre a crista do rebordo</b>	<b>23</b>
<b>Figura 9: Descolamento</b>	<b>23</b>
<b>Figura 10: Abertura lateral da parede do seio maxilar</b>	<b>23</b>
<b>Figura 11: Afastamento da mucosa sinusal</b>	<b>23</b>
<b>Figura 12:Afastamento da mucosa sinusal</b>	<b>23</b>
<b>Figura 13: Perfuração inicial do zigoma</b>	<b>23</b>
<b>Figura 14:Perfuração inicial do zigoma</b>	<b>24</b>
<b>Figura 15: Osteotomia realizada</b>	<b>24</b>
<b>Figura 16:Esquematização da fresagem no osso zigomático</b>	<b>24</b>
<b>Figura 17: Ponto de travamento do implante zigomático maxilar</b>	<b>24</b>
<b>Figura 18: Fresa esférica 2,9mm transfixando o osso zigomático</b>	<b>25</b>
<b>Figura 19: Esquematização do uso da sonda milimetrada</b>	<b>25</b>
<b>Figura 20: Uso da sonda milimetrada no trans-cirúrgico</b>	<b>25</b>
<b>Figura 21: Esquematização da broca piloto 4.0 mm</b>	<b>25</b>
<b>Figura 22:Uso da chave manual para aperto final do implante zigomático</b>	<b>26</b>
<b>Figura 23: Colocação do tapa-implante (cover srew) e remoção do monta-implante</b>	<b>26</b>
<b>Figura 24: Posicionamento final da plataforma protética</b>	<b>26</b>
<b>Figura 25: posicionamento ideal e início da osteotomia</b>	<b>27</b>
<b>Figura 26: Posicionamento do implante pela técnica do fendo sinusal</b>	<b>28</b>
<b>Figura 27: Plataforma posicionada sobre o rebordo alveolar</b>	<b>28</b>
<b>Figura 28: Plataforma protética palatinizada</b>	<b>29</b>



<b>Figura 29: posicionamento do implante zigomático pela técnica do fendo sinusal</b>	<b>29</b>
<b>Figura 30:Técnica simplificada, parte do implante exposto na maxila e rebordo alveolar com concavidade média</b>	<b>30</b>
<b>Figura 31: Ancoragem do implante na técnica exteriorizada</b>	<b>30</b>
<b>Tabela 1: Vantagens e desvantagens</b>	<b>38</b>

## SUMÁRIO

<b>1 INTRODUÇÃO</b>	<b>09</b>
<b>2 JUSTIFICATIVA</b>	<b>14</b>
<b>3 OBJETIVO</b>	<b>15</b>
<b>4 MATERIAIS E MÉTODOS</b>	<b>16</b>
<b>5 REVISÃO DE LITERATURA</b>	<b>17</b>
<b>5.1 Técnica cirúrgica convencional (BRANEMARK, 1989)</b>	<b>20</b>
<b>5.2 Técnica cirúrgica fenda sinusal (STELLA, WARNER, 2000)</b>	<b>27</b>
<b>5.3 Técnica cirúrgica exteriorizada (MIGLIORANÇA, 2006)</b>	<b>30</b>
<b>5.4 Complicações</b>	<b>30</b>
<b>5.5 Longevidade e Taxa de Sucesso</b>	<b>37</b>
<b>6 DISCUSSÃO</b>	<b>40</b>
<b>7 CONCLUSÃO</b>	<b>47</b>
<b>REFERÊNCIAS</b>	<b>48</b>

## 1 INTRODUÇÃO

Milhões de pessoas no mundo sofrem com perda de elementos dentais. Com o aumento da expectativa de vida no Brasil e conseqüentemente aumento da população idosa, surge um considerável problema de saúde: pacientes edêntulos com reabsorção óssea dos maxilares (PADOVAN, 2008).

A perda dentária produz reabsorção do osso alveolar, o que gera uma reabsorção óssea cortical vertical, e logo uma diminuição gradual do osso medular que apresenta um desafio para a reabilitação da região desdentada (CARDOSO, 2003).

A reabsorção óssea centrífuga (do centro para as laterais) que acontece na mandíbula e a reabsorção óssea centrípeta (de fora para dentro) da maxila após a extração do dente, produz quantidades inadequadas de osso para posterior colocação de implantes dentários (TELLES, *et al.*, 2009).

A maxila tem certas características que dificultam o tratamento reabilitador como, seu alto padrão de reabsorção óssea, presença de acidentes anatômicos e a sua predominância de osso esponjoso faz com que a maxila seja um receptor pobre para fixação dos implantes osseointegráveis (PADOVAN, 2008).

Onze por cento da população brasileira é de edentados, o que corresponde a aproximadamente 16 milhões de pessoas. Entre as mulheres, essa porcentagem sobe para 13,3% e entre os homens 8,4%. Das pessoas com 60 anos ou mais, 41,5% já perderam todos os dentes. E 22,8% dos brasileiros sem nenhuma instrução ou sem ensino fundamental concluído estão completamente desdentados. Além disso, 23% dos brasileiros perderam 13 dentes ou mais, e 33% usam algum tipo de prótese dentária (IBGE, 2013).

Para reabilitação oral de pacientes edêntulos, há várias possibilidades e tratamentos, como: próteses dentárias, sendo totais ou não, implantes osseointegráveis, implantes zigomáticos para sustentação de próteses fixa, próteses unitárias fixas (adesivas ou metálicas) entre outros. O tipo de tratamento deve ser escolhido de acordo com fatores internos e externos do paciente (TELLES, *et al.*, 2009).

Dentre os vários tipos de próteses, elas são divididas em prótese removível e prótese fixa. No caso da removível, o paciente conta com a vantagem de retirar a

prótese para a higienização e para dormir. Já no caso da prótese fixa, uma estrutura é parafusada ou encaixada em implantes e dentes naturais. Esses dois tipos de prótese podem ser parciais ou totais, ou seja, podem cobrir todos ou apenas os dentes faltantes (UCHIDA ,*et al.*, 2001).

Entre as várias opções para reabilitação estética, está a reabilitação com próteses dentárias totais. Essa reabilitação deve permitir o desenvolvimento satisfatório das atividades relacionadas à boca e dentes como a fonação e a mastigação, oferecer conforto e uma aparência aceitável. Esse tipo de prótese é utilizada para os casos em que o paciente perdeu todos ou a maior parte de seus dentes (CHOW, *et al.*, 2006).

Um dos tratamentos disponíveis para a substituição protética de um único dente é a prótese adesiva e próteses com metais. A próteses adesiva se difere das de metais porque são livres de metal e utiliza-se sistema adesivo e são cada vez mais estéticas e funcionais (DUARTE, 2004).

Outra opção é a Prótese Parcial Removível (PPR ou Roach) que é a prótese de reposição para pacientes com alguns dentes faltando. A prótese de reposição deve proporcionar função e um nível de conforto o mais próximo possível da dentição normal, estabilidade e fácil manutenção ao longo da sua vida útil (ESPOSITO, 2005).

A utilização de implantes osseointegráveis é uma das opções de reabilitação oral e pode recuperar estética e funcionalidade do sistema estomatognático de acordo com a necessidade de cada paciente (SOUZA , *et al.*, 2014).

A implantodontia óssea integrada foi descoberta ao acaso através das pesquisas do professor Branemark realizadas na década de 50 (séc. XX), quando estudava a microcirculação na medula óssea, através de uma câmara de titânio implantada em fíbula de coelho. Com estes estudos, entre outros aspectos observados, verificou-se a possibilidade de uma íntima conexão entre o tecido ósseo e o titânio (BRANEMARK, 1989).

O implantodontista deve estar preparado para realizar uma correta avaliação pré-operatória, identificando e compreendendo alterações sistêmicas que possam comprometer ou trazer complicações a esses pacientes. A adequada avaliação clínica contendo a história médica e os exames físicos do paciente (essencial avaliação da quantidade e qualidade do osso e tecidos moles),

usualmente nos mostrará a necessidade ou não dos exames laboratoriais (APARÍCIO, 2010).

Para uma melhor integração entre o implante e o tecido ósseo, quando a quantidade óssea da maxila está comprometida, é indicado a correção das deficiências de altura do tecido ósseo na região posterior da maxila pode ser realizada por meio de elevação da membrana do seio maxilar, através de enxertos ósseos. (PADOVAN, 2018)

Há três tipos de enxerto ósseo para a reabilitação oral que são eles: autógenos (são tecidos ósseos retirados do próprio paciente); alógenos (são tecidos ósseos doados por outro paciente) e xenógenos (são enxertos vindos de outra espécie) (PADOVAN, 2018).

Especialmente na região posterior da maxila, a deficiência de osso em altura pode comprometer a instalação de implantes osseointegrados. Essa deficiência ocorre em decorrência da reabsorção do osso alveolar, que na maxila ocorre de ânterosuperior e infero-superior, da pneumatização do seio maxilar decorrente da atividade osteoclástica da membrana de Scheider, da perda óssea pela doença periodontal ou fratura dental e de combinações dessas (TELLES, *et al.*, 1986).

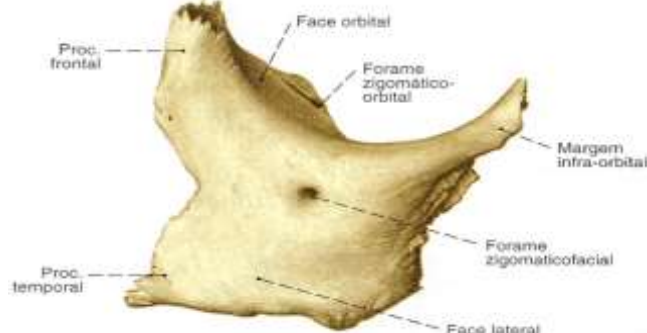
Com a finalidade de simplificar o tratamento destes casos, aumentar a previsibilidade dos resultados e diminuir os riscos, os custos econômicos, biológicos e a morbidade, em 1989, Bredossianet propôs aplicar a técnica da ancoragem, fixação zigomática, em alguns centros de pesquisas, sem a necessidade de realizar enxerto ósseo (NARY, 2007).

A fixação zigomática foi usada inicialmente na reabilitação de maxilas descontínuas para ancorar o aparelho protético. Apesar da limitada anatomia, a experiência e o acompanhamento clínico indicou que o osso zigomático pode ser considerado uma excelente ancoragem para próteses dentárias. Com esses resultados permitiu indicar o osso zigomático como uma opção de tratamento eficiente quando os procedimentos de enxerto ósseo falhavam (BRANEMARK, 1989).

O osso zigomático possui a forma de um diamante (losângica) ou lâmina basal, com seu longo eixo situado num plano quase horizontal. Deste modo, possui quatro ângulos e quatro bordos. Todo bordo ântero-inferior está ligado ao maxilar (sutura maxilo-malar). O bordo póstero-inferior é livre e continua a crista

zigomaticoalveolar para trás e lateralmente, e é chamado bordo massetérico, porque nele se insere o músculo masseter. O bordo ânterosuperior é liso, côncavo, espesso e forma a porção lateral do rebordo orbitário inferior. O bordo pósterosuperior, prolongando o arco zigomático, está atrás da órbita e limita, a fossa temporal (SICHER, 1997).

Figura 1: Osso zigomático direito



Fonte: SICHER et al (1997)

O implante zigomático é um implante de titânio, rosqueável e longo, sendo encontrado em 8 comprimentos, de 30 a 52,5mm, em intervalos de 2,5mm, tendo os dois terços apicais 4 mm de diâmetro e o terço alveolar 4,5mm (MALEVEZ, 2004).

Figura 2: Implante zigomático



Fonte: [www.dspbiomedicinal.com/implante-zigomatico/](http://www.dspbiomedicinal.com/implante-zigomatico/)

Este tipo de implante pode ter um corpo cônico e/ou cilíndrico, apresentando espiras em todo seu corpo ou apenas nas extremidades, sua superfície pode ser lisa ou tratada (MALEVEZ, *et al.*, 2004).

A cirurgia para fixação de implantes zigomáticos é geralmente feita sob anestesia geral, porém, utiliza-se também a anestesia infiltrativa (APARÍCIO *et al.*, 2008). Em relação ao procedimento cirúrgico, são descritas três técnicas para implantação dos implantes zigomáticos: convencional (BRANEMARK, 1989), fenda sinusal (STELLA, WARNER 2000) ou simplificada e exteriorizada (FERRARA, STELLA, 2004).

Portanto, esse trabalho tem como objetivo apresentar vantagens e desvantagens da reabilitação oral de pacientes edentados com próteses suportadas por implantes zigomáticos.

## **2 JUSTIFICATIVA**

Com o grande número de edentados, especialmente no Brasil, vários tipos de tratamento odontológico para reabilitação oral foram criados. Com isso vários procedimentos são feitos erroneamente, tanto por sua indicação como sua execução. Justifica-se o uso do implante zigomático como uma das formas de reabilitação oral em casos de pacientes que sofreram reabsorção óssea na maxila, tendo suas vantagens e desvantagens para cada caso e paciente. Este trabalho espera contribuir para o conhecimento do cirurgião dentista e mostrar mais uma alternativa para tratamento protético do paciente que possui maxila atrófica.



### **3 OBJETIVO**

Estudar o uso de implante zigomático na reabilitação oral de pacientes com maxila atrófica e analisar suas vantagens e desvantagens através de pesquisa bibliográfica eletrônica nos portais PubMed, ScieLo e MEDLINE, na área da saúde e através de livros textos com publicações atualizadas na literatura especializada.

#### **4 MATERIAIS E MÉTODOS**

Esta revisão de literatura fornece conteúdo sobre implantes zigomáticos através da pesquisa bibliográfica eletrônica nos portais PubMed, ScieLo e MEDLINE, na área da saúde do período de 2002 a 2017, nas línguas português e inglês. O levantamento bibliográfico foi realizado através de livros textos com publicações atualizadas na literatura especializada. Foram empregadas palavras-chave como implantes, reabilitação oral, osso zigomático, maxilas atróficas.

## 5 REVISÃO DE LITERATURA

Historicamente, muitos procedimentos diferentes foram utilizados para o tratamento de maxilas reabsorvidas. O planejamento para esse tipo de paciente, deve ser criterioso e deve obedecer regras para que atenda às necessidades de função e estética (PADOVAN, 2009).

A atrofia óssea e as mudanças do tecido mole devem ser consideradas na reabilitação, porque esses fatores tornam estas reabilitações complexas e de resultados muitas vezes insatisfatórios. Pacientes portadores de maxilas atróficas muitas vezes tem o rebordo alveolar remanescente insatisfatório para instalação de implantes osseointegráveis convencionais (SOUZA, 2003).

Quando analisadas as possibilidades de reabilitação nas maxilas atróficas, são divididos em dois tipos: procedimentos de reconstrução e de ancoragem.

Procedimentos de reconstrução trata-se de enxertos antes da localização de implantes ou através da prévia instalação do implante e depois reposicionamento maxilomandibular. Quando é ancoragem, os implantes são instalados em regiões que possuem qualidade e quantidade de osso favorável (NARY, 2009).

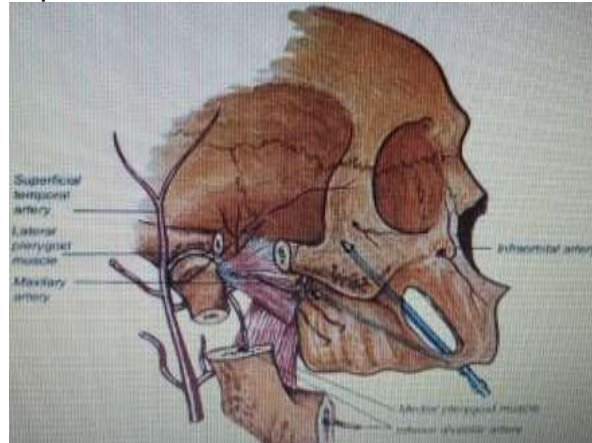
São vários os materiais usados como enxerto para restabelecer os contornos ósseos e para fornecer o sistema de ancoragem dos implantes. Para criar-se osso na região posterior de maxila, o procedimento de levantamento do seio maxilar com enxerto é muito usado, utilizando uma infinidade de materiais (PENARROCHA, 2005).

O levantamento de seio maxilar é a primeira escolha selecionada para um ganho ósseo na maxila antes de colocar implantes (FERRARA, STELLA, 2004). Também havia outras possibilidades como, Osteotomia de Lê Fort, enxerto do íliaco e enxerto de calvária para fornecer o volume ósseo adequado para a colocação de implantes (BEDROSSIAN, 2002).

Assim, as técnicas atuais visam restabelecer o volume e a qualidade óssea perdida, empregando implantes convencionais em posições anguladas ou a utilização de implantes especiais, como o implante zigomático (SOUZA, 2003).

A fixação zigomática foi idealizada para tratar pacientes vítimas de traumas ou cirurgias respectivas tumorais, em que houve grande perda das estruturas maxilares. Em um segundo momento, os implantes zigomáticos foram usados para pacientes com atrofia severa de maxila (FILHO, 2008).

Figura 3: Esquema anatômico demonstrando estruturas nobres



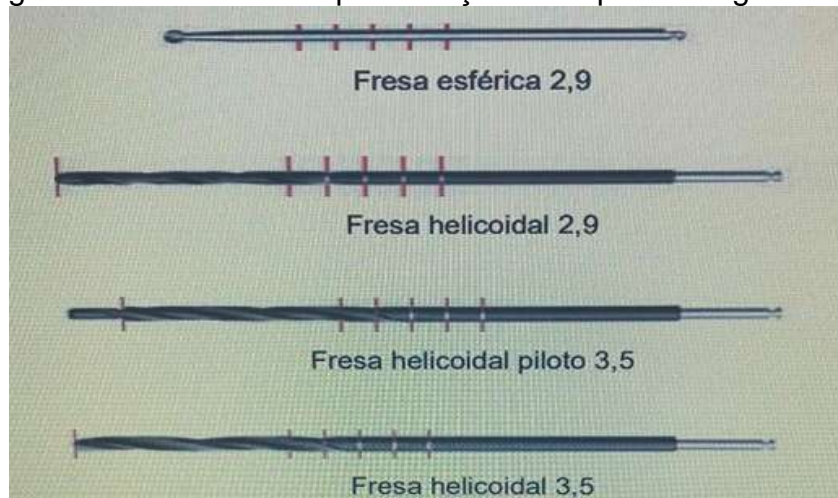
Fonte: BRANEMARK et al (2004)

A instalação de implantes no osso zigomático requer algumas informações importantes como, as medidas lineares da maxila e do osso zigomático que vão evitar que o implante seja instalado além do osso, e essas medidas são essenciais para se conseguir a osseointegração do implante (UCHIDA, 2001).

Condições adversas em longo prazo podem resultar na ruptura da osseointegração e subsequente falha do implante. A estabilidade primária no momento da instalação do implante e o processo reparador subsequente culminam no fenômeno conhecido por osseointegração. (ALBREKTSSON, 2001).

Para sua fixação necessita-se de um kit cirúrgico específico, que possui: fresa esférica 2,9; fresa helicoidal 2,9; fresa helicoidal piloto 3,5; fresa helicoidal 3,5; ambas com marcações de 30, 35, 40, 45, 50mm (figura 4).

Figura 4: Fresas usadas para fixação de implantes zigomáticos



Fonte: BALSCHI (2002)

Figura 5: Componentes do Kit Cirúrgico Sin® (Protetor labial, chave de mão [para instalação do implante], sonda de profundidade)



Fonte: BALSCHI (2002)

Sua plataforma protética varia de acordo com o fabricante: hexágono externo (plataforma 4,1), hexágono interno e cone-morse (Figura 6).

Figura 6: Tipos de plataformas protéticas



Fonte://www.canovaodontologia.com.br/implantes%20veja%20o%20implante.htm

A cabeça da fixação zigomática foi desenhada de maneira a formar um ângulo de 45° com o eixo longitudinal do seu corpo (Figura 7), diminuindo as complicações das diversas angulações, permitindo uma melhor reabilitação protética (FERRARA, STELLA, 2004).

Figura 7: Plataforma protética em 45°



Fonte: <http://www.inpbiomedical.com/wp-content/uploads/2017/08/Catalogo-INP-Angulado-Zigomatico-2017.pdf>

Pelo grande comprimento desses implantes, há uma tendência de curvarem-se quando recebem cargas horizontais e também porque o osso de suporte é limitado no rebordo alveolar. Portanto, os implantes zigomáticos devem ser conectados rigidamente a implantes convencionais na região anterior ou/e posterior da maxila. (GOMES, 2002).

Segundo Bedrossian (2002), deve-se observar algumas regras mecânicas em relação às próteses sobre implante: distribuição adequada dos implantes ao longo da curvatura da linha oclusal, assegurar boa adaptação entre as próteses e os pilares protéticos, observar a necessidade de cantilever, (máximo de 20 mm para mandíbula e de 10 mm para maxila) pois as forças transversais podem acarretar danos ao sistema.

### **5.1 Técnica cirúrgica convencional (BRANEMARK, 1989)**

Inicia-se por uma incisão ampla, mucoperiostal indo do dente 16 ao 26. A incisão também pode ser feita sobre a crista do rebordo, favorecendo o descolamento e afastamento da fibromucosa palatina, e a vascularização a mucosa na vertente vestibular. Incisões relaxantes são indicadas nos extremos distais, exatamente na região posterior do processo zigomático da maxila (Figura 8). Uma incisão relaxante anterior pode ser feita facilitando a distensão tecidual. Tais incisões favorecem o descolamento do retalho mucoperiostal e diminuem a tensão sobre o tecido, evitando lacerações.

O descolamento é amplo de forma a visualizar toda a parede anterior da maxila e corpo do zigoma. Nesse momento localiza-se o forame infra-orbitário. Descola-se o osso zigomático na sua face posterior, para identificar possíveis perfurações e erro de direcionamento de perfuração.

Feito o descolamento, os retalhos são protegidos pela adaptação do afastador na região da incisão. Dá-se o início a abertura de uma janela na região de parede anterior da maxila (Figura 10) junto com o afastamento da membrana sinusal (Figura 11 e Figura 12), ajudando a ter um melhor posicionamento e visualização da região interna do corpo do osso zigomático. É recomendado que o implante zigomático saia da palatal em direção a crista alveolar residual.

Preparada a janela, inicia-se a confecção do alvéolo cirúrgico (Figura 13). Através da broca esférica 2,9 mm, perfura-se a porção alveolar iniciando-se pelo lado palatino, adentrando o seio maxilar.

Preferencialmente, a osteotomia deve ser feita com brocas esféricas diamantadas, afim de não ferir a mucosa sinusal, iniciando a perfuração na região alveolar (Figura 14), pelo aspecto palatino, em direção ao seio maxilar, alcançando a parede lateral do processo zigomático da maxila penetrando no corpo do zigoma (Figura 15).

Ainda com esta primeira broca, busca-se o corpo do zigoma tangenciando o processo zigomático-maxilar no interior do seio maxilar, iniciando a perfuração (Figura 16).

A sequência cirúrgica continua com a perfuração da fresa esférica de 2,9mm até sua emergência próximo à incisura zigomático maxilar em sua porção superior (Figura 17).

Com a fresa seguinte (helicoidal de 2,9 mm) faz-se a perfuração completa transfixando o zigoma até sua emergência externa (Figura 18) Neste momento, com a sonda de 2 mm faz-se a conferência da perfuração (Figura 19). Deve-se identificar falha de direcionamento, corrigindo-a com fresa de 2,9 mm caso seja necessário.

Dando sequência à fresagem, observando o direcionamento e a irrigação constante, utiliza-se nesta fase a fresa helicoidal piloto de 3,5 mm, que servirá de guia para o alargamento progressivo do alvéolo até a fresa helicoidal de 3,5 mm. Confere-se novamente as paredes da perfuração e determina-se o comprimento da fixação a ser empregada utilizando a sonda para mensuração (Figura 20)

A qualidade e quantidade de tecido ósseo encontrado na porção alveolar vão indicar a execução ou não do último alargamento empregando a fresa helicoidal piloto de 3,5/4,0 mm (Figura 21). Nesta última etapa, procede-se o alargamento apenas da região alveolar correspondente à porção do implante que possui diâmetro maior.

Finalizada a sequência de fresagem e determinado o tamanho do implante, procede-se sua instalação no sítio cirúrgico utilizando peça-reta cirúrgica em baixa rotação.

A instalação é finalizada com a chave manual sendo rotacionada no sentido horário até que a profundidade e a posição da cabeça do implante sejam obtidas, dando também o aperto final no implante (Figura 22). O ideal é que a emergência ocorra de maneira perpendicular em relação ao plano do rebordo alveolar.

Instalada a fixação, remove-se o montador através de broca adaptada ou chave manual e coloca-se o parafuso de cobertura. (Figura 23). A cabeça do implante pode ser posicionada corretamente por observação do parafuso que trava o montador do implante (Figura 24).

Finalizando o procedimento cirúrgico proposto para esta técnica, deve proceder com a colocação dos implantes tradicionais na região anterior da maxila. Havendo disponibilidade óssea, deve-se colocar o maior número possível de implantes. O período pós-operatório segue os mesmos cuidados e medicações empregados para as fixações de implantes convencionais.



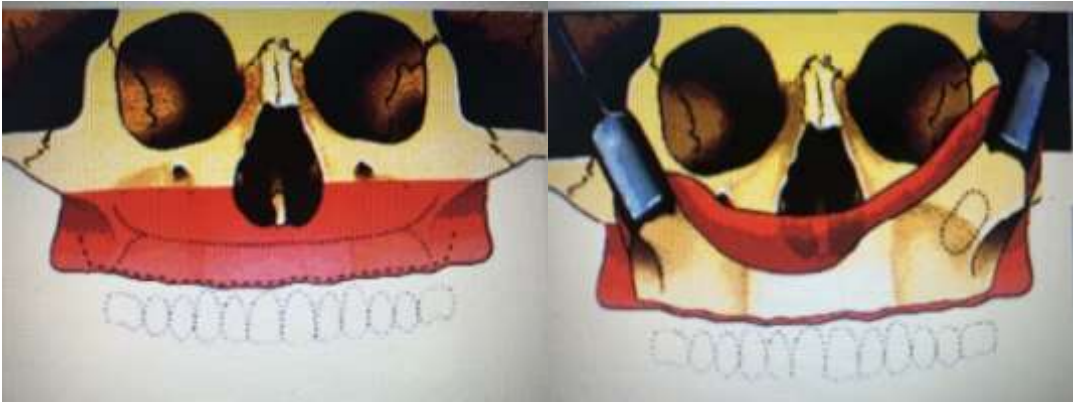


Figura 8: Incisão sobre a crista do rebordo. Fonte: Stella e Warner 2000. Figura 9: Descolamento (Stella e Warner 2000)

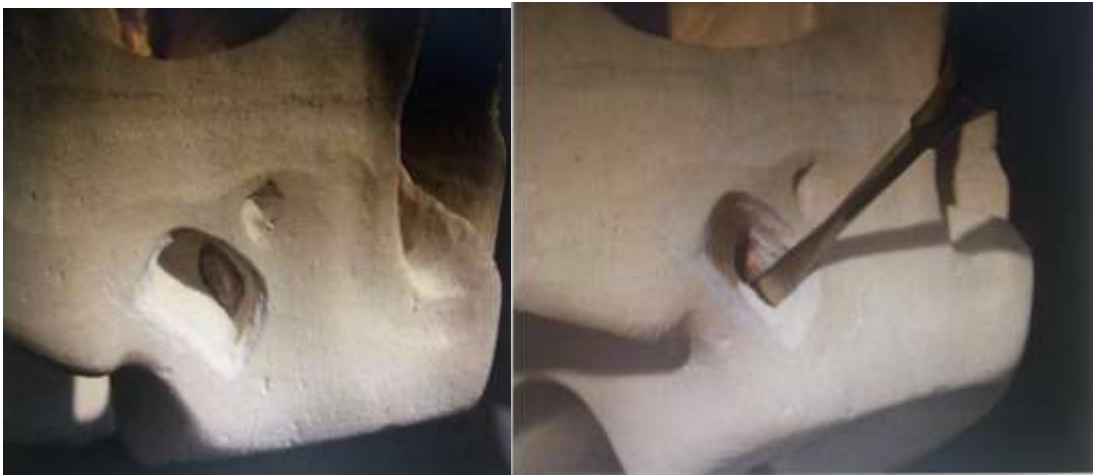

Figura 10: Abertura lateral na parede do seio maxilar. Fonte: DUARTE 2004

Figura 11: Afastamento da mucosa sinusal Fonte: DUARTE 2004

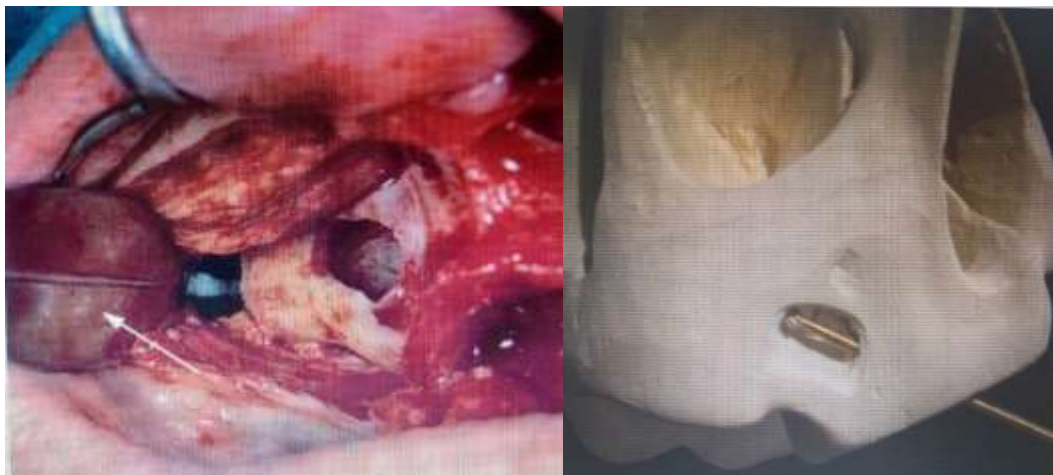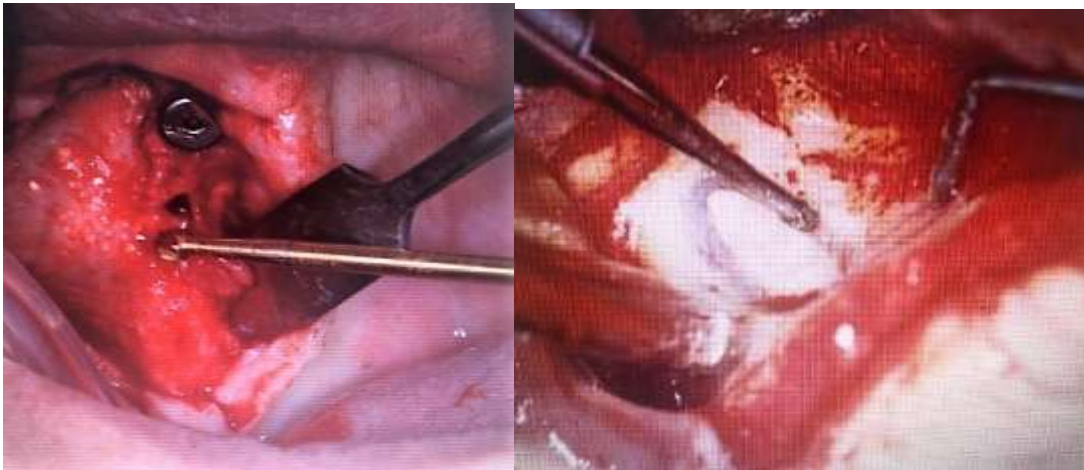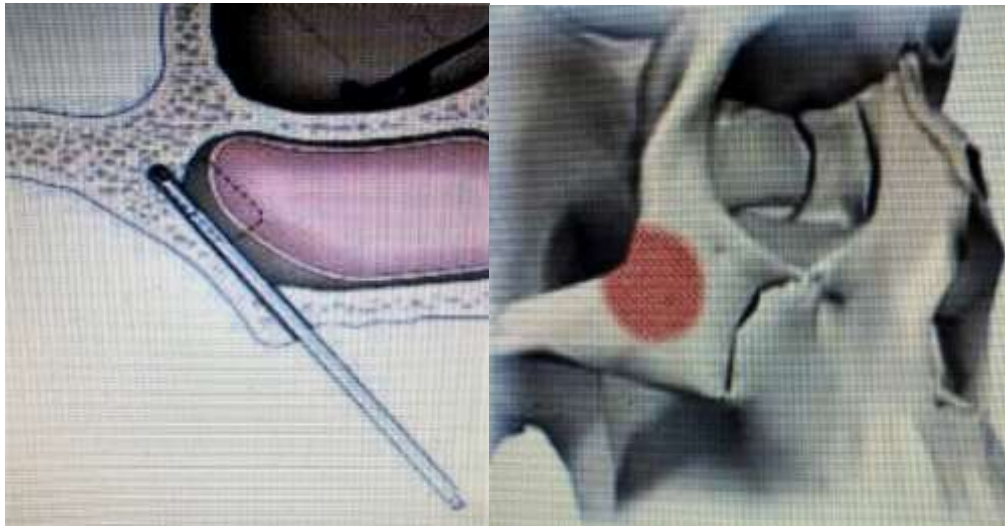


Figura 12: Afastamento da mucosa sinusal Fonte: BALSCHI 2002 Figura 13: Perfuração inicial do zigoma FONTE: DUARTE 2004



*Figura 14: Perfuração inicial do zigomático Fonte: BALSHI 2002*

*Imagem 15: Osteomia sendo realizada. Fonte: BALSHI 2002*



*Figura 16: Esquematização da fresagem no osso zigomático Fonte: BRANEMARK, 2004*

*Figura 17: Ponto de travamento do implante zigomático na incisura zigomático maxilar Fonte: BALSHI, 2002.*

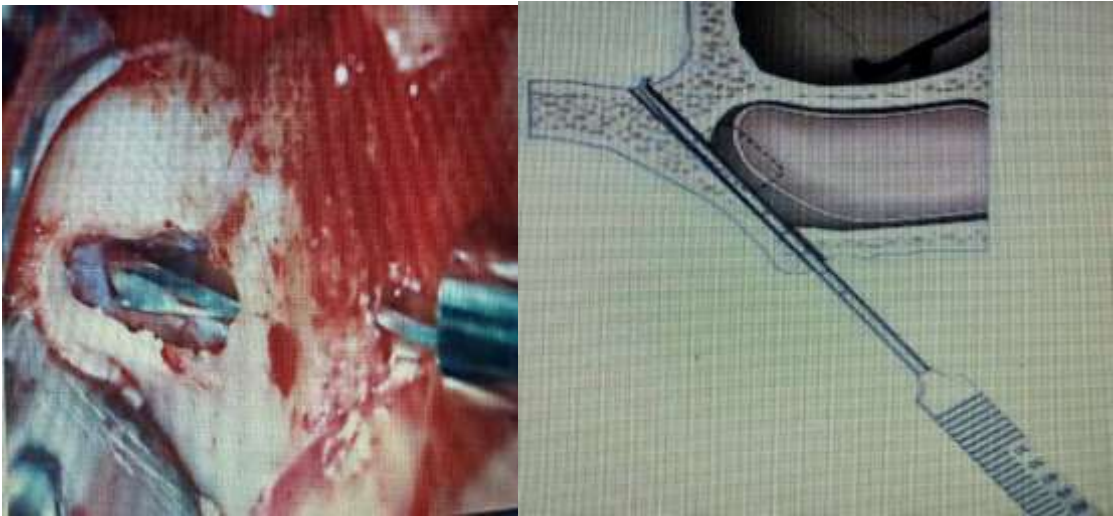


Figura 18: Fresa esférica 2,9 mm transfixando o osso zigomático Fonte: BALSCHI, 2002.

Figura 19: Esquemática do uso da sonda milimetrada Fonte: BRANEMARK, 2004

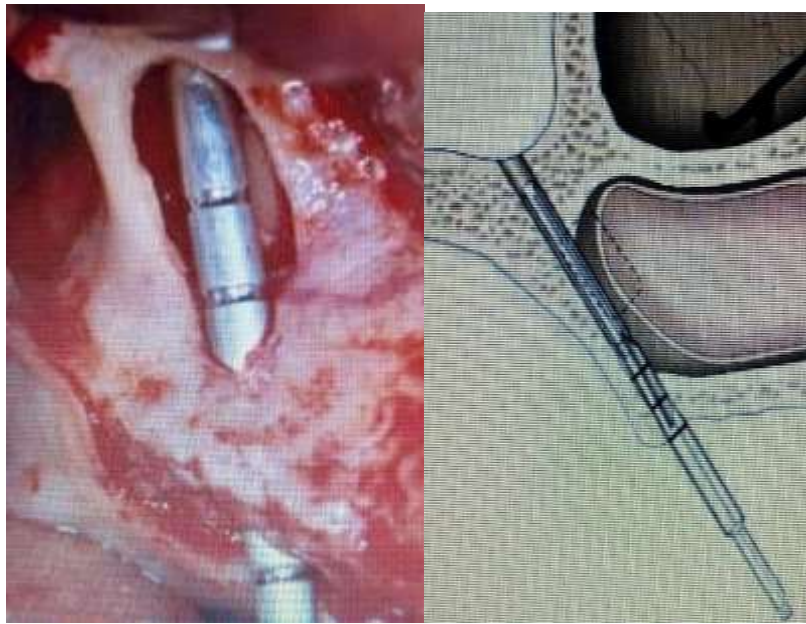


Figura 20: Uso da sonda milimetrada no trans-cirúrgico Fonte: BALSCHI, 2002

Figura 21: Esquemática da broca piloto 4.0 mm Fonte: BRANEMARK, 2004



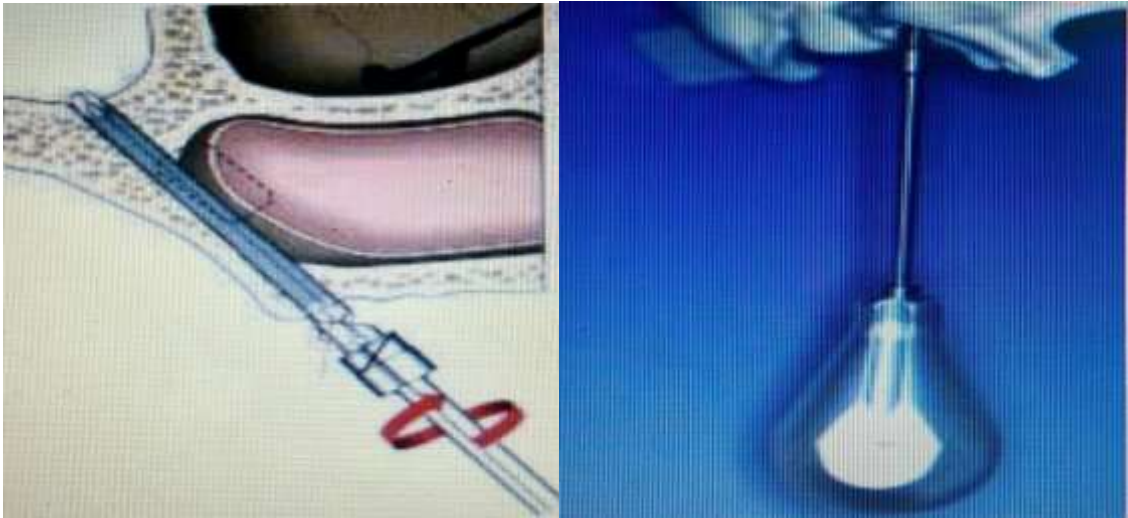

Figura 22: Uso da chave manual para aperto final do implante zigomático Fonte: BALSHI, 2002

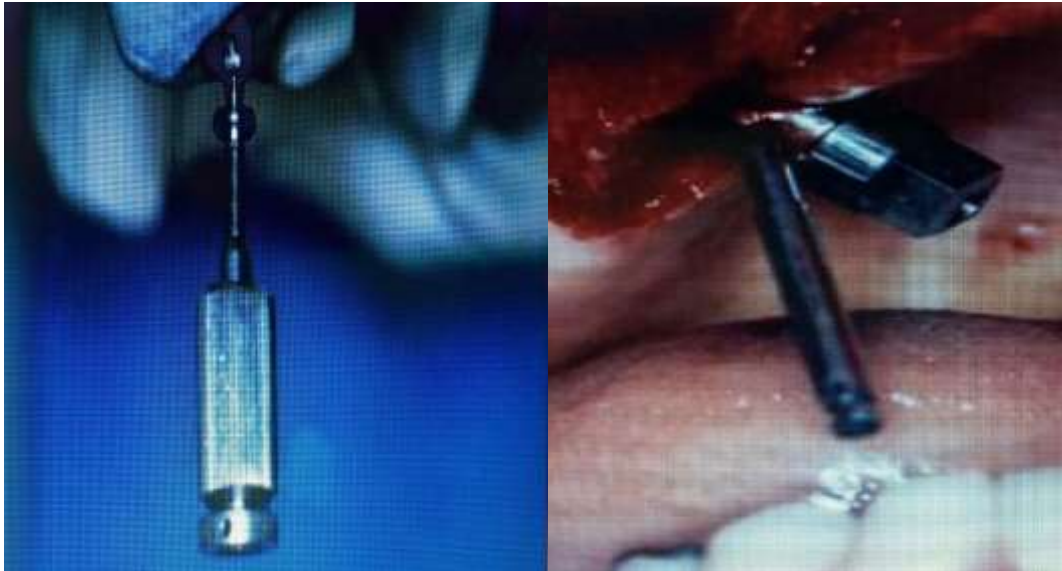

Figura 23: Colocação do tapa-implante (cover screw) e remoção do monta-implante. Fonte: BALSHI, 2002



Figura 24: posicionamento final da plataforma protética Fonte: BALSCHI, 2002

## 5.2 Técnica cirúrgica fenda sinusal (STELLA, WARNER, 2000)

Stella e Warner (2000) em busca de simplificar o protocolo básico, desenvolveram a "técnica da fenda sinusal". Através da parede suporte da maxila é feita uma "fenda sinusal", por onde a fixação zigomática será guiada para sua instalação.

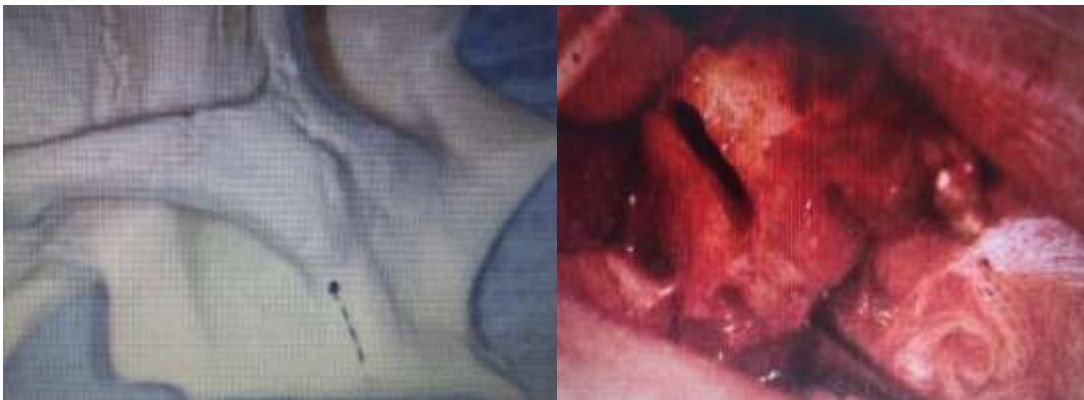Devido ao seu posicionamento lateral, esta fenda proporciona maior interface dente-implante, eliminando a necessidade de uma janela sinusal e levantamento de seio maxilar (STELLA, WARNER, 2000).

Menos da metade da quantidade do implante é exposta com o método fendosinusal em relação à técnica tradicional, além disso a fenda direciona o implante zigomático mais verticalmente ao longo do plano coronal, posicionando a emergência da sua plataforma sobre a crista do rebordo em região de primeiro molar melhorando sua condição biomecânica, estética e de higiene oral (STELLA, WARNER, 2000).

Uma incisão crestal é feita de tuberosidade a tuberosidade. Também é feito incisões relaxantes. O retalho é afastado expondo o nervo infraorbitário e o corpo do zigoma. A mucosa palatal é descolada, expondo a crista do rebordo (STELLA, WARNER, 2000).

Utilizando-se de uma fresa 703, realiza-se uma fenda na base do osso zigomático, sem comprometer a membrana do seio maxilar (STELLA, WARNER 2000).

Figura 25: Posicionamento ideal e início da osteotomia (feno sinusal)



Fonte: DUARTE (2004)

Inicia-se a fresagem com broca esférica 2,9 mm diretamente sobre a crista do rebordo buscando direcionar o sentido da perfuração para a fenda óssea que foi previamente realizada (STELLA, WARNER, 2000).

Avança-se a perfuração respeitando a sequência das fresas helicoidal 2,9 mm, helicoidal piloto 3,5 mm e helicoidal 3,5 mm, sempre direcionando-as através do centro da fenda óssea. Não há necessidade de usar a broca piloto de 4,0 mm para alargar o osso alveolar (STELLA, WARNER, 2000).

A profundidade da loja cirúrgica é confirmada utilizando-se da sonda de profundidade, selecionando agora o tamanho do implante zigomático a ser instalado (STELLA, WARNER, 2000).

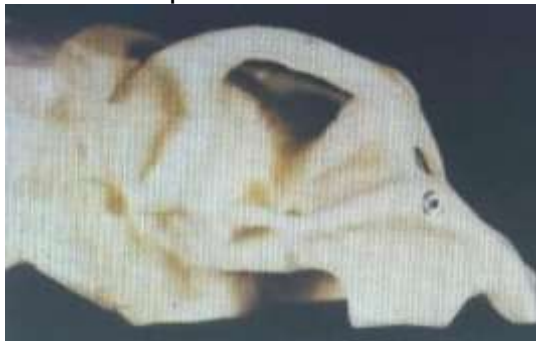Figura 26: Posicionamento do implante pela técnica do fundo sinusal



Fonte: DUARTE (2004)

A emergência da plataforma do implante zigomático quando realizada a técnica do fundo sinusal, dá-se sobre o rebordo alveolar (Figura 27) (STELLA, WARNER 2000).

Figura 27: Plataforma posicionada sobre o rebordo alveolar



Fonte: DUARTE (2004)

A emergência da plataforma do implante zigomático quando realizada a técnica preconizada por Branemark, dá-se por palatina. Na técnica convencional de

Branemark o implante encontra-se literalmente no interior do seio maxilar (Figura 28) (STELLA, WARNER, 2000).

Figura 28: Plataforma protética palatinizada (técnica convencional Branemark)



Fonte: DUARTE (2004)

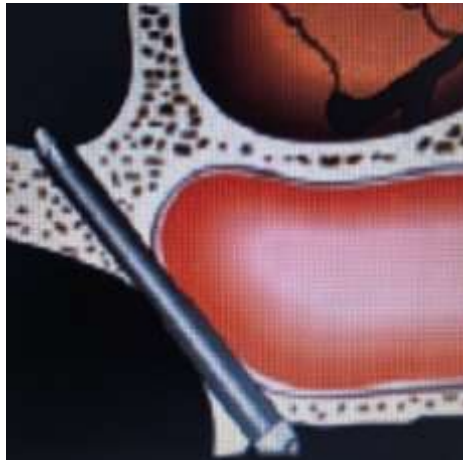
Por uma vista interna do seio maxilar nota-se que na técnica da fenda sinusal, o implante zigomático encontra-se lateralmente à parede do seio maxilar (Figura 33), proporcionando um contato mais íntimo com o tecido ósseo, representando em média 3 mm a mais de contato entre a superfície óssea e o implante, ou seja, uma maior ancoragem óssea (STELLA, WARNER, 2000).

Figura 29: Posicionamento do implante zigomático pela técnica do fendo-sinusal



Fonte: DUARTE (2004)

Figura 30: Técnica simplificada, parte do implante exposto na maxila e rebordo alveolar com concavidade média




Fonte: BRANEMARK (2004)

### 5.3 Técnica cirúrgica exteriorizada (MIGLIORANÇA, 2006)

Migliorança (2006) propôs uma modificação no protocolo original para instalações de fixações zigomáticas, onde o corpo do implante ao invés de ficar no interior do seio maxilar, encontra-se exteriorizado (Figura 36), dependendo da anatomia da maxila, possibilitando posicionar a plataforma do implante próximo ao rebordo alveolar, permitindo melhor resultado protético.

Figura 31: Ancoragem do implante na técnica exteriorizada



Fonte: DUARTE (2004)

### 5.4 Complicações

Em geral, as complicações que podem ocorrer com o uso de implantes com fixação no osso zigomático são resultados de dois fatores principais: indicação incorreta da técnica e a falta de experiência para executá-la (FILHO, 2008). São divididas em dois tipos de complicações, as imediatas e as tardias.



Os hematomas pós-operatórios são comuns usando a técnica da fixação zigomática, visto sua extensa manipulação dos tecidos (MATSUMOTO, 2003).

O uso de brocas pode gerar um traumatismo que induz ao sangramento em direção ao globo ocular, gerando quadros de equimose conjuntival que pode atingir a esclera e promover edema (MATSUMOTO, 2003).

De agosto de 2000 a dezembro de 2008, foram avaliados 250 prontuários de pacientes que colocaram implantes zigomáticos pelo mesmo cirurgião. 33 pacientes (13,2%) apresentaram complicação pós-cirúrgica. Destes, complicações menores corresponderam a 20 casos (8,0%), sendo os hematomas periórbitarios e conjuntivais os de maior relevância clínica (LIMA JUNIOR, 2010).

Os pacientes devem ser bem orientados quanto à possibilidade de quadros pós-operatório com equimose conjuntival, já que esteticamente se torna algo desagradável e assustador (MATSUMOTO, 2003).

A hemorragia nasal no pós-operatório imediato é considerada comum (PETRUSON, 2004).

Como resultado da técnica cirúrgica, grande parte do sangramento fica na região do seio maxilar, assim com a drenagem estabelecida via óstio, pode ocorrer um sangramento via nasal. Bolsas de gelo e manter a cabeceira elevada são necessários nos primeiros dias. Esta drenagem é benéfica já que o quanto antes o seio se normalizar menor o risco de contaminação desse coágulo e manifestação de sinusite (MATSUMOTO, 2003).

Hirsch (2004) observou algumas complicações nos 66 pacientes operados. Três desses pacientes apresentaram hemorragia excessiva, tendo um deles desenvolvido infecção pós-operatória.

Uma paciente, 43 anos de idade, do sexo feminino, branca. Durante a cirurgia para colocação de implantes zigomáticos, teve dor e sangramento na fossa nasal e, desde então apresentou secreção nasal bilateral, de aspecto purulento associado a epistaxes leves e recorrentes. A paciente apresentava prótese dentária fixa e bem adaptada. A cirurgia foi realizada sob anestesia geral. Foi proposto um tratamento conservador em que um dos implantes foi removido, preservando a fixação da prótese dentária. Foi utilizada antibioticoterapia (Cefalexina) por 10 dias. No pós-operatório, a paciente evoluiu com regressão da sintomatologia (BENTO, 2000).

Pelo acesso difícil e a dimensão, com as brocas utilizadas na técnica do zigomático pode ocorrer também lacerações e queimaduras nas regiões do lábio, comissura labial e pele, gerando um desconforto no pós-operatório. O tratamento deve ser realizado com pomadas dermatológicas que contenham corticóides (MALEVEZ, *et al.*, 2004).

Pelo descolamento extenso, a ocorrência de parestesia é um outro achado comum, principalmente na região inervada pelo ramo alveolar superior anterior e médio. Como com o descolamento a visualização do nervo infra-orbitário é usada como referência, a parestesia pode abranger a asa do nariz, pálpebra inferior e lábio superior (MALEVEZ, 2004).

No estudo de Hirsch (2004), seis pacientes apresentaram queixas relacionadas com dor ou sensibilidade afetada, tendo um deles apresentado parestesia persistente um ano após a cirurgia. Outros dois casos de parestesia resolveram-se espontaneamente.

Também houve quatro casos de parestesia temporária no estudo de Bedrossian (2010) que se resolveram 7 semanas após a cirurgia.

Kahnberg (2007) descreveu um caso de parestesia persistente do nervo infraorbitário após um follow-up de 3 anos.

Segundo Duarte (2004), a infecção do seio maxilar, pode ocorrer em virtude de dois fatores: a contaminação de resíduos ósseos provenientes do procedimento de perfuração ou devidos a contaminação do seio maxilar. No primeiro caso, quando vai ser feita a perfuração óssea deve-se ter uma abundante irrigação, caso contrário no momento da perfuração pode haver um superaquecimento resultando em necrose de espículas ósseas. Se estas espículas forem lançadas, através da transfixação do zigoma, para o espaço periorbitário (abaixo do periósteo) e não forem eliminadas podem originar um quadro séptico (MATSUMOTO, 2003). O tratamento neste caso é feito com antibiótico terapia (MALAVEZ, 2004).

No estudo de Branemark (2004) dois pacientes apresentaram supuração relacionada com um dos implantes zigomáticos colocados, na zona de entrada para o palato, estando relacionada com sinusite maxilar. Estas complicações surgiram num caso após 6 anos e no outro após 9 anos de acompanhamento. Em ambos os casos a situação foi resolvida após antrostomia.

Bedrossian (2010) descreveu 3 casos de infecção unilateral persistente do seio maxilar que se resolveram cirurgicamente.

O tratamento para o abscesso que foi originado pela perfuração do zigoma, exige a remoção do implante zigomático, já que uma vez ocorrendo à perda óssea ao redor da fixação vai permitir a passagem de secreção para o espaço subperiosteal da face (MATSUMOTO, 2003).

No estudo de Nakai *et al.*, (2003) houve 2 perfurações da mucosa sinusal, mas estas encerraram espontaneamente sem o desenvolvimento de quaisquer complicações.

Pode ocorrer também uma saliência da fixação na região do zigoma. A técnica preconizada indica a transfixação do implante no corpo do zigoma, para uma osseointegração de maior área do implante na região do corpo do zigoma. Esta transfixação pode ficar aparente em alguns casos onde houve erro da técnica, gerando um desconforto tátil e estético para o paciente (DUARTE, *et al.*, 2004).

Os potenciais problemas relacionadas com a exposição de uma porção do implante zigomático aos tecidos moles adjacentes incluem deiscência, irritação e inflamação. No estudo de Migliorança (2011) a única complicação dos tecidos moles que foi relatada foi uma deiscência na porção cervical de dois implantes zigomáticos. Nenhum foi associado com irritação ou inflamação.

A profundidade da mucosa palatina ao nível do implante posterior costuma ser de 5 mm em epitélio paraqueratinizado, o que difere da profundidade habitual presente em implantes colocados de forma convencional sobre a crista alveolar. Com uma boa higiene não há presença de inflamação ao redor do implante. No seu estudo de 2010, os autores observaram 20 pacientes reabilitados com implantes zigomáticos, três dos quais apresentaram inflamação dos tecidos a envolver os pilares devido a problemas relacionados com uma má higiene oral (STIÉVENART, MALEVEZ, 2010).

Al-Nawas *et al.*, (2004), ao avaliarem a incidência de peri-implantite em 14 pacientes, observaram que 9 dos 20 implantes zigomáticos apresentavam hemorragia à sondagem, e 5 deles tinham bolsas superiores ou iguais a 5mm (AL-NAWAS, 2004).

Hirsch (2004) observou a formação de fístulas em cinco pacientes. Surgiram complicações relacionadas com os tecidos moles adjacentes aos pilares em 9 pacientes durante o período de follow-up.

Dois pacientes queixaram-se de dificuldades na higienização em redor dos pilares das fixações zigomáticas (NAKAI, *et al.*, 2003). No estudo de Becktor, *et al.*, (2005), numa fase inicial 10 dos 16 pacientes observados tiveram problemas com a higiene oral dos tecidos próximos à plataforma dos implantes zigomáticos. Sete pacientes apresentaram melhorias após intervenção do higienista oral, e três mantiveram os problemas. Nove pacientes apresentaram gengivite, cinco destes pacientes apresentaram fístulas e infecção local e em quatro destes cinco pacientes eram fístulas bilaterais. A infecção local foi tratada com antibióticos e, em alguns casos, excisão das fístulas (BECKTOR, *et al.*, 2005).

Duarte, *et al.*, em 2007, verificaram alguns casos de inflamação e hemorragia periimplantar nos casos observados no seu estudo, o que no entanto não comprometeu a osseointegração, com acompanhamentos realizados após 6 meses e 30 meses.

Pi-Urgell, *et al.*, (2008) relatou um caso de peri-implantite num paciente fumante, que foi reabilitado com implantes zigomáticos, 18 meses após a reabilitação.

Os pacientes devem ser mantidos em controle periódico para verificação de sintomatologia ou a ocorrência de fistulas. Se o implante possuir uma mobilidade, pequena, sem possuir os itens citados este implante deve ser mantido, já que a ancoragem pode estar nos 5mm a 6mm do corpo do zigoma (MATSUMOTO, 2003).

Se for estabelecida uma comunicação bucossinusal o implante zigomático deve ser removido. Neste caso o implante pode proporcionar uma via de contaminação que deve ser eliminada (AL-NAWAS, 2004).

No estudo de Nakai, *et al.*, (2003), um paciente queixou-se de problemas relacionados com a articulação da fala três meses após a reabilitação, e outros três pacientes apresentaram queixas semelhantes após as primeiras duas semanas.

Bothur e Garsten (2010) observaram 6 pacientes reabilitados com implantes zigomáticos, 5 dos quais apresentaram alterações da fala 4 meses após a reabilitação. Este comprometimento da fala deve-se à posição palatinizada das plataformas dos implantes zigomáticos, que ficam em contato íntimo com a língua do

paciente. A adaptação aos contornos palatinos da prótese é bem tolerada pela maioria dos pacientes, podendo afetar a articulação da fala durante um curto período de tempo.

Malavez, *et al.*, (2003) fizeram uma análise crítica da reabilitação da maxila atrófica posterior com auxílio de fixações zigomáticas. Os autores registraram que, apesar da técnica existir há mais de dez anos e apresentar taxas de sucesso surpreendentes, os relatos técnicos e clínicos são relativamente escassos.

### **5.5 Longevidade e Taxa de Sucesso**

Em um estudo publicado por Balsh (1999) foram avaliados 756 implantes instalados em 189 pacientes desdentados totais superiores, com uma média de idade de 60 anos. Foram instalados 356 implantes zigomáticos dos quais 41 não estavam osteointegrados na fase II e foram removidos e mais um implante zigomático adicional foi perdido dando um total de 42 dos 356 implantes zigomáticos (11,8%). Este estudo mostra uma taxa de sobrevivência acumulada de 88,2% dos implantes zigomáticos no decorrer de 4,7 anos.

Bedrossian, *et al.*, (2002) obtiveram uma taxa de sobrevivência de 100% em 44 implantes zigomáticos colocados em 22 pacientes, e 91,25% nos implantes convencionais pré-maxilares, após um acompanhamento de 34 meses.

Hirsch, *et al.*, (2004), após o acompanhamento de um ano de 76 pacientes com 124 fixações zigomáticas relataram uma longevidade de 97,9 % para as fixações zigomáticas. Além disso, 80% dos pacientes se mostraram satisfeitos com a função e estética de suas próteses.

Duarte, *et al.*, (2007) observaram 48 implantes zigomáticos colocados em 12 pacientes que foram reabilitados com carga imediata, tendo um implante falhado ao fim de 6 meses, e outros 30 meses depois, tendo sido substituído com sucesso.

Pi-Urgell, *et al.*, (2008) colocaram 101 implantes zigomáticos juntamente com 221 implantes convencionais em 54 pacientes, com um follow-up que variou entre 1 a 72 meses. A taxa de sucesso dos implantes convencionais foi de 93,22%, enquanto que a dos implantes zigomáticos foi de 96,04%, com 4 implantes zigomáticos que falharam a osseointegração, tendo sido removidos sem substituição.

Ferrara e Stella (2004) relataram sua experiência com 16 pacientes que foram reabilitados com 23 fixações zigomáticas e 55 implantes convencionais, obtendo uma taxa de sucesso de 96% para as fixações zigomáticas e de 100% para as implantações convencionais.

Branemark, *et al.*, (2004) acompanharam 28 pacientes durante 5 a 10 anos com 52 fixações zigomáticas e 106 implantes convencionais relatando uma taxa de sucesso de 97%.

Chow, *et al.*, (2006), com o objetivo de investigar o protocolo modificado de carga oclusal imediata dos implantes zigomáticos e relatar os resultados preliminares deste protocolo modificado, realizaram um estudo com 5 pacientes tratados com 10 implantes zigomáticos associados a 20 implantes convencionais sob anestesia geral. Os implantes zigomáticos foram considerados como bem-sucedidos quando eram assintomáticos, sem mobilidade clínica e nenhum sinal de infecção. Todos os implantes zigomáticos e implantes convencionais foram investigados individualmente após a remoção da prótese provisória e foram considerados clinicamente estáveis e assintomáticos.

Duarte, *et al.*, (2007), com o objetivo de apresentar um novo protocolo para o tratamento de maxilas severamente atroficas utilizando quatro implantes zigomáticos em um sistema de carga imediata trataram 12 pacientes com a colocação de 48 implantes zigomáticos em um sistema de carga imediata com um período de acompanhamento de 30 meses. Constatou-se que dos 48 implantes zigomáticos, 1 não conseguiu alcançar a osseointegração e nenhuma patologia sinusal foi detectada. A taxa de sucesso dos implantes zigomáticos foi de 97,92%.

Esposito, *et al.*, (2009) desenvolveram um trabalho para testar a hipótese de não existir diferença entre reabilitação de maxilas atroficas com implantes zigomáticos e com reconstrução com enxertos. Neste estudo não foram encontrados ensaios clínicos controlados randomizados ou mesmo ensaios clínicos controlados de modo que não foi possível dar conselhos baseados em evidências confiáveis para o usuário em potencial com relação à eficiência dos implantes zigomáticos como substituto para procedimentos de reconstrução de maxilas atroficas. Parece que os implantes zigomáticos apresentam alta taxa de sobrevivência, porém complicações são comuns e podem aumentar a longo prazo. E ainda, mesmo que provas convincentes estejam disponíveis, eles não encorajam o uso rotineiro destes

implantes como alternativa para tratamento de maxilas atróficas e como retentores de obturadores em pacientes maxilectomizados.

Segundo Nóia, *et al.*, (2010), em um estudo que avaliou retrospectivamente as complicações encontradas em 16 casos de implantes zigomáticos em um período mínimo de 24 meses de acompanhamento, os resultados mostraram que o percentual de complicações foi de 50% e que o índice de sucesso no tratamento foi de 76%. A dor foi o tipo de complicação mais comum (30%), seguida por 25% de não osseointegração e por 20% de infecção. Com isso afirmam que complicações podem ocorrer em qualquer fase do tratamento e podem ocasionar a perda dos implantes instalados, devendo o cirurgião estar apto a intervir no momento necessário.

Malavez, *et al.*, (2003) fizeram uma análise crítica da reabilitação da maxila atrófica posterior com auxílio de fixações zigomáticas. Os autores registraram que, apesar da técnica existir há mais de dez anos e apresentar taxas de sucesso surpreendentes, os relatos técnicos e clínicos são relativamente escassos.

Esse tipo de reabilitação, com implantes zigomáticos, é contraindicado para pacientes com sinusite aguda ou crônica (PENARROCHA, 2005).

Em um estudo realizado por Ferrara e Stella (2004), foram colocados 25 implantes zigomáticos, em 16 pacientes. Dos 16 casos, só 1 implante zigomático não osseointegrou, e foi removido sob anestesia local. Este paciente possuía sinusite crônica constatada através de acompanhamento radiográfico. Três meses depois foi recolocado o implante perdido com grande êxito.

VANTAGEM	DESvantAGEM
Menor morbidade pós-operatória em relação aos enxertos ósseos	Posicionamento da cabeça do implante <u>palatinizada</u>
Pode ser feito em ambiente ambulatorial, sob sedação do paciente;	Ocorrência de fenestrações durante sua instalação
Menor tempo de tratamento;	Limitações da reabilitação protética
Menor custo;	A reversão do sistema é praticamente impossível sem ocasionar maior defeito ósseo
Custo da fase laboratorial é semelhante ao da fixação convencional;	Problemas fonéticos iniciais
Taxa de sucesso superior a 96%	Risco do surgimento de sinusite maxilar pós-operatório
Restabelecimento de funções mastigatórias	Risco do surgimento de fistula <u>oroantral</u>
Reabilitação por meio de prótese fixa.	Risco de dano orbital
	Dificuldade de higienização
	Irritação gengival local
	Necessidade de curso de credenciamento e Kit cirúrgico específico
	Desvantagens estéticas quando comparadas às próteses sobre implantes convencionais

Tabela 1: Vantagens e desvantagens

(Branemark, et al., (2004); Bedrossian, et al., (2002); Chow, et al., (2006); Davo, et al., (2007); Aparício, et al., (2008); Nakai, et al., (2003) e Malavez, et al., (2004))

A técnica de fixação zigomática também é contraindicada nesses casos:

- Nos casos onde o corpo do zigomático não possa ser preservado depois de ressecamento tumoral;
- Pacientes jovens que não completaram crescimento ósseo e não apresentam dimensões compatíveis com o tamanho do implante zigomático;
- Pacientes com abertura de boca limitada;
- Pacientes com desordens temporomandibulares;



- Pacientes com exigência estética acentuada;
- Presença de fístula oroantral;
- Patologias não tratadas do seio maxilar;
- Pacientes que não apresentem o perfil para a recepção de um tratamento de implante, devido a fatores, como: falta de adesão e colaboração ao tratamento, resistência aos sacrifícios inerentes a algumas técnicas, dificuldades motoras que impedem de realizar a higienização. (WEISCHER, *et al.*, 1997; BALSCHI, *et al.*, 2002; BRANEMARK, *et al.*, 2004; RIGOLIZZO, *et al.*, 2005; GOMES, *et al.*, 2002; FERREIRA, *et al.*, 2005; NKENKE, *et al.*, 2003; DUARTE, *et al.*, 2004; NARY, 2009)

## 6 DISCUSSÃO

Os enxertos autógenos possuem sua taxa de sucesso alta, mas a cirurgia se torna maior com pós-operatório pior para o paciente. A técnica do implante zigomático propõe ser uma alternativa a este enxerto ósseo usando o zigoma como uma ancoragem forte (MALEVEZ, 2004; FERRARA, STELLA, 2004; PENARROCHA, 2005).

Em casos de insucesso dos enxertos, que podem ter fracassado por diversos motivos, a fixação zigomática é uma opção, já que a maioria dos pacientes ficam receosos de se submeterem a novo procedimento de enxertia (DUARTE, *et al.*, 2004; NARY, 2009).

Existe uma concordância de ser Branemark, o mentor da utilização dos implantes zigomáticos, indicando-os inicialmente, para o tratamento de pacientes vítimas de traumas ou cirurgias ressectivas tumorais. Só em um segundo momento que os implantes zigomáticos foram utilizados para reabilitação de pacientes com reabsorção severa da maxila. (STELLA, WARNER, 2000; BEDROSSIAN, *et al.*, 2002; BALSCHI, 2002; NAKAI, *et al.*, 2003; MIGLIORANÇA, 2006; CORRÊA, *et al.*, 2006).

Estudos sobre o osso zigomático relatam tratar de osso com pouca área medular e boa quantidade cortical, sendo possível, de acordo com alguns estudos, colocar dois implantes nessa área. A ideia é que os implantes tenham apoio em quatro corticais: duas do zigomático e duas do rebordo alveolar (SICHER, *et al.*, 2007; VAN DEN BERG, *et al.*, 2000; UCHIDA, *et al.*, 2001; MAGINI, COURA, 2006).

Balshi (2012) e Albrektsson (1999) concordam que há uma série de fatores importantes que devem ser controlados para se alcançar a osseointegração do implante como: biocompatibilidade do material, desenho do implante, condições da superfície do implante, estado geral de saúde do hospedeiro, técnica cirúrgica, travamento primário do implante, ausência de cargas aplicadas durante a fase de cicatrização. Uma vez estabilizada, a interface osseointegrada é relativamente

resistente, mas certamente não é imune a vários tipos de estímulos externos, estímulos esses que podem acabar acarretando no insucesso do implante.

Branemark (1989) descreveu a técnica convencional, na qual preconiza a necessidade da utilização de dois implantes zigomáticos, em conjunto com dois ou quatro implantes convencionais na pré-maxila, sendo que nesta técnica, os implantes zigomáticos ficam no interior do seio maxilar. Posteriormente, foram feitas modificações desta técnica convencional, sendo denominadas técnica fendo-sinusal e técnica exteriorizada.

Nestas técnicas, os implantes ficam tangenciados ou exteriorizados em relação ao seio maxilar, respectivamente. Verificou-se que as técnicas de fixação zigomática foram modificadas com o objetivo de facilitar as reabilitações protéticas e procedimento cirúrgico, diminuir a morbidade e o tempo de cirurgia, não existindo diferença de sucesso entre elas. (BRANEMARK,1989; STELLA, WARNER, 2000; MIGLIORANÇA, et al., 2006).

Os trabalhos realizados por Branemark, et al., (2004); Bedrossian, et al., (2002); Chow, et al., (2006); Davo, et al., (2007); Aparício, et al., (2008); Nakai, et al., (2003) e Malavez, et al., (2004) apresentaram uma taxa de aproximadamente 100% de sucesso nos implantes zigomáticos, dentro os requisitos de ausência de dor e mobilidade, mostrando assim uma expectativa e uma previsibilidade de resultados muito favorável para a reabilitação de maxilas severamente atrófica.

Em contrapartida, resultados menos expressivos foram alcançados por Balsh et al., (1999) que avaliaram 189 pacientes desdentados total superior com idade média de 60 anos, submetidos a 356 implantes zigomáticos com 88,2% de sucesso em um período de 52 meses e Nóia et al., (2010), que analisou retrospectivamente as complicações de 16 casos com 42 implantes zigomáticos em um período mínimo de 24 meses com 76% de sucesso nos implantes zigomáticos instalados. Dentre as complicações estão: sinusite, dor, infecção e não osseointegração.

Estes resultados menos expressivos nos atentam ao fato de que as indicações dos implantes zigomáticos são limitadas, não devendo ser usados de forma corriqueira e sim como última alternativa de tratamento.

Os resultados dos trabalhos são similares aos encontrados por Gil, *et al.*, (2007), que através de uma revisão da literatura encontraram taxas de sucesso variando entre 82 e 100%.

O índice de sucesso obtido por diferentes autores é uma análise subjetiva, pois cada estudo aborda de forma diferente o sucesso no implante zigomático e enfoca parâmetros distintos para o estudo.

Com relação à saúde dos tecidos peri-implantares, Al-Nawas, *et al.*, (2004) realizaram sondagem periodontal e testes microbiológicos em 20 implantes zigomáticos de 14 pacientes em um período médio de 19 meses constatando saúde periodontal em 55% dos implantes, pois em 9 deles houve presença de bolsa periodontal e/ou sangramento. Os achados estão em acordo com Hirsch, *et al.*, (2004) que, ao examinarem 124 implantes zigomáticos por um ano, consideraram que a mucosa peri-implantar foi considerada normal em 60% dos casos.

Com relação às complicações, Branemark, *et al.*, (2004) em um período maior ou igual a 5 anos de acompanhamento após a reabilitação protética mostraram um índice de sucesso de 96%, não havendo sinais de inflamação sinusal nos 9 pacientes encaminhados à sinoscopia. Entretanto, 4 pacientes que apresentaram sinusite se recuperaram após meatostomia inferior.

Em contraste, Nóia, *et al.*, (2010) em seus estudos retrospectivos apresentaram 50% de complicações, sendo sintomas de dor a complicação mais comum (30%), seguida de 25% de não osseointegração e 20% de infecção.

Ao analisar a satisfação dos pacientes, Hirsch, *et al.*, (2004), após acompanhamento de um ano de 76 pacientes com 124 implantes zigomáticos, apresentaram um resultado de 80% de pacientes satisfeitos com a estética e a função. Ainda relatara que este procedimento reduz a morbidade principalmente em pacientes idosos e com comprometimento do estado geral.

Alguns autores são otimistas em relação à utilização do implante zigomático como alternativa para tratamento de maxilas severamente atróficas. Malavez, *et al.*, (2003), Hirsch, *et al.*, (2004), Branemark, *et al.*, (2004) e Gil, *et al.*, (2007) relataram que os implantes zigomáticos são uma valiosa adição ao repertório cirúrgico para reabilitação de maxilas severamente atróficas reduzindo a morbidade e os custos do tratamento.

Entretanto, Al-Nawas, *et al.*, (2004) chamam a atenção ao fato de que perdas ósseas na face palatina podem evoluir rapidamente para fístulas oroantrais e consequente perda do implante. Apesar de Esposito, *et al.*, (2009) afirmarem que os implantes zigomáticos apresentam uma alta taxa de sobrevida, não aconselham seu

uso rotineiro na reabilitação de maxilas severamente atroficas devido à falta de ensaios clínicos randomizados que possam comprovar sua eficácia.

Assim sendo, devemos analisar os fatores positivos e negativos dos implantes zigomáticos, além de ser bem criteriosos com relação à indicação dos mesmos. Temos também que estar atentos a novos estudos longitudinais, pois os mesmos são escassos e não temos estudos com mais de 10 anos de acompanhamento.

É importante entendermos que a reabilitação com implantes zigomáticos não é uma técnica que veio para substituir a reabilitação com enxertos, mas sim como um adjuvante ao repertório técnico em casos extremos nos quais a técnica com enxertos tenham um prognóstico duvidoso.

Apesar de estar claro que novos estudos devem ser realizados, é inegável a viabilidade do uso da técnica de reabilitação de maxilas atroficas com implantes zigomáticos. Os estudos longitudinais mostram bons resultados com números de complicações aceitáveis, além de grande aceitação por parte dos pacientes.

A taxa de sucesso entre diferentes autores variou de 76 a 100%, sendo esta técnica uma opção de tratamento valiosa nas situações indicadas. As complicações nesta modalidade de tratamento existem e devem ser consideradas, contudo o custo/benefício deve ser individualizado para cada paciente fazendo com que os implantes zigomáticos se tornem uma ferramenta em nossas mãos para a reabilitação das maxilas severamente atroficas.

## **7 CONCLUSÃO**

De acordo com a literatura estudada concluímos que o uso de implante zigomático é uma opção viável para paciente edentulos com maxila atrófica quando bem aplicado, pois é um tratamento mais econômico, apresenta fase cirúrgicas reduzida quando são comparadas com outras técnicas em casos reabilitação em maxilas atróficas.

## REFERÊNCIAS

ALBREKTSSON, A. I.; et al. An experimental and clinical study of osseointegrated implants penetrating the nasal cavity and maxillary sinus. **Journal Oral Maxillofacial Surgery**, v. 42, p. 497-505, 2001.

AL NAWAS, B.; et al. Clinical soft tissue parameters of the zygomatic implant. **Journal of Clinical Periodontology**, v.3 1, p. 497-500, 2004.

APARICIO, C.; et al. Extrasinus Zygomatic Implants: Three Year Experience from a new Surgical Approach for Patients with Pronounced Buccal Concavities in the Edentulous Maxilla. **Clinical Implant Dentistry and Related Research**, v. 12, n. 1, 2010.

APARÍCIO, C.; et al. Immediate/Early Loading of Zygomatic Implants: Clinical Experiences after 2 to 5 Years of Follow-up. **Clinical Implant Dentistry and Related Research**, v. 12, n. 1, p. 77-82, 2010.

BALSHI, T. J.; et al. Analysis of 356 Pterygomaxillary Implants in Edentulous Arches for Fixed Prosthesis Anchorage. **The International Journal of Oral & Maxillofacial Implants**, v. 14, p. 398-406, 1999.

BALSHI, T.J.; et al. Treatment of congenital ectodermal dysplasia with zygomatic implants: a case report. **The International Journal of Oral & Maxillofacial Implants**, v. 17, n. 2, p. 277-281, 2002.

BALSHI, T. J.; et al. Quadruple Zygomatic Implant Support for Retreatment of Resorbed Iliac Crest Bone Graft Transplant. **Implant Dentistry**, v. 12, n. 1, p. 47-51, 2003.

BEDROSSIAN, E.; et al. The Zygomatic Implants: Preliminary Data on Treatment of Severely Resorbed Maxillae. A Clinical Report. **The International Journal of Oral & Maxillofacial Implants**, v. 17, n. 6, p. 861-865, 2002.

BRACKMANN, Mariana Schaffer; et al. Avaliação da satisfação de reabilitações com implantes zigomáticos. **Revista odontologia UNESP**, Araraquara, v. 46, n. 6, p. 357-361, 2017.

BRANEMARK, P. I. Osseointegrated protheses in skeletal repair and reconstruction. **J Oral and Maxillofac Surg**, p. 47-57, 1989.

BRANEMARK, P. I. **Branemark system zygoma: procedures & products**. 1996.

BRANEMARK, P. I.; et al. **Osseointegration and autogenous onlay bone grafts: reconstruction of the edentulous atrophic maxilla**. 2001.

BRANEMARK, P. I.; et al. Zygoma fixture in the management of advanced atrophy of the maxilla: technique and long term results. **Scandinavian Journal of Plastic & Reconstructive Surgery & Hand Surgery**, v. 38, p. 70-85, 2004.

CARDOSO, Carlos. Reabilitação da maxila atrófica utilizando quatro fixações zigomáticas em sistema de carga imediata. **Implant News**, v. 1, n. 1, p. 45-50, 2004.

CHOW, J., et al. Zygomatic Implants –Protocol for Immediate Occlusal Loading: A Preliminary Report. **Journal Oral Maxillofacial Surgery**, v. 64, p. 804-811, 2006.

DUARTE, L. R. S.; et al. Fixação Zigomáticas na Reabilitação de Maxilas Atróficas – Estágio Científico Atual e Perspectivas Futuras. **Journal Oral Maxillofacial Surgery**, v. 62, p. 1418-1422, 2004.

DUARTE, L. R.; et al. Fixações Zigomáticas: uma excelente alternativa cirúrgica para maxila severamente reabsorvida. Revisão de literatura e estagio científico atual. **Implant News**, v. 1, n. 6, p. 477-485, 2004.

DUARTE, L. R.; et al. The Establishment of a Protocol for the Total Rehabilitation of Atrophic Maxillae Employing Four Zygomatic Fixtures in an Immediate Loading System – A 30-Month Clinical and Radiographic Follow-Up. **Clinical Implant Dentistry and Related Research**, v. 9, n. 4, 2007.



ESPOSITO, M.; et al. Interventions for replacing missing teeth: dental implants in zygomatic bone for the rehabilitation of the severely deficient edentulous maxilla. **Cochrane Database of Systematic Reviews**, 2005.

FERRARA, E. D.; STELLA, J. P. Restorations of the Edentulous Maxilla: The Case for the Zygomatic Implants. **Journal Oral Maxillofacial Surgery**, v. 62, p. 1418-1422, 2004.

FILHO, H. N.; PADOVAN, L. E. M. **Fixação zigomática, uma alternativa para reabilitação de maxilas atróficas**. 1. ed. São Paulo: Santos, 2008.

GOMES, L. A. **Implantes Osseointegrados: técnica e arte**. São Paulo: Santos, 2002.

IBGE - Instituto Brasileiro de Geografia e Estatística. **Brasil tem 11% da população sem nenhum dente**. São Paulo: Editoria de Arte, 2013.

MALEVEZ, C.; et al. Use of Zygomatics Implants to Deal with Resorbed Posterior Maxillar. **Periodontology 2000**, v. 33, p. 82-89, 2003.

MALEVEZ, C.; et al. Clinical outcome of 103 consecutive zygomatic implants: 6-48 months follow-up study. **Clin Oral Impl Res**, p. 18-22, 2004.

MATSUMOTO, M. A.; FILHO, H. N.; DE CAMARGOS, L. S. K. Fixações zigomáticas: uma análise de 10 anos de emprego clínico. **Osseointegração**, p. 199-214, 2009.

MIGLIORANÇA, R. M.; ILG, J. P.; SERRANO, A. S. Exteriorizações de fixações zigomáticas em relação ao seio maxilar: uma nova abordagem cirúrgica. **Implant news**, v. 3, n. 1, p. 30-5, 2006.

NAKAI, H.; et al. Clinical application of zygomatic implants for rehabilitation of the severely resorbed maxilla: A clinical report. **The International Journal of Oral & Maxillofacial Implants**, v. 18, n. 4, p. 566-570, 2003.

NARY, Hugo Filho. **Principais indicações das fixações zigomáticas como alternativa cirúrgica no tratamento da maxila atrófica**. In: FRANCISCHONE, et al. **Osseointegração e o tratamento multidisciplinar**. São Paulo: Quintessence, 2006.

PADOVAN, Luis Eduardo Marques; et al. **Carga imediata e implantes osseointegráveis: Possibilidades e técnicas**. 1. ed. São Paulo: Santos. 2008.

PENARROCHA, et al. Zygomatic implants using the sinus slot technique: clinical report f a patient series. **Int. J. Oral Maxillofac. Implants**, Valencia, v.20, n.5, p. 788- 792, 2005.

SICHER; et al. **Anatomia bucal**. 8. ed. Rio de Janeiro: Guanabara Koogan, 1997.

SOUZA, João Gabriel Silva. Utilização de implantes zigomáticos na reabilitação de maxilas atroficas. **Revista Bras. Cir. Cabeça Pescoço**, v. 43, n. 3, p. 153-157, 2003.

STELLA, P. et al. Sinus Slot Technique for Simplification and Improved Orientation of Zygomaticus Dental Implants: A Technical Note. **The Int. J. of Oral & Maxillof. Implants**, v. 15, p. 889-893, 2000.

TELLES, Daniel. **Prótese Total: Convencional e sobre implantes**. 1. ed. São Paulo: Santos, 2009.

UCHIDA, Y; et al. Measurement of the maxilla and zygoma as an aid in installing zygomatic implants. **Journal Oral Maxillofacial Surgery**, v. 59, p. 1193-1198, 2001.