

UNIVERSIDADE DE UBERABA
PROGRAMA DE PÓS-GRADUAÇÃO EM SANIDADE E PRODUÇÃO ANIMAL NOS
TRÓPICOS

**EFEITO DO *LASER* DE BAIXA POTÊNCIA NA REPARAÇÃO DE
DEFEITO OSTEOCONDRAIS EM COELHOS**

Mestranda: Renata Rosa Corrêa
Orientador: Prof. Dr. Renato Linhares Sampaio

Uberaba
2017

RENATA ROSA CORRÊA

**EFEITO DO *LASER* DE BAIXA POTÊNCIA NA REPARAÇÃO DE
DEFEITO OSTEOCONDRALE EM COELHOS**

Dissertação apresentada como parte dos requisitos para obtenção do título de Mestre junto ao Programa de pós graduação em sanidade e produção animal nos trópicos da Universidade de Uberaba.

Área de concentração: Sanidade e Produção Animal nos Trópicos

Linha de pesquisa: Fisiopatologia Clínica e Cirúrgica

Orientador: Prof. Dr. Renato Linhares Sampaio

Uberaba
2017

Catálogo elaborado pelo Setor de Referência da Biblioteca Central UNIUBE

Corrêa, Renata Rosa.

C817e Efeito do laser de baixa potência na reparação de defeito osteocondral em coelhos / Renata Rosa Corrêa – Uberaba, 2017.

31 f. : il. color.

Dissertação (mestrado) – Universidade de Uberaba.

Programa de pós-graduação em sanidade e produção animal.

Orientador: Prof. Dr. Renato Linhares Sampaio.

1. Animais – Doenças – Tratamentos. 2. Animais – Experimentação. 3. Coelho – Doenças. I. Universidade de Uberaba. Programa de pós-graduação em Sanidade e produção animal. III. Título.

CDD: 636.08955

RENATA ROSA CORRÊA


**EFEITO DO LASER DE BAIXA POTÊNCIA NA REPARAÇÃO DE DEFEITO
OSTEOCONDAL EM COELHOS**

Dissertação apresentada como parte dos requisitos para obtenção do título de Mestre em Sanidade e Produção Animal nos Trópicos do Programa de Pós-Graduação em Sanidade e Produção Animal nos Trópicos da Universidade de Uberaba.

Área de concentração: Sanidade e Produção Animal nos Trópicos

Aprovada em: 21/12/2017


BANCA EXAMINADORA:



Prof. Dr. Renato Linhares Sampaio - Orientador
Universidade de Uberaba



Prof. Dr. Moacir dos Santos Lacerda
Universidade de Uberaba



Prof. Dr. Cesar Penazzo Lepri
PPGODO

AGRADECIMENTOS

A Deus sobre todas as coisas.

Aos meus pais e irmã pela força e incentivo em todos os momentos.

Ao meu namorado Bruno pelo carinho e paciência.

Às amigas Lolo, Natália e Lela pela torcida e preocupação.

Ao Professor Renato Linhares Sampaio, orientador deste trabalho, pela orientação, dedicação e confiança durante estes anos.

À Camilla Beatriz da Silva Melo, técnica do laboratório de histologia pelo auxílio na produção das lâminas.

Às graduandas Daphine, Karina e Isadora por toda a ajuda durante o experimento.

À Universidade de Uberaba e Hospital Veterinário de Uberaba pela oportunidade de realização deste experimento.

LISTA DE FIGURAS

- Figura 1: A: Gráfico demonstrando, comparativamente, a evolução da vascularização em defeito osteocondral entre animais tratados com laser de baixa potência (G1) e animais que não receberam laser (G2). B: Microfotografia (400x HE) G1T2. C: Microfotografia (400x HE) G2T3.....23
- Figura 2: A: Gráfico demonstrando, comparativamente, a evolução das células mesenquimais em defeito osteocondral entre animais tratados com laser de baixa potência (G1) e animais que não receberam laser (G2). B: Microfotografia (630x HE) G1T2. C: Microfotografia (400x HE) G2T3.....25
- Figura 3: A: Gráfico demonstrando, comparativamente, a evolução da proliferação de condroblastos em defeito osteocondral entre animais tratados com laser de baixa potência (G1) e animais que não receberam laser (G2). B: Microfotografia (200x HE) G1T3 [A: Presença de células mesenquimais próximas aos vasos sanguíneos (setas) indo se diferenciar em condroblastos B]. C: Microfotografia (200x HE) G2T3.....26
- Figura 4: A Gráfico demonstrando, comparativamente, a evolução da proliferação de osteoblastos em defeito osteocondral entre animais tratados com laser de baixa potência (G1) e animais que não receberam laser (G2). B: Microfotografia (400x HE) G1T3 demonstrando aos 14 dias no G1, vaso sanguíneo central, com formação óssea periférica e apresentando, na periferia do vaso, osteoblastos (setas) e na área externa do osso. C: Microfotografia (200x HE) G2T5.27
- Figura 5: Gráfico demonstrando, comparativamente, a evolução da restauração do arcabouço ósseo em defeito osteocondral entre animais tratados com laser de baixa potência (G1) e animais que não receberam laser (G2). B: Microfotografia (50x HE) G1T4. C: Microfotografia (50x HE) G2T5.....28

LISTA DE TABELAS

Tabela 1: Evolução das variáveis avaliadas em relação ao tempo do defeito osteocondral joelho de coelhos tratados e não tratados com laser de baixa potência.....

Tabela 2: Evolução das médias do diâmetro superficial do defeito osteocondral no joelho de coelhos, em relação ao tempo, mensuradas através da paquimetria digital em mm. Grupo tratado com laser de baixa potência (G1) e Grupo controle (G2).....24

SUMÁRIO

CAPÍTULO 1	08
1 INTRODUÇÃO	08
2 REVISÃO DE LITERATURA	09
2.1 APLICAÇÕES TERAPÊUTICAS DO <i>LASER</i>	09
2.2 CICATRIZAÇÃO DA CARTILAGEM.....	11
REFERÊNCIAS	14
CAPÍTULO 2	16
RESUMO	16
ABSTRACT	16
INTRODUÇÃO	17
MATERIAIS E MÉTODOS	20
PROCOLOS DE AVALIAÇÃO.....	21
a) Avaliação morfológica.....	21
b) Mensuração do diâmetro do defeito osteocondral.....	22
c) Análise estatística.....	22
RESULTADOS E DISCUSSÃO	22
CONCLUSÃO	30
REFERÊNCIAS	30

CAPÍTULO 1

1 INTRODUÇÃO

A cartilagem articular recobre a superfície óssea. Ela é composta por condrócitos incorporados a uma matriz constituída de proteoglicanos aniônicos altamente hidratados e uma rede de fibrilas de colágeno. A cartilagem é avascular e os nutrientes são difundidos pela matriz. A cartilagem possui várias funções e a principal é permitir o deslizamento de um osso no outro favorecendo o movimento. Existem três tipos principais de cartilagem: a hialina, a elástica e a fibrocartilagem, sendo a hialina e a fibrocartilagem as mais importantes dentro das articulares (BAYAT et al; 2004). O processo de cicatrização tecidual é muito complexo e envolve inúmeros efeitos biológicos, tais como alterações vasculares e celulares (BUSNARDO, BIONDO-SIMÕES; 2010).

A laserterapia é utilizada com o intuito de promover bioestimulação, agindo como analgésico e anti-inflamatório, promovendo a cicatrização tecidual. De acordo com vários estudos realizados em humanos e animais, observou-se a recuperação da cartilagem articular, dos tecidos moles adjacentes, menor reação inflamatória, melhora no arranjo das fibras colágenas, aumento da síntese de colágeno, modulação e maturação de colágeno recém formado, indução da neovascularização e tecidos com menor grau de degeneração (DINIZ; 2014).

2 REVISÃO DE LITERATURA

2.1 APLICAÇÕES TERAPÊUTICAS DO *LASER*

O *laser* tem sido cada vez mais utilizado para tratamentos de redução de inflamação e dores, pois os resultados são de grande efeito. Seu uso é muito recomendado para artrites, artroses e pós operatórios. Outra grande vantagem do *laser* é com relação à cicatrização de feridas (MATERA et al; 2003).

Os diferentes *lasers* são caracterizados pelo comprimento de onda dentro do espectro eletromagnético da luz que é determinado pela fonte do *laser* e pelo meio ativo, sendo definido pela distância que o fóton percorre enquanto o campo elétrico completa uma oscilação. As características e formas de interação *laser*-tecido – fotocoagulação, fotodisrupção, fotoablação ou fotoquímica são determinadas pelo comprimento de onda juntamente com o tempo de exposição, densidade de potência e densidade de energia. Tais características determinam a absorção da energia que é diferente entre cada tecido do organismo (AMBRÓSIO JUNIOR; 2011).

O laser de baixa potência pode ter efeito fisioterápico, fundamentados na sua ação vasodilatadora, com melhora da circulação e aumento da oxigenação, aporte de nutrientes e retirada de catabólitos. Também promove modificações na pressão hidrostática, favorecendo reabsorção de edemas (RODRIGUES, 2004).

Os tecidos moles levam em média 7 a 10 dias para serem reparados e os tecidos tendíneos, em torno de 6 semanas. Durante este período estes devem ficar protegidos por imobilização, o que em longos períodos podem causar atrofia muscular, rigidez, atrofia e ulceração da cartilagem articular, osteoartrite, re-ruptura e tromboflebite. Estas complicações retardam a reabilitação no pós-operatório. Nestas situações, o laser tem sido aplicado com o objetivo de melhorar o tempo e a qualidade da cicatrização (ENWEMEKA; REDDY, 2000).

O tecido ósseo possui uma capacidade singular de promover reparação tecidual. Após a lesão, consegue formar um novo tecido altamente organizado, muito semelhante à estrutura original, porém esta capacidade é limitada à extensão da lesão. Lesões maiores exigem algum tipo de estimulação, como a laserterapia ou reparo com material sintético para acelerar o processo de reparação (ABREU, 2012).

As lesões de cartilagem articular superficial possuem pouca capacidade intrínseca de reparação, por ser um tecido desprovido de vasos sanguíneos e dependente da vascularização da medula óssea para que haja migração das células mesenquimais, responsáveis pela reparação. Na lesão profunda, a reparação é bastante exuberante e rápida, mas o problema está no tipo de tecido que irá preencher a lesão, que tende a ter características fibrosas (LIMONGE et al, 2007).

O laser tem sido usado também para tratamento em tecidos duros, como osteointegração de implantes dentários (JAKSE et al, 2007). Na odontologia, o laser é utilizado também em disfunções temporomandibulares para alívio da dor e restauração da função normal (KATO et al, 2006). Segundo KAWAZAKI E SHIMIZU (2000), o uso do laser pode reduzir também o tempo de tratamento com aparelhos ortodônticos, já que acelera a remodelação óssea.

CARVALHO et al (2006), estudou a utilização do laser HeNe (Hélio Neônio) na reparação de feridas cutâneas de ratos diabéticos e não diabéticos. Os resultados encontrados são bastante animadores já que os animais tratados com laser tiveram aumento do percentual de colágeno e das fibras colágenas nas feridas tanto dos diabéticos como dos não diabéticos quando comparados aos não tratados.

Segundo BUSNARDO & BIONDO-SIMÕES (2010), foi observado que a fotoestimulação pelo laser HeNe em ratos influencia a função dos macrófagos na produção de fatores de crescimento, os quais aumentam a replicação celular. Em situações de deficiência cicatricial, como acontece em casos de isquemia, diabetes e mesmo úlceras de pressão, a

irradiação com laser de baixa intensidade poderia ser uma alternativa de recuperação já que reduziu a inflamação em todos os períodos avaliados e aumentou a deposição de colágeno.

De acordo com SILVA et al (2013), o laser promove rápida iniciação da fase inflamatória, antecipando a reparação tecidual e aumentando a síntese de colágeno. Quanto mais cedo cessar a fase inflamatória, mais cedo inicia-se a fase reparadora. Em seu estudo, ratos tratados com laserterapia após enxertos iniciaram a epitelização da área mais rapidamente do que os animais que não receberam a laserterapia.

A proliferação celular e deposição de sais de cálcio determinam a regeneração do tecido ósseo e restabelecem sua forma e funcionalidade. Quando a regeneração óssea não ocorre da forma esperada, torna-se necessário o uso de técnicas coadjuvantes para auxiliar esta reparação, sendo o laser de baixa potência uma técnica não invasiva que tem se mostrado eficiente na aceleração do mecanismo de cicatrização óssea, além de contribuir para diminuir a dor e o edema local (APOLINÁRIO et al, 2011).

2.2 CICATRIZAÇÃO DA CARTILAGEM

O tecido cartilaginoso é formado pelos condrócitos, células secretoras de colágeno, proteoglicanos e possuem capacidade de auto-reprodução, promovendo a renovação constante da matriz. Os condrócitos são alojados em lacunas e rodeados por uma rede elástica tridimensional de fibras de colágeno embebida em meio intersticial composto por polissacarídeos sulfatados, associados a proteínas e solução aquosa de eletrólitos, a matriz extracelular. Esta matriz da cartilagem hialina é formada por fibras de colágeno e proteoglicano. As moléculas de proteoglicano ligam-se quimicamente ao colágeno e esta associação é responsável por conferir elasticidade e resistência da cartilagem a pressões, que dependem de dois fatores: a interação do colágeno com os proteoglicanos, através das ligações entre os grupos sulfatos dos glicosaminoglicanos e grupos básicos do colágeno, e a turgescência da matriz cartilaginosa, pela intensa hidrofília dos glicosaminoglicanos. O alto teor de água de

solvatação ligada aos grupamentos negativos dos glicosaminoglicanos atua como mola biomecânica, absorvendo choques, de grande importância funcional para as cartilagens articulares (OLIVEIRA et al, 2006).

A cartilagem articular apresenta variações em suas características de acordo com as camadas que a formam. Estas diferenças são de variações da quantidade e componentes da matriz e dos condrócitos, o que confere as características biomecânicas de acordo com a região. Por estas diferenças pode-se dividir em quatro camadas: superficial, média, profunda e calcificada, sendo que suas espessuras podem variar bastante conforme a região (RENNER et al, 2005).

Lesões na cartilagem articular podem ser geradas ao curso de doenças comuns como a osteoartrite, em conjunto com um grande número de doenças genéticas ou metabólicas como a acromegalia, a doença de Paget, a síndrome de Stickler e a hemofilia, e como resultado de traumas direta ou indiretamente relacionados a fraturas intra-articulares e impactos de alta intensidade. Estas lesões geralmente não se curam, ou se curam parcialmente sob certas condições biológicas. Podem gerar dores articulares, travamentos e função reduzida da articulação, podendo levar a problemas graves (HUNZIKER; 2002).

No processo de artrose há desagregação desse equilíbrio e a desestruturação da cartilagem ocorre pela sua fragmentação, que resulta na liberação de enzimas degradadoras da matriz pelos condrócitos (MEIRELLES; 2011).

As lesões da cartilagem apresentam diferentes tipos de respostas, de acordo com a profundidade. Uma lesão condral pode ser superficial (parcial, até a zona média) ou ruptura completa (por todas as camadas da cartilagem). Ambas são reparadas de maneira semelhante, mas o defeito completo tem maior chance de evoluir para uma osteoartrite do que o superficial, que não possui vascularização própria. Existe também o defeito osteocondral, um tipo de lesão que penetra a cartilagem desde a superfície articular até a placa subcondral. Na cicatrização da

lesão condral, não existe migração de células inflamatórias, células tronco ou vascularização da rede fibrosa durante a fase de remodelamento. Os condrócitos migram através da matriz, alinham-se na parede do defeito e proliferam-se para auxiliar no reparo, mas este processo é restrito, pois os únicos condrócitos disponíveis para o reparo serão os que estão próximos no momento da lesão (RENNER, 2005; DEL CARLO et al; 2007).

RODRIGUES (2004), ao estudar a cicatrização de defeitos osteocondrais na cabeça do úmero de cães, demonstrou que em defeitos profundos de cartilagem, as células mesenquimais são transformadas em cartilagem hialina devido a processos mitóticos. Mas após 12 meses, este tecido tornou-se mais fibroso que cartilagenoso, tendo as camadas superficiais aspecto de fibrocartilagem.

A cicatrização da cartilagem articular varia de acordo com a espécie e a idade do animal. Em coelhos, por exemplo, o tempo desta cicatrização pode variar de 4 a 6 meses. A variação deste tempo devido à idade do animal deve-se a mudanças que ocorrem na matriz cartilagenosa, nas células e no conteúdo lipídico local ao longo do tempo (REINHOLZ et al, 2004).

De acordo com LIMONGE et al (2007), ao estudar microscopicamente o efeito laser de baixa potência na reparação de defeito osteocondral na cabeça do úmero, ressaltou que esta terapia possui ação vasodilatadora, pré capilar e capilar, melhorando a circulação, a oxigenação, o aporte nutricional e a retirada de catabólitos, promovendo alterações na pressão hidrostática, evitando edemas e regenerando o tecido pelo aumento do metabolismo. Em seu estudo, a aplicação do laser de baixa potência AsGa (Arsenêto de Gálio) apresentou efeito analgésico rápido, levando os cães a deambularem 21 dias após o tratamento e observou histologicamente aumento da vascularização na região da lesão, potencializando a osteogênese e a reparação com tecido fibrocartilagenoso.

REFERÊNCIAS

ABREU, M. C. **Efeito sobre o reparo ósseo de campo magnético sepultado em crânio de ratos após reconstrução com osso autógeno, hidroxiapatita sintética e cartilagem alógena.** 2012. Dissertação (Mestrado). Clínica Odontológica. Universidade Federal do Rio Grande do Sul. Porto Alegre.

AMBRÓSIO JUNIOR, R. A Revolução dos Lasers de Femtossegundo na Oftalmologia. **Revista Brasileira de Oftalmologia**, Rio de Janeiro, v.70, n.4, Jul/Ago. 2011.

APOLINÁRIO, J. C.; COELHO, W. M. D.; LOUZADA, M. J. Q. Análise da influência do ultrassom de baixa intensidade na região de reparo ósseo em ratos sob ausência de carga. **Fisioterapia e Pesquisa**, v. 18, n. 3, p. 275-279, 2011.

BAYAT, M.; ANSARI, A.; HEKMAT, H. Effect of low-power helium-neon laser irradiation on 13-week immobilized articular cartilage of rabbits. **Indian journal of experimental biology**, v. 42, n. 9, p. 866-870, 2004.

BUSNARDO, V. L.; BIONDO-SIMÕES, Maria LP. Os efeitos do laser hélio-neônio de baixa intensidade na cicatrização de lesões cutâneas induzidas em ratos. **Rev bras fisioter**, v. 14, n. 1, p. 45-51, 2010.

CARVALHO, P. T. C. de et al. Analysis of the influence of low-power HeNe laser on the healing of skin wounds in diabetic and non-diabetic rats. **Acta Cirúrgica Brasileira**, v. 21, n. 3, p. 177-183, 2006.

DEL CARLO, R. J. et al. Terapia Laser de Baixa Potência ($\lambda=904\text{nm}$) na Reparação de Defeito Osteocondral Experimental da Cabeça Umeral de Cães. **Revista Ceres**, v. 54, n. 311, 2007.

DINIZ, C. M. **Estudo histológico do efeito do laser de baixa potência na doença articular degenerativa experimental em gatos.** 2014. Dissertação (Mestrado). Universidade Federal de Minas Gerais. Belo Horizonte.

ENWEMEKA, C. S.; REDDY, G. K. The biological effects of laser therapy and other physical modalities on connective tissue repair processes. **Laser Therapy**, v. 12, n. 1, p. 22-30, 2000.

HUNZIKER, E. B. Articular cartilage repair: basic science and clinical progress. A review of the current status and prospects. **Osteoarthritis and cartilage**, v. 10, n. 6, p. 432-463, 2002.

JAKSE, N. et al. Influence of low-level laser treatment on bone regeneration and osseointegration of dental implants following sinus augmentation: An experimental study on sheep. **Clinical oral implants research**, v. 18, n. 4, p. 517-524, 2007.

KAWASAKI, K.; SHIMIZU, N.. Effects of low-energy laser irradiation on bone remodeling during experimental tooth movement in rats. **Lasers in surgery and medicine**, v. 26, n. 3, p. 282-291, 2000.

KATO, M. T. et al. TENS and low-level laser therapy in the management of temporomandibular disorders. **Journal of Applied Oral Science**, v. 14, n. 2, p. 130-135, 2006.

LIMONGE, C. R. et al. Estudo microscópico da reparação de defeito osteocondral experimental da cabeça do úmero de cães após aplicação de laser a diodo de arsenieto de gálio (As-Ga) associado à administração oral de sulfato de condroitina. **J. Health Sci. Inst**, v. 25, n. 4, 2007.

MATERA, J. M. et al. Uso do laser arseneto de gálio (904nm) após excisão artroplástica da cabeça do fêmur em cães. **Acta Cirúrgica Brasileira**, São Paulo, v. 18, n. 2, Mar/Abr. 2003.

MEIRELLES, V. M. et al. **Avaliação do laser de baixa intensidade na regeneração de cartilagem articular do joelho de coelhos submetidos à trocleoplastia**. 2011. Tese (Doutorado). Universidade Estadual Paulista. Faculdade de Ciências Agrárias e Veterinárias. Jaboticabal.

OLIVEIRA, C. R. L. de et al. **Terapia laser de baixa potência (904nm) associada ao sulfato de condroitina e quitosana na reparação de defeito osteocondral experimental da cabeça do úmero de cães. Estudo histopatológico**. 2006. Tese (Magister Scientiae). Pós Graduação em Medicina Veterinária. Universidade Federal de Viçosa.

REINHOLZ, G. G. et al. Animal models for cartilage reconstruction. **Biomaterials**, v. 25, n. 9, p. 1511-1521, 2004.

RENNER, A. F. et al. **O Efeito de um protocolo de alongamento muscular passivo sobre a cartilagem articular**. 2005. Programa de Pós Graduação em Fisioterapia. Universidade Federal de São Carlos.

RODRIGUES, C. B. S. **Influência do laser a diodo de arsenieto de gálio (As-Ga) na reparação do defeito osteodondral experimental na cabeça umeral de cães: as pectos clínicos e anatomohistopatológicos**. 2004. Tese (Mestrado). Pós Graduação em Medicina Veterinária, Universidade Federal de Viçosa.

SILVA, E. B. da et al. Análises macro e microscópicas de enxertos cutâneos por semeadura após laserterapia de baixa intensidade. **Revista do Colégio Brasileiro de Cirurgiões**, p. 44-48, 2013.

CAPÍTULO 2

Efeito do laser de baixa potência na reparação de defeito osteocondral em coelhos

Effect of low-power laser on the repair of osteochondral defect in rabbits

RESUMO

O laser de baixa potência tem sido estudado como meio adjuvante no processo de cicatrização de diversos tipos de tecido. Este trabalho foi desenvolvido com o objetivo de avaliar histologicamente os efeitos da aplicação do laser de baixa potência na cicatrização osteocondral em coelhos. Foi avaliado o processo de reparação de defeito osteocondral experimental no joelho de 60 coelhos da raça Nova Zelândia, divididos em grupos tratado (G1) e controle (G2). Os animais do grupo tratado receberam aplicação do laser de baixa potência em intervalos pré determinados até o 56º dia de pós operatório. Observou-se que o laser de baixa potência otimizou o processo de reparação estimulando a vascularização, a proliferação de células mesenquimais, a osteogênese e condrogênese. Concluiu-se que a aplicação do laser de baixa potência, no modelo proposto, contribuiu para a celeridade do processo de reparação do defeito osteocondral, modulando a resposta inflamatória, estimulando a vascularização e a migração de células mesenquimais para a área da lesão e, conseqüentemente, potencializando o crescimento cartilaginoso e ósseo em todos os momentos de observação, quando comparado com o grupo não tratado.

Palavras-chave: cicatrização osteocondral, laserterapia, reparação tecidual.

ABSTRACT

The low-power laser has been studied as an adjuvant in the healing process of various types of tissue. This work was developed with the objective of histologically evaluating the effects of low power laser application on osteochondral healing in rabbits. The process of repair of

experimental osteochondral defect in the knee of 60 New Zealand rabbits, divided into treated (G1) and control (G2) groups. The animals in the treated group received low power laser at predetermined intervals up to the 56th postoperative day. It was observed that the low-power laser optimized the repair process by stimulating vascularization, proliferation of mesenchymal cells, osteogenesis and chondrogenesis. The application of low power laser in the proposed model, contributed to the speed of the repair process of osteochondral defect, modulating the inflammatory response, stimulating the vascularization and migration of mesenchymal cells to the lesion area and, consequently, potentiating cartilage and bone growth at all moments of observation when compared to the untreated group.

Keywords: tissue repair, lasertherapy, osteochondral healing

INTRODUÇÃO

O laser de baixa potência tem sido estudado como técnica fisioterápica e como método de reparação tecidual pelas suas propriedades bioestimuladoras, ativando a circulação e promovendo aumento da oxigenação, melhorando o aporte de nutrientes e a retirada de catabólitos do tecido lesionado. Também promove modificações na pressão hidrostática, favorecendo a reabsorção do edema. Os fótons emitidos pelo laser são convertidos em energias química e cinética dentro da célula, modificando a permeabilidade da membrana celular e aumentando a formação de óxido nítrico. O incremento do metabolismo oxidativo pode resultar em um aumento da síntese de ATP (glicólise e fosforilação oxidativa), o que leva a uma melhora na função celular. Há um aumento na resposta imune, com ativação dos linfócitos T e macrófagos. Há, também, um aumento nos níveis de endorfina e uma diminuição paralela da bradicinina, resultando em alívio da dor (ARAÚJO; MEJIA, 2010; OLIVEIRA et al., 2013; DINIZ, 2014).

BUSNARDO & BIONDO-SIMÕES (2010), ao estudarem o efeito do laser HeNe (Hélio Neônio) na cicatrização de feridas cutâneas de ratos, observaram que a fotoestimulação influenciou a função dos macrófagos na produção de fatores de crescimento, os quais aumentaram a replicação celular, diminuíram a inflamação e aumentaram a deposição de colágeno em todos os períodos avaliados. Em situações de deficiência cicatricial, como acontece em casos de isquemia, diabetes e mesmo úlceras de pressão, a irradiação com laser de baixa intensidade poderia ser uma alternativa de recuperação.

De acordo com SILVA et al, (2013), ao pesquisar o efeito do laser de baixa potência sobre o processo inflamatório, a cicatrização e epitelização de enxertos cutâneos por semeadura em ratos, os autores concluíram que os animais tratados apresentaram rápida iniciação da fase inflamatória e da fase de reparação tecidual, tendo verificado significativo aumento da síntese de colágeno, em comparação ao grupo não tratado.

A cartilagem articular recobre a superfície óssea. Ela é composta por condrócitos incorporados a uma matriz constituída de proteoglicanos aniônicos altamente hidratados e uma rede de fibrilas de colágeno (BAYAT et al, 2004).

A cicatrização da cartilagem articular varia de acordo com a espécie e a idade do animal. Em coelhos, segundo REINHOLZ et al (2004), o tempo desta cicatrização pode variar de 4 a 6 meses. A variação deste tempo dá-se devido à idade do animal deve-se a mudanças que ocorrem na matriz cartilaginosa, nas células e no conteúdo lipídico local ao longo do tempo. A cartilagem é avascular e os nutrientes são difundidos pela matriz. A cartilagem possui várias funções, sendo a principal permitir o deslizamento de um osso sobre o outro sem atrito. Existem três tipos principais de cartilagem: hialina, elástica e fibrocartilagem, sendo a hialina e a fibrocartilagem as mais importantes entre as articulares.

As lesões de cartilagem articular superficial, possuem pouca capacidade intrínseca de reparação, por ser um tecido desprovido de vasos sanguíneos e dependente da vascularização

da medula óssea para que haja migração das células mesenquimais, responsáveis pela reparação. Na lesão profunda, a reparação é bastante exuberante e rápida, mas o problema está no tipo de tecido que irá preencher a lesão, que tende a ter características fibrosas (LIMONGE et al, 2007).

Lesões na cartilagem articular podem ser gerados ao curso de doenças comuns como a osteoartrite, em conjunto com um grande número de doenças genéticas ou metabólicas como a acromegalia, a doença de Paget, a síndrome de Stickler e a hemofilia, e como resultado de traumas relacionados a fraturas intra-articulares e impactos de alta intensidade sobre a articulação. Estas lesões geralmente não se curam, ou se curam parcialmente sob certas condições biológicas, podendo gerar dores articulares, travamentos e função reduzida da articulação (HUNZIKER, 2002).

No processo de artrose há desagregação desse equilíbrio e desestruturação da cartilagem que ocorre pela sua fragmentação, resultando na liberação de enzimas degradadoras da matriz pelos condrócitos (MEIRELLES, 2011).

De acordo com LIMONGE et al (2007), ao estudarem os efeitos do laser de baixa potência na reparação de defeito osteocondral da cabeça do úmero de cães, observaram melhora na circulação, oxigenação, aporte nutricional e na retirada de catabólitos, o que promoveu alterações na pressão hidrostática, tendo evitado edema e contribuído para a regeneração do tecido pelo aumento do metabolismo, devido à ação vasodilatadora. Observaram, através da análise microscópica, aumento da vascularização na região da lesão, potencializando a osteogênese e a reparação com tecido fibrocartilaginoso. A aplicação do laser de baixa potência AsGa (Arsenêto Gálio) apresentou efeito analgésico rápido, levando os cães a deambularem 21 dias após o tratamento.

O objetivo deste estudo foi avaliar microscopicamente o efeito do laser de baixa potência na cicatrização de defeito osteocondral em joelho de coelho.

MATERIAIS E MÉTODOS

Foram utilizados 60 coelhos da raça Nova Zelândia, 30 machos e 30 fêmeas, clinicamente saudáveis, com idade média de 6 meses, sem distinção de cor da pelagem e com peso médio de $3,0 \text{ kg} \pm 0,1 \text{ kg}$. Os animais foram mantidos em gaiolas individuais 60x60cm durante todo o experimento, com água e ração balanceada.

Os animais foram distribuídos, aleatoriamente, em 2 grupos com 30 animais cada, denominados G1 (grupo tratado) e G2 (grupo controle). Os 30 animais de cada grupo foram novamente divididos em 6 subgrupos de 5 animais cada, de acordo com o momento de avaliação e colheita dos materiais necessários para análise em T1 (3 dias); T2 (7 dias); T3 (14 dias); T4 (28 dias) T5 (42 dias) e T6 (56 dias).

Com os animais previamente anestesiados com uma mistura de cloridrato de xilazina (5 mg/Kg) e cetamina (30 mg/Kg), acessou-se a articulação fêmuro-tíbio-patelar direita, através de uma incisão parapatelar lateral. Com a articulação aberta, procedeu-se à tração medial da patela e exposição do sulco troclear. Com o auxílio de uma broca de aço de 3 mm de diâmetro, procedeu-se à perfuração de um orifício osteocondral de diâmetro igual ao da broca, com 3 mm de profundidade, no centro do sulco troclear. Ao final deste procedimento o orifício e a articulação foram lavados com solução fisiológica estéril com o objetivo de eliminar o material proveniente da perfuração. Em seguida, a patela foi reposicionada e a cápsula articular e os demais planos cirúrgicos suturados com fio monofilamentado sintético não absorvível nylon 3-0.

Durante os 10 primeiros dias de pós-operatório os animais foram medicados com o antibiótico enrofloxacina na dose de 7,5 mg/Kg, a cada 24 horas e com o anti-inflamatório e analgésico meloxicam na dose de 0,2 mg/Kg, a cada 24 horas. Realizou-se limpeza diária da ferida cirúrgica com clorexidina tópica 2%, até a retirada dos pontos, aos 10 dias.

Finalizado o procedimento cirúrgico, os animais do grupo tratado (G1) receberam a primeira aplicação do laser de baixa potência (potência útil do emissor de 100mW e comprimento de onda de 660 nm), meio ativo InGaAIP (Índio Gálio Alumínio Fósforo). O laser foi aplicado por 60 segundos, sendo uma aplicação de 30 segundos sobre a superfície articular e outra de mesma duração na lateral da articulação, na altura do defeito osteocondral. O laser foi aplicado diariamente até o 7º dia; a cada 48 horas do 8º ao 14º dia; a cada 72 horas do 15º ao 21º dia e a cada 96 horas do 22º ao 56º dia de pós-operatório.

PROTÓCOLOS DE AVALIAÇÃO

a) Avaliação morfológica

Ao final dos tempos anteriormente determinados para cada subgrupo, os animais foram novamente anestesiados. Os joelhos foram removidos cirurgicamente com o uso de bisturi e serra óssea. Ainda sob efeito da anestesia, os animais foram eutanasiados com utilização de 10mL de cloreto de potássio 10% com aplicação intracardíaca. Os tecidos foram, então, fixados em formaldeído tamponado em solução aquosa a 10%, por 7 dias. Após este período foram descalcificados em solução ácido clorídrico a 8%. Posteriormente foram incluídos em parafina, cortados em espessura padrão de 5 micrômetros e corados pelo método de hematoxilina e eosina. Posteriormente ao preparo histológico do material, procedeu-se ao exame microscópico (Carl Zeiss Modelo Axiostar Plus) e fotomicrografia (AxioCam ICc 1 e programa AxioVision Release 4.8.2). Foram avaliados os parâmetros referentes ao grau de hemorragia no interior do defeito osteocondral, formação vascular, infiltrado inflamatório, proliferação de células mesenquimais, proliferação de condroblastos, proliferação de osteoblastos, grau de cicatrização do defeito ósseo e do preenchimento da superfície articular com nova cartilagem.

Para a quantificação das alterações anteriormente citadas, dividiu-se a área do defeito osteocondral em 9 regiões, a saber: duas regiões laterais superficiais, duas regiões laterais médias e duas regiões laterais profundas; uma região central superficial, uma região central

média e uma região central profunda. As variáveis foram identificadas e quantificadas de acordo com o número de regiões, recebendo escore 0 quando ausentes, escore 1 quando presentes entre 1 e 3 regiões, escore 2 quando presentes entre 4 e 6 regiões e escore 3 quando presentes entre 7 e 9 regiões.

b) Mensuração do diâmetro do defeito osteocondral

Nos momentos definidos para a colheita das matérias, aferiu-se o diâmetro da superfície do orifício osteocondral com paquímetro digital.

c) Análise estatística

Para a avaliação morfológica, os valores do escore de cada animal foram somados e obteve-se a média em cada momento de observação. As médias destes valores foram analisadas estatisticamente, comparando-se os dois grupos em cada momento, para cada variável, pelo teste de Mann-Whitney ($p < 0,05$).

A comparação do diâmetro do orifício do defeito osteocondral entre os grupos foi realizada através da análise de variância pelo teste de Kruskal-Wallis ($p < 0,05$).

RESULTADOS E DISCUSSÃO

Tabela 1. Evolução das variáveis avaliadas em relação ao tempo do defeito osteocondral no joelho de coelhos tratados e não tratados com laser de baixa potência.

Variáveis	Tempos	Tratamentos		P-valor
		G1	G2	
Vascularização	T2	2,2	0,4	<0,01
Células Mesenquimais	T2	2,2	0,4	<0,01
	T3	2,8	1,4	<0,05
Condroblastos	T3	2,0	0,6	<0,05
	T4	2,6	1,6	<0,05
Osteoblastos	T3	1,4	0,0	<0,01
Arcabouço Ósseo	T3	1,8	0,0	<0,01
	T6	2,8	1,8	<0,05

G1 – Grupo tratado; G2 – Grupo controle; T2 – 7 dias; T3 – 14 dias; T4 – 28 dias; T6 – 56 dias. P-valor pelo teste Kruskal-Wallis.

Tabela 2. Evolução das médias do diâmetro superficial do defeito osteocondral no joelho de coelhos, em relação ao tempo, mensuradas através da paquimetria digital em mm. Grupo tratado com laser de baixa potência (G1) e Grupo controle (G2).

Tempos	Tratamentos		P-valor
	G1	G2	
T1	2,92	2,96	0,60
T2	2,82	2,94	0,12
T3	1,64	2,04	0,18
T4	1,06	1,68	0,21
T5	0,98	2,00	0,03
T6	1,16	1,74	0,23

G1 – Grupo tratado; G2 – Grupo controle; T1 – 3 dias; T2 – 7 dias; T3 – 14 dias; T4 – 28 dias; T5 – 42 dias; T6 – 56 dias. P-valor pelo teste Mann-Whitney.

Entre as variáveis pesquisadas, a vascularização do defeito osteocondral não foi observada aos 3 dias de pós-operatório em nenhum dos grupos. Observou-se diferença estatística apenas no 7º dia, quando a formação vascular no grupo tratado foi significativamente maior do que no grupo controle (FIGURA 1; TABELA 1).

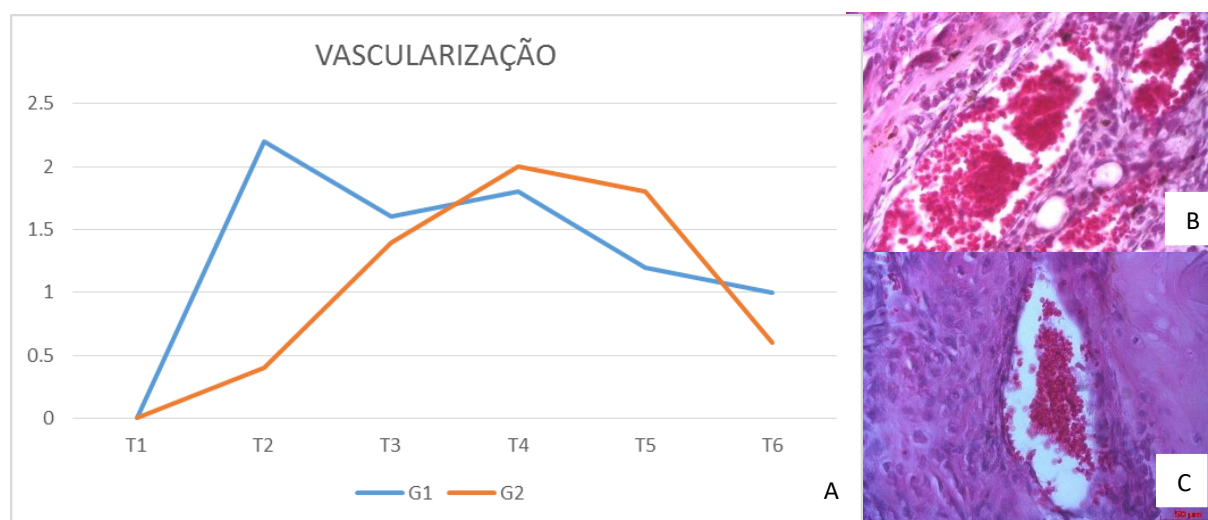


Figura 1: A: Gráfico demonstrando, comparativamente, a evolução da vascularização em defeito osteocondral entre animais tratados com laser de baixa potência (G1) e animais que não receberam laser (G2). B: Microfotografia (400x HE) G1T2. C: Microfotografia (400x HE) G2T3.

Na presente pesquisa, efeitos como rápida vascularização do defeito osteocondral, com migração de células mesenquimais e diferenciação das mesmas em condroblastos e osteoblastos

foram observados com maior intensidade e celeridade no grupo tratado com laser de baixa potência. Pesquisando os efeitos do laser de baixa potência na reparação de defeito osteocondral na cabeça umeral de cães, de forma semelhante, DEL CARLO et al (2007) observaram que a reparação das lesões aconteceu a partir da diferenciação de células mesenquimais que migraram por túneis vasculares, verificando-se rápida transformação do tecido pouco diferenciado em tecido ósseo, que estava relacionada à abundante vascularização.

No presente estudo, observou-se que a laserterapia de baixa potência promoveu uma modulação da resposta inflamatória no grupo tratado, no qual observou-se nível moderado no 7º dia e redução gradual ao longo do experimento. Já no grupo controle, o infiltrado inflamatório apresentou aumento no 28º dia, passando a regredir lentamente até o fim do experimento. O aparecimento tardio da vascularização retardou a proliferação das células inflamatórias no leito da área do defeito osteocondral do grupo controle, retardando a o início da fase de reparação. MATOS et al (2014) avaliaram o efeito da laserterapia na resposta inflamatória induzida por medicamentos endodônticos implantados em tecido subcutâneo de ratos, por meio da análise quantitativa de mastócitos, e de forma semelhante, concluíram que a laserterapia foi eficaz em modular a intensidade da resposta inflamatória induzida pelos medicamentos endodônticos a partir da redução significativa na quantidade de mastócitos.

Na presente pesquisa observou-se aceleração da vascularização no grupo tratado, em que seu pico ocorreu em T2. Este fato permitiu a rápida chegada de células reparadoras até o local da lesão reduzindo o tempo de preenchimento do leito do defeito da superfície articular. LIMONGE et al (2007) avaliaram microscopicamente o efeito do laser de baixa potência HeNe associado à administração de sulfato de condroitina na reparação da cartilagem da cabeça umeral de cães. Estes observaram aumento da vascularização na região do defeito osteocondral, potencializando a osteogênese e a reparação; houve aumento da atividade de síntese e manutenção da matriz cartilaginosa, e a reparação se deu por tecido fibrocartilaginosa.

Quanto à contagem das células mesenquimais, estas já estavam presentes no grupo tratado no 3º dia de observação, apresentando-se significativamente maior neste grupo nos dias 3 e 7, em comparação com o grupo controle, onde as mesmas células foram identificadas, em pequeno número apenas no 7º dia. No grupo tratado com o laser de baixa potência, observou-se intensa proliferação das células mesenquimais até o 14º dia, diminuindo lentamente até o 56º dia, quando encontravam-se com índice leve. No grupo controle as células mesenquimais atingiram níveis moderados apenas no 21º dia, diminuindo para níveis leves aos 56 dias (FIGURA 2; TABELA 1).

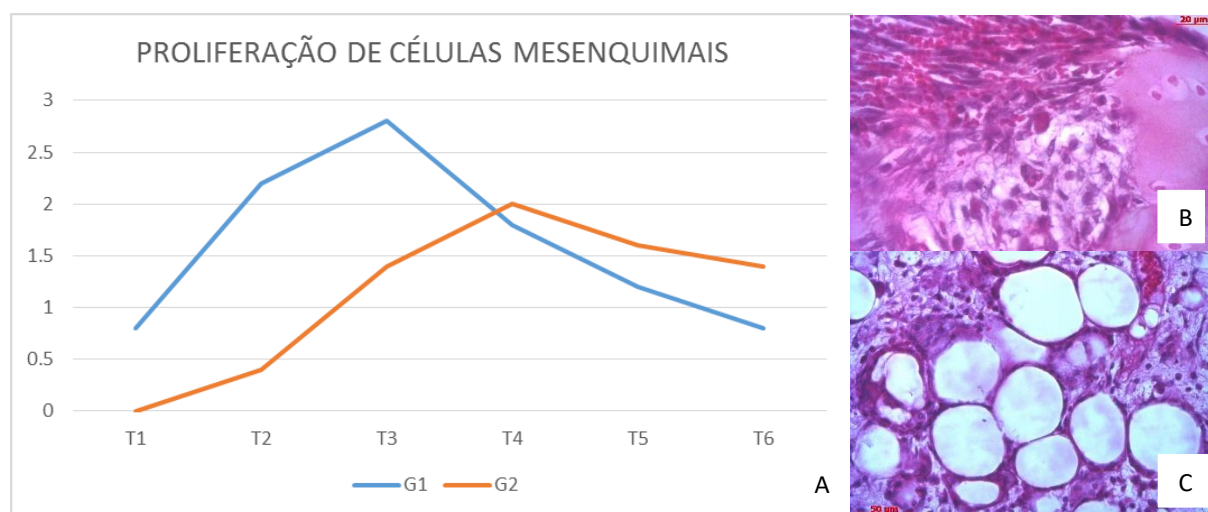


Figura 2: A: Gráfico demonstrando, comparativamente, a evolução das células mesenquimais em defeito osteocondral entre animais tratados com laser de baixa potência (G1) e animais que não receberam laser (G2). B: Microfotografia (630x HE) G1T2. C: Microfotografia (400x HE) G2T3.

Neste estudo, verificou-se que a maior vascularização da área do defeito osteocondral no grupo tratado com laser de baixa potência coincidiu com a maior proliferação de células mesenquimais. Condroblastos e osteoblastos também apresentaram-se em maior número no grupo tratado em todos os momentos de observação, promovendo uma rápida reparação do defeito osteocondral, principalmente pelo processo de ossificação endocondral. SOUZA et al. (2001) e DEL CARLO et al, (2007), sugerem que a reparação dos defeitos osteocondrais observadas em seus trabalhos, se deu a partir da diferenciação de células mesenquimais

provenientes da medula óssea que migram pelos túneis vasculares presentes nos primeiros dias após a instalação da lesão, fato também verificado nesta pesquisa.

Os condroblastos foram identificados apenas no 14º dia em ambos os grupos, atingindo, nesta data, contagem moderada no grupo tratado e leve no controle. Esta variável mostrou-se significativamente maior no grupo tratado aos 14 e 21 dias de observação, mantendo-se, neste grupo, com contagem variando de moderada a intensa até o 42º dia, diminuindo para nível leve aos 56 dias. O grupo controle apresentou uma contagem moderada apenas no 42º dia, quando diminuiu para leve ao final do experimento (FIGURA 3; TABELA 1).

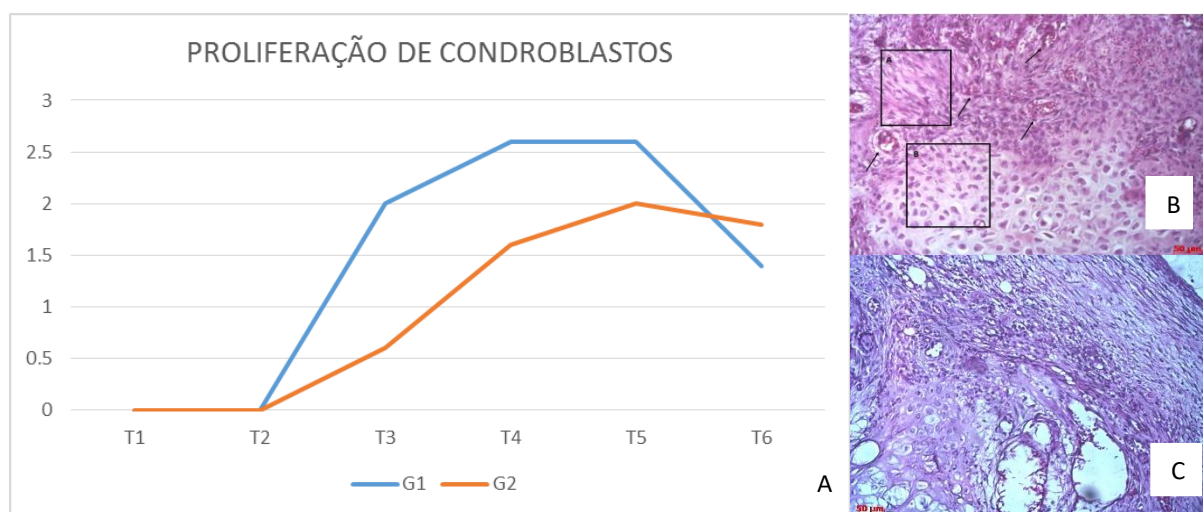


Figura 3: A: Gráfico demonstrando, comparativamente, a evolução da proliferação de condroblastos em defeito osteocondral entre animais tratados com laser de baixa potência (G1) e animais que não receberam laser (G2). B: Microfotografia (200x HE) G1T3 [A: Presença de células mesenquimais próximas aos vasos sanguíneos (setas) indo se diferenciar em condroblastos B]. C: Microfotografia (200x HE) G2T3.

No presente estudo, observou-se que houve maior proliferação de células mesenquimais, condroblastos e osteoblastos no grupo tratado com o laser de baixa potência. ALMEIDA-LOPES et al (2001), observaram que a aplicação do laser de baixa potência com comprimento de onda 670 nm e potência de 2 J/cm^2 foi eficiente em estimular a proliferação de fibroblastos gengivais em meios de cultura.

Os osteoblastos foram identificados no grupo tratado com laser aos 14 dias, apresentando, nesta data, contagem significativamente maior em relação ao grupo controle, no

qual os osteoblastos ainda não haviam sido identificados neste momento, tendo sido observados, neste grupo, apenas no 21º dia. Este tipo celular atingiu contagem moderada aos 21 dias e intensa aos 42 dias no grupo tratado, diminuindo para nível moderado aos 56 dias. No grupo controle a contagem atingiu nível moderado apenas no 42º dia, mantendo-se assim ao final do período de observação (FIGURA 4; TABELA 1).

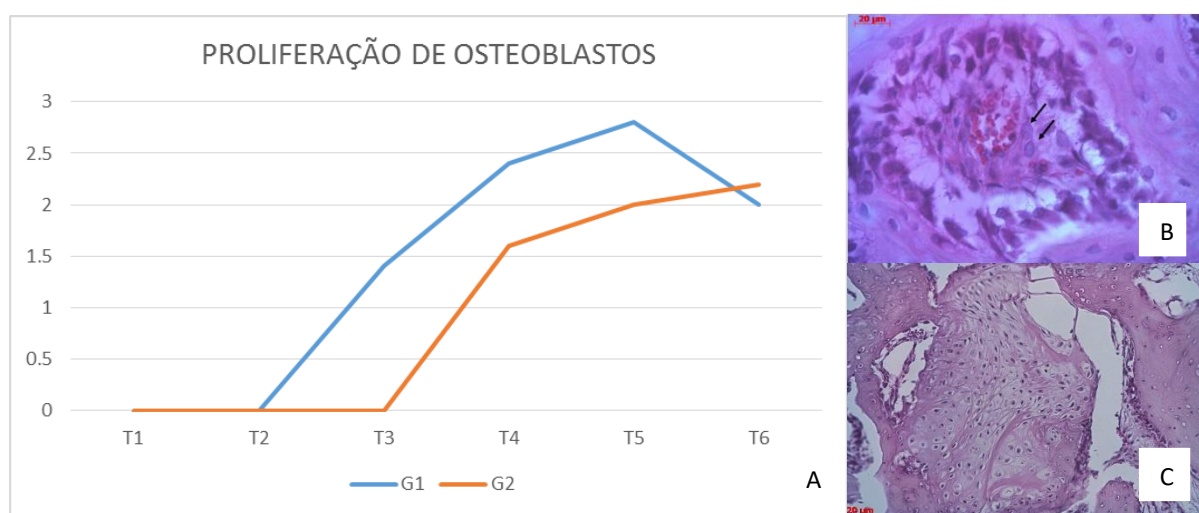


Figura 4: A Gráfico demonstrando, comparativamente, a evolução da proliferação de osteoblastos em defeito osteocondral entre animais tratados com laser de baixa potência (G1) e animais que não receberam laser (G2). B: Microfotografia (400x HE) G1T3 demonstrando aos 14 dias no G1, vaso sanguíneo central, com formação óssea periférica e apresentando, na periferia do vaso, osteoblastos (setas) e na área externa do osso. C: Microfotografia (200x HE) G2T5.

Neste estudo, em T2 já se evidenciou uma diminuição do infiltrado inflamatório, contribuindo para o início do processo de reparação com aumento das células mesenquimais e posteriormente condroblastos e osteoblastos, assim como observaram BUSNARDO E BIONDO-SIMÕES (2010), ao avaliarem o efeito do laser de baixa potência HeNe na cicatrização de feridas cutâneas de ratos, observaram que houve redução dos níveis de inflamação nos animais tratados.

O preenchimento do defeito osteocondral com tecido ósseo iniciou-se entre o 7º e 14º dia no grupo tratado e entre o 14º e 21º dia no grupo controle. Esta variável mostrou-se significativamente maior no grupo tratado aos 14 dias, atingindo neste grupo nível intenso ao

final do experimento, quando no grupo controle apresentou nível moderado (FIGURA 5; TABELA 1).

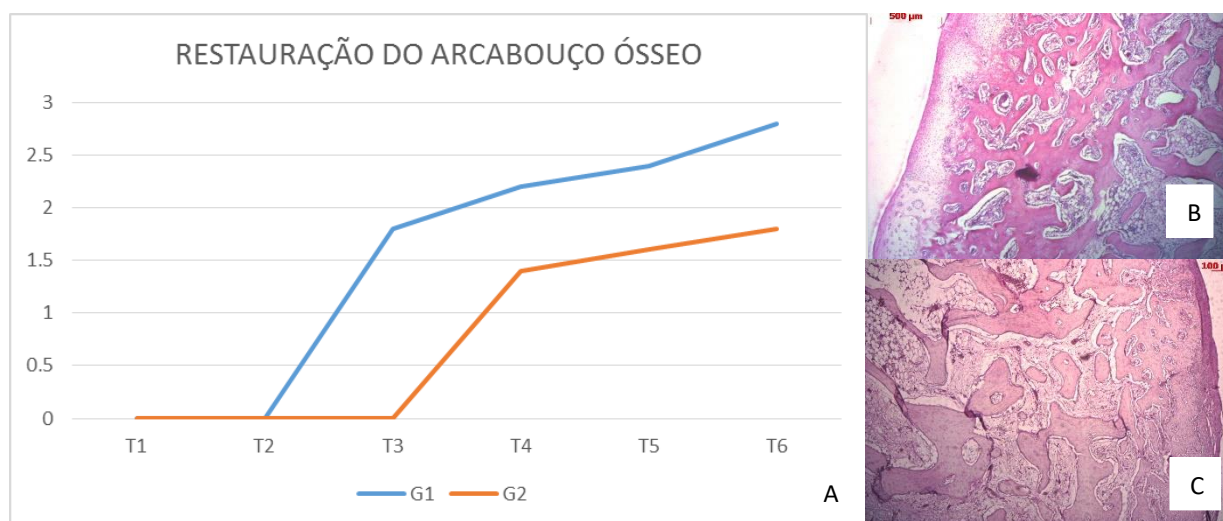


Figura 5: A: Gráfico demonstrando, comparativamente, a evolução da restauração do arcabouço ósseo em defeito osteocondral entre animais tratados com laser de baixa potência (G1) e animais que não receberam laser (G2). B: Microfotografia (50x HE) G1T4. C: Microfotografia (50x HE) G2T5.

No presente estudo, percebeu-se aceleração no processo de cicatrização e melhor organização da reparação tecidual no grupo tratado com o laser de baixa potência. ARRUDA et al (2007), compararam a influência da laserterapia na organização das fibras de colágeno de tendão de ratos e observaram que os animais que receberam a laserterapia apresentaram melhor qualidade no reparo.

Na presente pesquisa, observou-se redução da hemorragia e inflamação mais rapidamente no grupo tratado, seguindo-se de rápida proliferação celular e aceleração da restauração do arcabouço ósseo a partir do 21º dia no grupo tratado e do 28º dia no grupo controle. KAWASAKI E SHIMIZU (2006) estudaram a aceleração da formação óssea através da irradiação com laser de baixa potência mostrando resultados significativamente maiores nos animais irradiados, quando comparados aos animais do grupo controle, concluindo que no grupo tratado houve abreviação do tempo da atividade celular, com formação mais rápida e consistente de novo osso trabecular a partir de células osteogênicas; bem como remodelação mais rápida pela ação dos osteoclastos.

No presente estudo, a aceleração da maturação óssea também foi observada através da restauração do arcabouço ósseo, que deu início em T2 no grupo tratado, 7 dias antes se comparado ao grupo controle, que teve início em T3. KHADRA et al (2003) investigaram o efeito do laser de baixa potência na cicatrização e fixação de implantes de titânio no osso em que o grupo irradiado apresentou maior maturação óssea tendo um efeito favorável.

Na presente pesquisa, o processo cicatricial foi acelerado, através da redução do processo inflamatório em menor tempo quando comparado ao grupo controle, gerando uma cicatrização tecidual mais rápida. MARQUES et al (2013), ao estudarem histológica e imunohistoquimicamente o papel da terapia com laser de baixa potência GaAs no processo de cicatrização cutânea de camundongos, observaram que a terapia foi eficiente no processo inflamatório e antecipação da cicatrização da pele, sem relação aparente com a infiltração de macrófagos.

No presente trabalho, observou-se redução da inflamação no grupo tratado 21 dias antes do grupo controle permitindo uma mais rápida proliferação celular e conseqüentemente a cicatrização do defeito. SILVA et al (2013) observaram que a laserterapia de baixa intensidade acelera o processo inflamatório, a cicatrização e epitelização de enxertos cutâneos por sementeira em ratos. Os resultados mostraram que houve menor tempo de reação inflamatória, maior velocidade de cicatrização, epitelização e queratinização nos animais tratados com laser em relação aos não tratados concluindo que a laserterapia foi efetiva neste tratamento.

A paquimetria digital corroborou estes achados, tendo sido verificado diminuição mais rápida do diâmetro do defeito osteocondral no grupo tratado com o laser de baixa potência (TABELA 2).

4 CONCLUSÃO

A partir da análise do comportamento das variáveis aqui estudadas, conclui-se que a estimulação com laser de baixa potência, de acordo com modelo experimental proposto, contribuiu para a celeridade do processo de reparação do defeito osteocondral, modulando a resposta inflamatória, estimulando a vascularização e a migração de células mesenquimais para a área da lesão e, conseqüentemente, potencializando o crescimento cartilaginoso e ósseo em todos os momentos de observação, quando comparado com o grupo não tratado.

COMITÊ DE ÉTICA

Este projeto foi submetido à avaliação do Comitê de Ética em Experimentação Animal (CEEAA) da Universidade de Uberaba (processo nº 017/2015) e aprovado em 17/12/2015 (ofício 113/2015).

REFERÊNCIAS

ALMEIDA-LOPES, L. et al. Comparison of the low level laser therapy effects on cultured human gingival fibroblasts proliferation using different irradiance and same fluence. **Lasers in surgery and medicine**, v. 29, n. 2, p. 179-184, 2001.

ARAÚJO, L. T. D.; MEJIA, D. P. M. **A eficácia da aplicação do laser de baixa potência no tratamento da artrite reumatóide**. Pós-graduação em ortopedia e traumatologia com ênfase em terapia manual. FAIPE. Cuiabá. 2010.

ARRUDA, E. R. B. et al. Influência de diferentes comprimentos de onda da laserterapia de baixa intensidade na regeneração tendínea do rato após tenotomia. **Rev Bras Fisioter**, v. 11, n. 4, p. 283-8, 2007.

BAYAT, M.; ANSARI, A.; HEKMAT, H. Effect of low-power helium-neon laser irradiation on 13-week immobilized articular cartilage of rabbits. **Indian journal of experimental biology**, v. 42, n. 9, p. 866-870, 2004.

BUSNARDO, V. L.; BIONDO-SIMÕES, Maria LP. Os efeitos do laser hélio-neônio de baixa intensidade na cicatrização de lesões cutâneas induzidas em ratos. **Rev bras fisioter**, v. 14, n. 1, p. 45-51, 2010.

DEL CARLO, R. J. et al. Terapia Laser de Baixa Potência ($\lambda=904\text{nm}$) na Reparação de Defeito Osteocondral Experimental da Cabeça Umeral de Cães. **Revista Ceres**, v. 54, n. 311, 2007.

DINIZ, C. M. **Estudo histológico do efeito do laser de baixa potência na doença articular degenerativa experimental em gatos**. 2014. Dissertação (Mestrado). Universidade Federal de Minas Gerais. Belo Horizonte.

HUNZIKER, E. B. Articular cartilage repair: basic science and clinical progress. A review of the current status and prospects. **Osteoarthritis and cartilage**, v. 10, n. 6, p. 432-463, 2002.

KAWASAKI, K.; SHIMIZU, N.. Effects of low-energy laser irradiation on bone remodeling during experimental tooth movement in rats. **Lasers in surgery and medicine**, v. 26, n. 3, p. 282-291, 2000.

KHADRA, M. et al. Low-level laser therapy stimulates bone-implant interaction: an experimental study in rabbits. **Clinical oral implants research**, v. 15, n. 3, p. 325-332, 2004.

LIMONGE, C. R. et al. Estudo microscópico da reparação de defeito osteocondral experimental da cabeça do úmero de cães após aplicação de laser a diodo de arsenieto de gálio (As-Ga) associado à administração oral de sulfato de condroitina. **J. Health Sci. Inst**, v. 25, n. 4, 2007.

MARQUES, A. L. **Avaliação histológica do reparo tecidual de feridas após o uso da laserterapia de baixa potência (GaAs) em camundongos**. 2013. Dissertação (Mestrado). Curso de pós graduação em Ciências Veterinárias. Universidade Federal de Lavras.

MATOS, F. S. et al. Effect of laser therapy on the inflammatory response induced by endodontic medications implanted into the subcutaneous tissue of rats. **Revista de Odontologia da UNESP**, v. 43, n. 5, p. 343-350, 2014.

MEIRELLES, V. M. et al. **Avaliação do laser de baixa intensidade na regeneração de cartilagem articular do joelho de coelhos submetidos à trocleoplastia**. 2011. Tese (Doutorado). Universidade Estadual Paulista. Faculdade de Ciências Agrárias e Veterinárias. Jaboticabal.

OLIVEIRA, R. A. et al. Low-intensity laser therapy and led (light emitting diode) therapy in mechanical resistance of *Rattus norvegicus* chest incision with implant of steel wire for sternal suture. **Revista Brasileira de Engenharia Biomédica**, v. 29, n. 2, p. 166-174, 2013.

REINHOLZ, G. G. et al. Animal models for cartilage reconstruction. **Biomaterials**, v. 25, n. 9, p. 1511-1521, 2004.

SILVA, E. B. da et al. Análises macro e microscópicas de enxertos cutâneos por sementeira após laserterapia de baixa intensidade. **Revista do Colégio Brasileiro de Cirurgiões**, p. 44-48, 2013.

SOUZA, T. D. Eletroterapia no processo de reparação da superfície articular de coelhos. **Ciência Rural**. v. 31. n. 5. p.819-824. Santa Maria. 2001.