

UNIVERSIDADE DE UBERABA
GRADUAÇÃO ACADÊMICA EM ODONTOLOGIA
ISABELLA BORGES CARVALHO
VITÓRIA FUCHISATTO CALDEIRA

**IMPLANTE IMEDIATO EM ÁREA ESTÉTICA APÓS TRAUMA
AUTOMOBILÍSTICO: RELATO DE CASO CLÍNICO**

UBERABA – MG
2019

ISABELLA BORGES CARVALHO
VITÓRIA FUCHISATTO CALDEIRA

**IMPLANTE IMEDIATO EM ÁREA ESTÉTICA APÓS TRAUMA
AUTOMOBILÍSTICO: RELATO DE CASO CLÍNICO**

Trabalho de conclusão de curso apresentado à disciplina de Orientação de Trabalho de Conclusão de Curso II, como parte dos requisitos para aprovação no componente do curso de graduação em Odontologia.

Orientador: Prof. Dr. Luís Henrique Borges

UBERABA – MG
2019

C253i Carvalho, Isabella Borges.
Implante imediato em área estética após trauma automobilístico:
relato de caso clínico / Isabella Borges Carvalho, Vitória Fuchisatto
Caldeira. – Uberaba, 2019.
43 f. : il. color.

Trabalho de Conclusão de Curso -- Universidade de Uberaba. Curso
de Odontologia, 2019.

Orientador: Prof. Dr. Luís Henrique Borges.

1. Implantes dentários. 2. Traumatismos dentários. 3. Odontologia.
I. Caldeira, Vitória Fuchisatto. II. Borges, Luís Henrique. III.
Universidade de Uberaba. Curso de Odontologia. IV. Título.

CDD 617.693

Ficha elaborada pela bibliotecária Tatiane da Silva Viana CRB6-3171

ISABELLA BORGES CARVALHO
VITÓRIA FUCHISATTO CALDEIRA

**IMPLANTE IMEDIATO EM ÁREA ESTÉTICA APÓS TRAUMA
AUTOMOBILÍSTICO: RELATO DE CASO CLÍNICO**

Trabalho de conclusão de curso apresentado à disciplina de orientação de trabalho de conclusão de curso II, como parte dos requisitos para aprovação no componente do curso de graduação em Odontologia.

Aprovado em: 29/06/19

Banca Examinadora



Prof. Dr. Luis Henrique Borges – Orientador

Universidade de Uberaba



Prof. Dr. Saturnino Calabrez Filho

Universidade de Uberaba

RESUMO

A Odontologia tem se destacado no cenário mundial ao praticar procedimentos e técnicas de reabilitação, visando melhorar a estética e a função mastigatória dos indivíduos. Dentro deste contexto, a reabilitação oral, ao utilizar técnicas de implantes dentários mostrou um avanço significativo nos últimos anos. Traumas dentais em área estética, causados por acidentes, são ocorrências comuns em atendimentos de emergência. Este trabalho de conclusão de curso apresentará um relato de caso clínico onde paciente do sexo masculino, 24 anos, compareceu em uma clínica particular sentido desconforto e dor na região de maxila e mandíbula, após ter sido vítima de um acidente automobilístico. Após os procedimentos iniciais de diagnóstico e planejamento, foi realizada a reabilitação imediata com implantes em área estética. Podemos concluir que o preenchimento do espaço entre o implante instalado e tábua óssea vestibular do alvéolo com osso xenógeno realizado antes da instalação do implante mostrou-se uma alternativa eficaz, evitando a necessidade de rebatimento do retalho. A técnica aplicada para resolução do caso foi satisfatória, conseguindo restabelecer a função mastigatória e a estética, atendendo os interesses e as necessidades do paciente.

Palavras chave: Implantes dentários. Implante imediato. Traumatismo dentários.

ABSTRACT

Dentistry has stood out in the world scene practicing procedures and rehabilitation techniques, wanting to a better esthetic and a better masticatory function of individuals. In this context, the oral rehabilitation, using dental rehabilitation techniques, showed a big progress at the last years. Dental traumas in esthetic area originated by accidents, are common events in emergency calls. This term paper will show a clinical case description to a male patient, 24 years old, that arrived in a private clinic with discomfort and pain after a automotive accident. After the inicial diagnostic procedures, was made a imediate rehabilitation with implants in the esthetic area. We concluded that technique was satisfactory in this case, managing to restore the masticatory function and the esthetic of the patient, meeting his interests. We can conclude that the filling of the space between the implant and the buccal bone plate of the alveolus with xenogen bone performed before implant installation proved to be an effective alternative, avoiding the necessity of flapless. The technique applied to resolve the case was satisfactory, managing to restore the masticatory function and aesthetics, meeting the interests and needs of the patient.

Key-words: Dental implants. Immediate implant. Dental traumas.

LISTA DE FIGURAS

- Figura 1.** Aspecto inicial, mostrando fratura das coroas clínicas dos dentes 11,21,22 e 41. Intrusão do dente 22 e extrusão dos dentes 31,32,33,41 e 42. 14
- Figura 2.** Visão tomográfica geral dos dentes 11, 21 e 22. 14
- Figura 3.** Corte tomográfico mostrando ausência das tábuas ósseas vestibulares dos dentes 11 e 21, bem como a extrusão vestibular deles. 15
- Figura 4.** Corte tomográfico mostrando fratura a nível de terço cervical da coroa do dente 21. 15
- Figura 5.** Radiografia panorâmica mostrando extrusão em bloco dos dentes 31, 32, 33, 41 e 42. 16
- Figura 6.** Visão frontal remanescente dental do dente 21. 17
- Figura 7.** Visão oclusal do remanescente dental do dente 21. 17
- Figura 8.** Alvéolo do dente 21 após exodontia atraumática. Notar o não rompimento das papilas interdentais. 17
- Figura 9.** Fresagem da parede palatina do alvéolo para instalação do implante selecionado em uma posição tridimensional satisfatória. 18
- Figura 10.** Obstrução da perfuração do alvéolo com o pino guia (paralelizador) e preenchimento do espaço vestibular com osso xenógeno com matriz colágena (Extra Graft XG-13, Silvestre Labs Química e Farmacêutica Ltda®). 19
- Figura 11.** Remoção do pino guia (paralelizador) para instalação do implante. Notar espaço vestibular preenchido com osso xenógeno (Extra Graft XG-13, Silvestre Labs Química e Farmacêutica Ltda®) e o espaço para instalação do implante na região palatina do alvéolo. 19
- Figura 12.** Instalação do implante na região do dente 21. (Cônico Acqua Drive Cone Morse, 4,3 x 13mm, Neodent®). 20
- Figura 13.** Instalação temporária de intermediário protético tipo munhão universal como referência de posicionamento para a instalação dos implantes nas regiões dos dentes 11 e 22. 20

- Figura 14.** Fresagem da parede palatina do alvéolo do dente 11 para instalação do implante. Notar munhão universal no implante instalado na região do dente 21 servindo com referência de posicionamento para essa perfuração. 21
- Figura 15.** Obstrução da perfuração na parede palatina do alvéolo do dente 11 com pino guia (paralelizador). Notar espaço vestibular que vai ser preenchido com osso xenógeno. 21
- Figura 16.** Membrana biológica absorvível de cortical óssea de osso bovino (GenDerm, 200 micras, Genius – Baumer S/A[®]) interposta entre o alvéolo e o periósteo vestibular. 22
- Figura 17.** Preenchimento do espaço vestibular com osso xenógeno com matriz colágena (Extra Graft XG-13, Silvestre Labs Química e Farmacêutica Ltda[®]). 22
- Figura 18.** Remoção do pino guia (paralelizador) da perfuração palatina do alvéolo do dente 11. Notar espaço vestibular preenchido com osso xenógeno e o espaço para instalação do implante na região palatina do alvéolo. 23
- Figura 19.** Inserção do implante (Cônico Acqua Drive Cone Morse, 4,3 x 13mm, Neodent[®]). Notar munhão universal do implante instalado na região do dente 21 servido como referência para a inserção do implante. 23
- Figura 20.** Procedimento de fresagem e preparação do alvéolo do dente 22. Devido à ausência da tábua óssea vestibular foi realizado o mesmo protocolo utilizado para instalação do implante no alvéolo do dente 11 anteriormente descrito. 24
- Figura 21.** Inserção do implante (Cônico Acqua Drive Cone Morse, 4,3 x 13mm, Neodent[®]). Notar munhão universal do implante instalado na região do dente 21 servindo como referência para a inserção do implante. 24
- Figura 22.** Notar o posicionamento dos implantes instalados nas regiões dos dentes 11, 21 e 22. 25
- Figura 23.** Instalação dos cilindros de titânio para confecção das coroas provisórias em resina acrílica auto-polimerizável. 25
- Figura 24.** Confecção das coroas provisórias em resina autopolimerizável. 26
- Figura 25.** Instalação das coroas provisórias. 27
- Figura 26.** Exodontia dos dentes 31, 32, 33, 41 e 42. 27

- Figura 27.** Instalação do implante (Cônico Alvin Acqua, Cone Morse, 3,5 x 11,5 mm, Neodent[®]), no alvéolo do dente 33 e utilização do munhão universal como guia para a perfuração e instalação dos demais implantes a serem instalados. 28
- Figura 28.** Implantes instalados nos alvéolos dos dentes 33, 32 e 42 e seus respectivos posicionamentos. 29
- Figura 29.** Intermediários protéticos instalados com o espaço vestibular preenchido com osso xenógeno (Extra Graft XG-13, Silvestre Labs Química e Farmacêutica Ltda[®]) e interposição de Membrana biológica absorvível de cortical óssea de osso bovino (GenDerm, 200 micras, Genius – Baumer S/A[®]). 29
- Figura 30.** Coifas provisórias posicionadas. 30
- Figura 31.** Cimentação das coroas provisórias sobre os implantes inferiores. 30
- Figura 32.** Início da fase protética. Notar o condicionamento tecidual promovido pelas coroas provisórias instaladas imediatamente após a cirurgia de instalação dos implantes. 31
- Figura 33.** Instalação dos intermediários protéticos tipo munhão universal nos implantes instalados nas regiões dos dentes 11, 21 e 22. 31
- Figura 34.** Cimentação de novas coroas provisórias em resina acrílica autopolimerizável. 32
- Figura 35.** Exame tomográfico implantes 11, 21 e 22. 32
- Figura 36.** Exame tomográfico dos implantes instalados nas regiões dos dentes 11, 21 e 22. 32
- Figura 37.** Exame tomográfico dos implantes instalados nas regiões dos dentes 11, 21 e 22. Notar posicionamento tridimensional dos implantes e a integridade das tábuas ósseas vestibulares. 33
- Figura 38.** Rx panorâmico realizado meses após a instalação dos implantes inferiores. 33
- Figura 39.** Instalação de coroas em dissilicato de lítio (IPS e.max[®] Press, Ivoclar Vivadent) individualizadas nos implantes instalados nas regiões dos dentes 11, 21 e 22. 34
- Figura 40.** Visão geral imediatamente após a cimentação das coroas protéticas sobre os implantes. 34

- Figura 41.** Visão lateral imediatamente após a cimentação das coroas protéticas sobre os implantes. 34
- Figura 42.** Visão geral do caso 11 meses após a realização da primeira cirurgia. Observar a adaptação do tecido gengival ao redor das coroas protéticas sobre os implantes. 35
- Figura 43.** Notar estabilidade tecidual ao redor das coroas dos implantes instalados nas regiões dos dentes 11, 21 e 22. 35

SUMÁRIO

1 INTRODUÇÃO	10
2 OBJETIVOS	13
3 METODOLOGIA	14
3.1 Relato do caso clínico	14
3.1.1 Cirurgia 1: arcada superior	16
3.1.2 Cirurgia 2: arcada inferior	27
3.1.3 Fase protética	31
4 DISCUSSÃO	36
5 CONCLUSÃO	37
REFERÊNCIAS	38
ANEXOS	40
I - Termo de Autorização de Uso de Imagem e Depoimento	40
II – Termo de Consentimento Livre e Esclarecido	41

1 INTRODUÇÃO

O surgimento e aplicação dos princípios da osseointegração na Odontologia viabilizou novos horizontes para a reabilitação oral de pacientes com perdas de elementos dentais. O termo osseointegração sugerido por Branemark e colaboradores, foi definido como “uma conexão estrutural e funcional entre a base óssea e a superfície de um implante sob carga funcional” (TEIXEIRA, s.d.).

A osseointegração do implante, segundo Branemark, é determinada por diversos fatores que devem ser respeitados devido ao período adequado de sua completa cicatrização, obtendo assim uma formação óssea sem interposição de tecido fibroso. Com a realização de diversos estudos o período de cicatrização do implante foi sendo reavaliado conforme as condições ósseas e teciduais (PIMENTEL et al., 2007). A substituição de um elemento dental é considerada um movimento desafiador devido à complexidade de se trabalhar com os tecidos moles e/ ou duros. Além dos quesitos estéticos, funcionais, fonéticos e oclusais. A perda do elemento dental ocasiona a perda tecidual e óssea, dificultando a instalação do implante em um posicionamento tridimensional adequado. Sendo assim conceitos cirúrgicos e protéticos são incluídos no planejamento prévio para um melhor resultado.

O implante imediato foi sugerido por Schulte e colaboradores em 1978, este procedimento tem apresentado altas taxas de sucesso, Branemark (2001) relatou que sendo o osso em qualidade e quantidade adequadas, com instalação cirúrgica de implantes cuidadosa e procedimento protético adequado, o sucesso de implantação em fase única é equiparável àqueles obtidos em técnica convencional.

Atualmente, o implante dentário imediato é a opção mais recente para a reposição de dentes perdidos, instalado imediatamente após a extração, no osso alveolar, repondo a raiz dentária, sendo utilizado para fixação de um elemento protético. É uma escolha eficaz de preservar tecidos moles e duros após a exodontia, podendo promover uma cicatrização mais rápida e efetiva, reduzindo também o número de intervenções cirúrgicas e o tempo de tratamento. A colocação de um elemento protético provisório principalmente em áreas estéticas devolve ao paciente, de forma rápida, a função e a estética, bem como ajudará o cirurgião dentista a visualizar com antecedência possíveis dificuldades na realização do elemento protético definitivo.

O conhecimento do cirurgião dentista, para indicação de implantes imediatos pós exodontia, é fundamental para o sucesso do tratamento odontológico, devendo ficar atento a

alguns fatores, como, estabilidade primária ou inicial, atenção durante a instalação do implante e no torque de implantação, quantidade e qualidade óssea e uma boa técnica cirúrgica devendo ser minimamente traumática.

Os implantes imediatos têm sido motivo de vários estudos ao longo dos anos, em função da praticidade que podem oferecer aos pacientes. Em um estudo realizado com 16 anos de acompanhamento de pacientes, a taxa de sobrevivência nos implantes colocados imediatamente pós-extração dentária foi de 96%, devendo, assim, ser um procedimento de escolha devido ao seu bom prognóstico (DENISSEN et al., 1991). A razão para esse procedimento é a de reduzir o tempo de tratamento e o custo, preservar a altura, espessura óssea alveolar e a dimensão do tecido mole, promovendo um contato osso-implante (DENISSEN et al., 1991; LINDHE et al., 2005).

A implantação imediata tem como vantagem alcançar resultados melhores, mais rápidos e funcionais em uma estratégia de tratamento previsível com uma elevada taxa de sucesso. Tais implantes possibilitam a redução do número de tratamentos cirúrgicos, redução do tempo entre a extração do dente e restauração definitiva da prótese, a prevenção da reabsorção óssea, e preservação do rebordo alveolar em termos de altura e largura (COVANI et al., 2004).

A instalação dos implantes imediatos (no ato da exodontia), apesar de tecnicamente mais difícil, pode apresentar uma série de vantagens em relação à preservação tecidual. Esse tipo de implante, ao ser instalado, pode ter uma orientação ideal dentro do alvéolo, uma vez que este já está presente no momento da colocação do implante, dependendo da arquitetura alveolar e da presença do alvéolo em condições favoráveis, pode ser possível alcançar uma estabilidade primária ótima que possibilite a reabilitação protética imediata. Devolvendo, prontamente, a aparência do paciente (HAMMERLE et al., 2004) e preservando arquitetura gengival, levando a um relativo ganho estético.

O condicionamento tecidual pode ser realizado através da instalação imediata de um provisório (livre de contato oclusal e sem isquemia de tecido) aparafusado, tendo com função: estética, condicionamento tecidual e efeito tampão. Desta maneira mantém-se o nível da margem gengival e preserva-se a estrutura óssea impedindo ao máximo sua recessão (FONTOURA et al., 2013; HIRAMATSU et al., 2015). A instalação de uma coroa provisória imediatamente após a instalação do implante quando realizada com a faceta do elemento dental do remanescente apresenta resultados clínicos e estéticos satisfatórios, mediante a uma exodontia minimamente invasiva (MACEDO et al., 2009; JARRY et al., 2014; ROSA et al., 2014).

A qualidade óssea é o fator mais importante a ser avaliado para assegurar a estabilidade primária do implante. O sucesso do tratamento está intimamente relacionado com a qualidade óssea da região beneficiária (AKO GLAN et al., 2017).

Com base nessa revisão de literatura, o presente trabalho irá abordar a instalação de implantes imediatos como uma alternativa segura de tratamento nos casos de implantes unitários, pois permitem preservar a arquitetura óssea e gengival, além de proporcionar ao paciente imediato benefício psicológico, satisfação estética e funcional.

2 OBJETIVOS

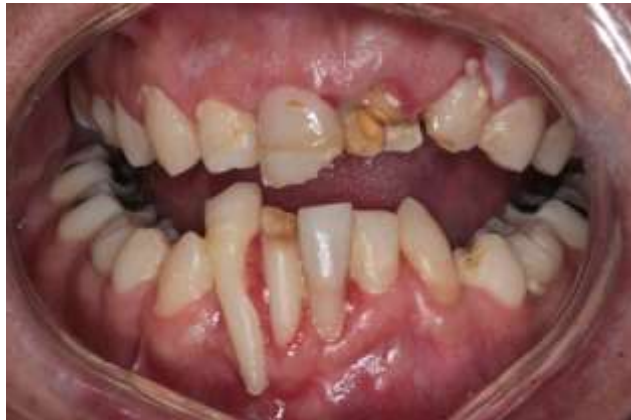O objetivo deste trabalho será de apresentar um caso clínico de instalação de implantes imediatos pós trauma automobilístico e exodontia dos elementos dentais 11, 21, 22, 31, 32, 33, 41 e 42, bem como a confecção da prótese provisória imediata, reduzindo o tempo de tratamento clínico, devolvendo a função mastigatória e a estética do sorriso para o paciente.

3 METODOLOGIA

3.1 Relato do caso clínico

Paciente P.G.F.S., 24 anos, gênero masculino, compareceu à clínica particular, relatando ter sido vítima de um acidente automobilístico bem como desconforto e dor na região de maxila e mandíbula. Após detalhada anamnese, verificou-se que o paciente não apresentava nenhum comprometimento sistêmico. Ao exame clínico constatou-se se fratura das coroas clínicas dos dentes 11, 21 e 41, bem como intrusão do dente 22 e extrusão dos dentes 31, 32, 33, 41 e 42 (Figura 1).

Figura 1. Aspecto inicial, mostrando fratura das coroas clínicas dos dentes 11, 21, 22 e 41. Intrusão do dente 22 e extrusão dos dentes 31, 32, 33, 41 e 42.



Ao exame tomográfico da maxila (Figura 2) pode-se verificar a ausência da tábua óssea vestibular dos dentes 11 e 22 (Figura 3), bem como a extrusão vestibular deles. Pode-se ainda verificar fratura no terço cervical, abaixo das cristas proximais, da coroa do dente 21 (Figura 4).

Figura 2. Visão tomográfica geral dos dentes 11, 21 e 22.

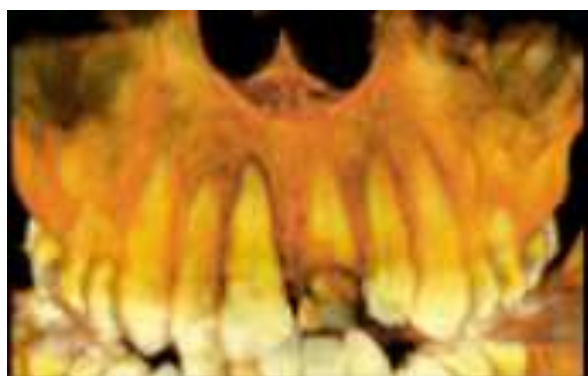


Figura 3. Corte tomográfico mostrando ausência das tábuas ósseas vestibulares dos dentes 11 e 21, bem como a extrusão vestibular deles.

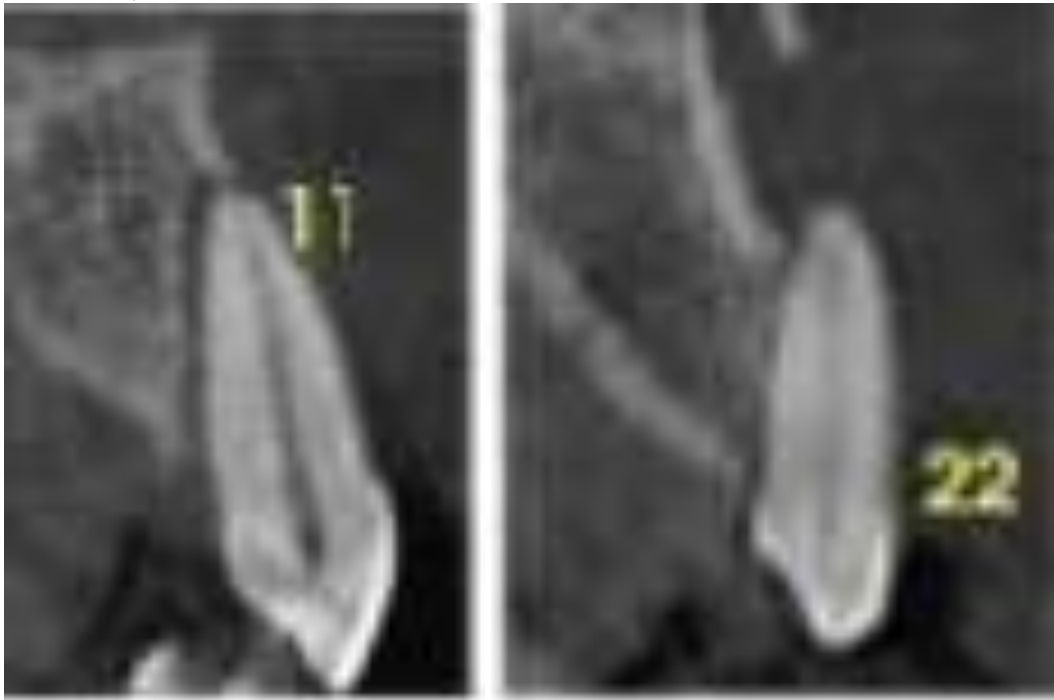
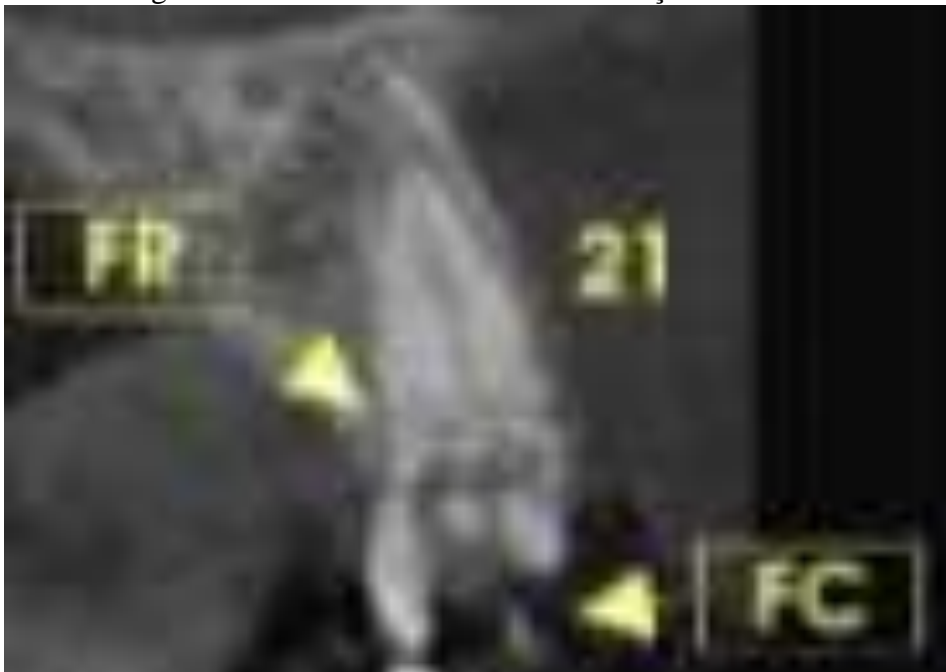
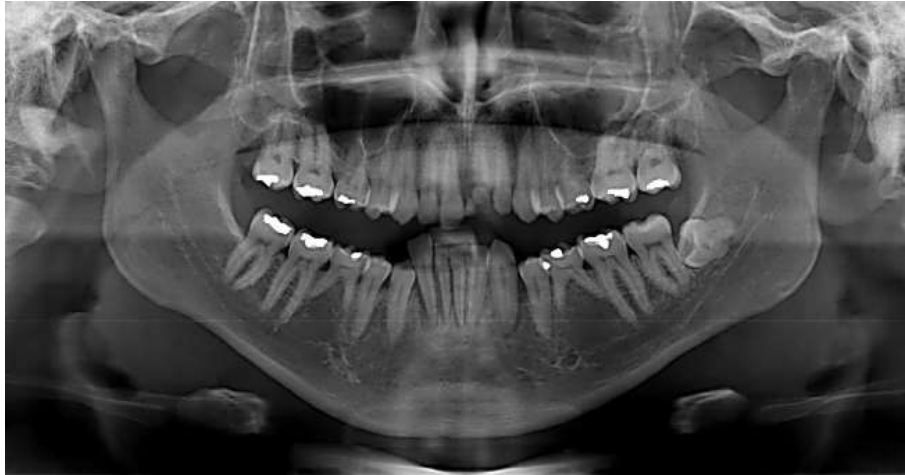

Figura 4. Corte tomográfico mostrando fratura a nível de terço cervical da coroa do dente 21.



O exame radiográfico panorâmico (Figura 05) mostrou a extrusão em bloco dos dentes 31, 32, 33, 41 e 42.

Figura 5. Radiografia panorâmica mostrando extrusão em bloco dos dentes 31, 32, 33, 41 e 42.



Após avaliação clínica e dos exames de imagem, optou-se, no primeiro momento, pela instalação de implantes dentários osseointegráveis de titânio imediatamente após a extração dos dentes 11, 21, 22, 31, 32, 41, 42 bem como associação de enxerto ósseo xenógeno para preenchimento do espaço alveolar e possíveis defeitos ósseos, utilização de membrana absorvível e confecção de coroas provisórias pela técnica da estética imediata e, no segundo momento, após o período de cicatrização e osseointegração dos implantes, pela instalação de coroas definitivas sobre os implantes, visando a preservação e o condicionamento dos tecidos moles dos dentes envolvidos, bem como um menor comprometimento estético. Devido ao grau de dificuldade do caso, cirurgias de instalação dos implantes foram divididas em duas partes, sendo a primeira na arcada superior e a segunda na arcada inferior.

3.1.1 Cirurgia 1: arcada superior

Objetivando manter-se todo arcabouço dentário, com preservação de papilas e demais tecidos circundantes aos dentes 11, 21 e 22 e o fato de não haver tempo hábil para confecção do guia cirúrgico, optou-se pelo não rebatimento do retalho nem pela realização exodontias simultânea (múltipla) desses dentes, executando-se a extração de cada dente seguida imediatamente da instalação do implante no alvéolo correspondente, mantendo-se desta forma as referências para perfuração e instalação dos implantes. Após o consentimento da realização de todo o plano de tratamento proposto, foi realizada a exodontia atraumática do dente 21, sem rebatimento do retalho (Figuras 6, 7 e 8).

Figura 6. Visão frontal remanescente dental do dente 21.

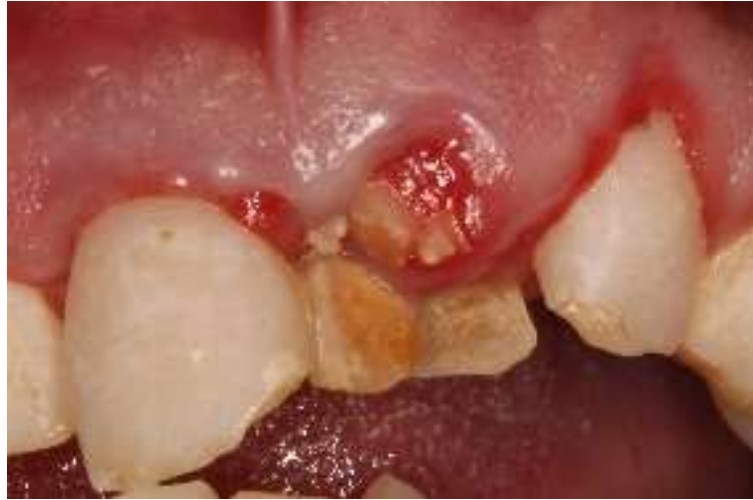

Figura 7. Visão oclusal do remanescente dental do dente 21.

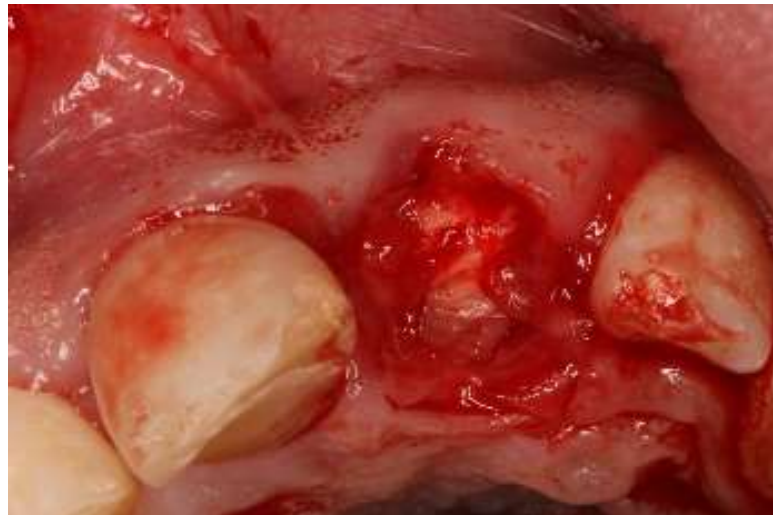
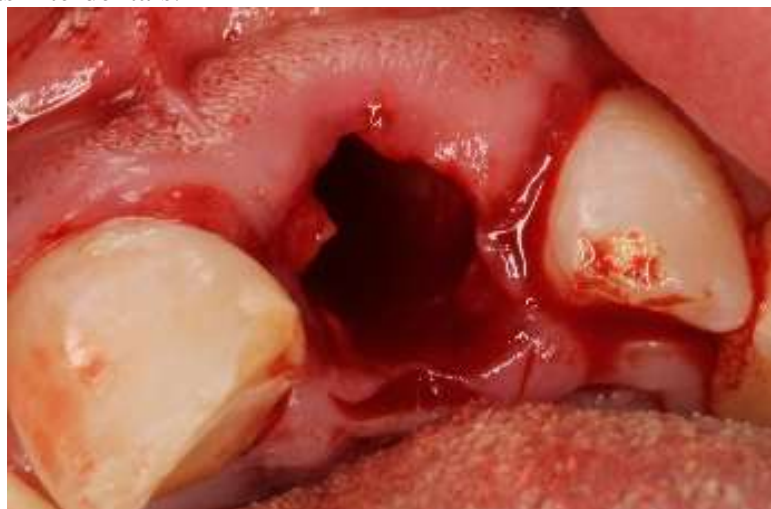
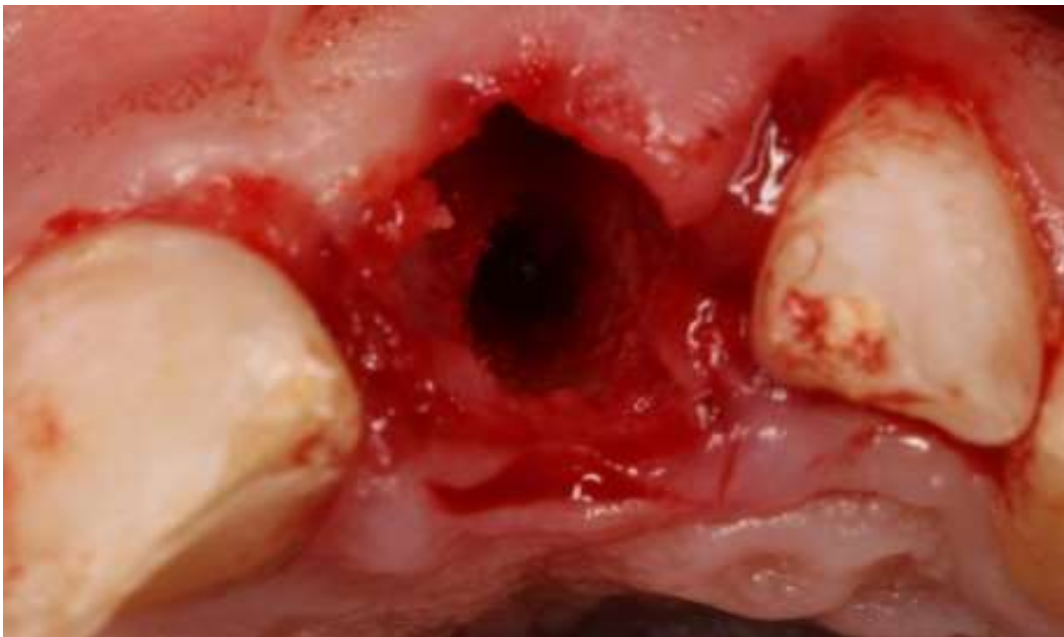Figura 8. Alvéolo do dente 21 após exodontia atraumática. Notar o não rompimento das papilas interdentais.



Posteriormente o alvéolo foi criteriosamente inspecionado, sendo detectada a integridade da tábua óssea vestibular. O alvéolo foi devidamente curetado e irrigado com solução fisiológica. Em seguida, foram realizadas as fresagens necessárias à instalação de implante (Cônico Drive Cone Morse, 4,3 x 13mm, Neodent®), na região palatina (Figura 9), utilizando as fresas do próprio fabricante do implante. Conforme recomendações do fabricante a perfuração para instalação do implante atingiu 15 mm, tomando a tábua óssea palatina como referência, objetivando a instalação do implante 2 mm infra-ósseo e a coroa clínica do dente 11 para as devidas angulações posicionamento. Após a fresagem, buscando o preenchimento total do espaço alveolar pelo biomaterial escolhido, a perfuração foi obstruída por um pino guia (paralelizador) do kit de instalação do implante e o espaço vestibular do alvéolo foi preenchido com osso xenógeno com matriz colágena (Extra Graft XG-13, Silvestre Labs Química e Farmacêutica Ltda®) (Figuras 10), seguindo de remoção do pino guia (Figura 11), e inserção do implante (Figura 12), sendo obtido um travamento primário de 60 N/cm. Em seguida, foi instalado, temporariamente, um intermediário protético tipo munhão universal (Figura 13), para que o mesmo fosse tomado como referência de posicionamento durante a instalação dos implantes nos alvéolos dos dentes 11 e 22.

Figura 9. Fresagem da parede palatina do alvéolo para instalação do implante selecionado em uma posição tridimensional satisfatória.



Figuras 10. Obstrução da perfuração do alvéolo com o pino guia (paralelizador) e preenchimento do espaço vestibular com osso xenógeno com matriz colágena (Extra Graft XG-13, Silvestre Labs Química e Farmacêutica Ltda®).

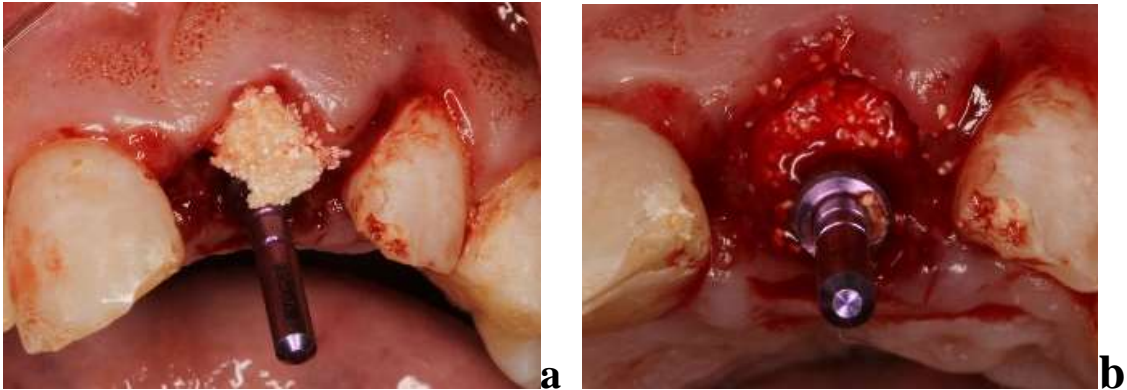


Figura 11. Remoção do pino guia (paralelizador) para instalação do implante. Notar espaço vestibular preenchido com osso xenógeno (Extra Graft XG-13, Silvestre Labs Química e Farmacêutica Ltda®) e o espaço para instalação do implante na região palatina do alvéolo.

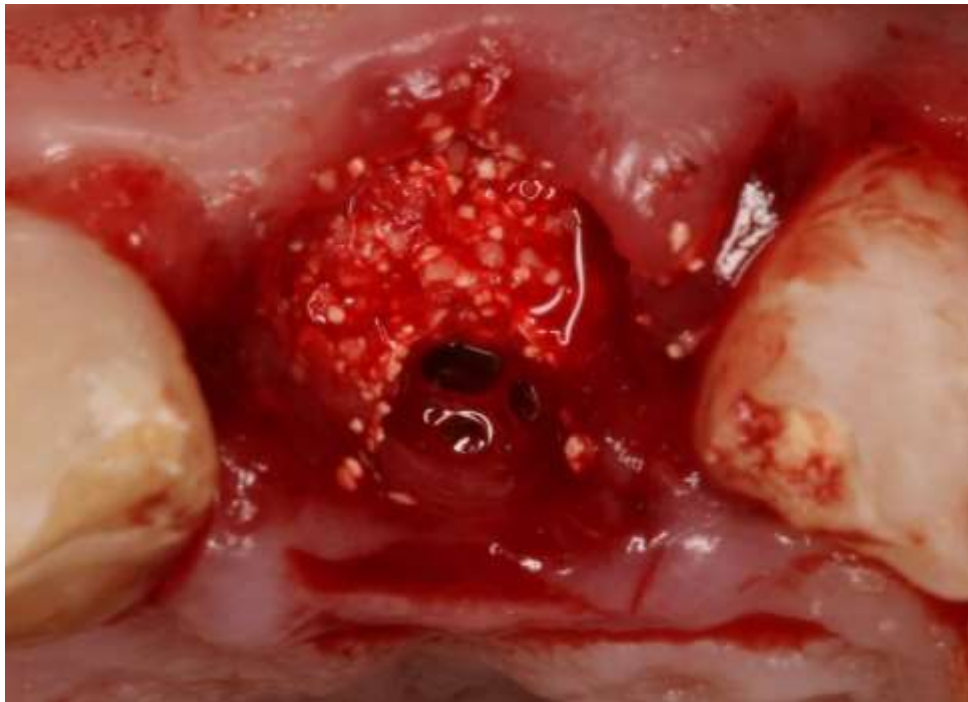


Figura 12. Instalação do implante na região do dente 21. (Cônico Acqua Drive Cone Morse, 4,3 x 13mm, Neodent®).

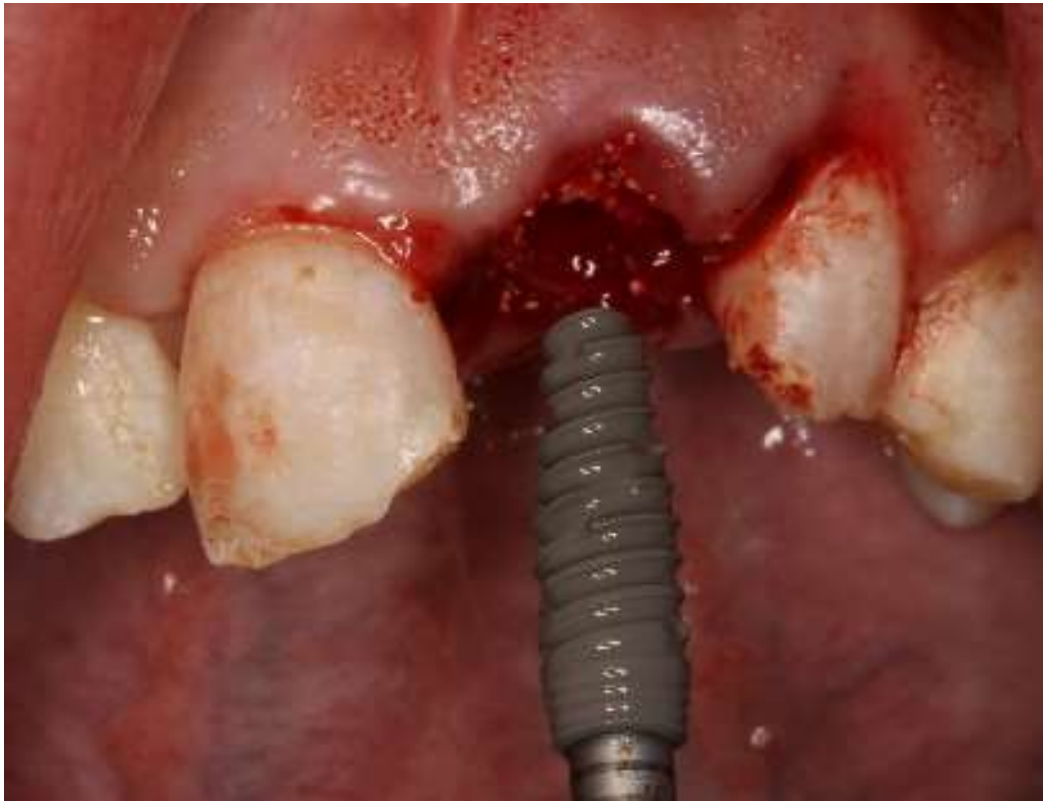
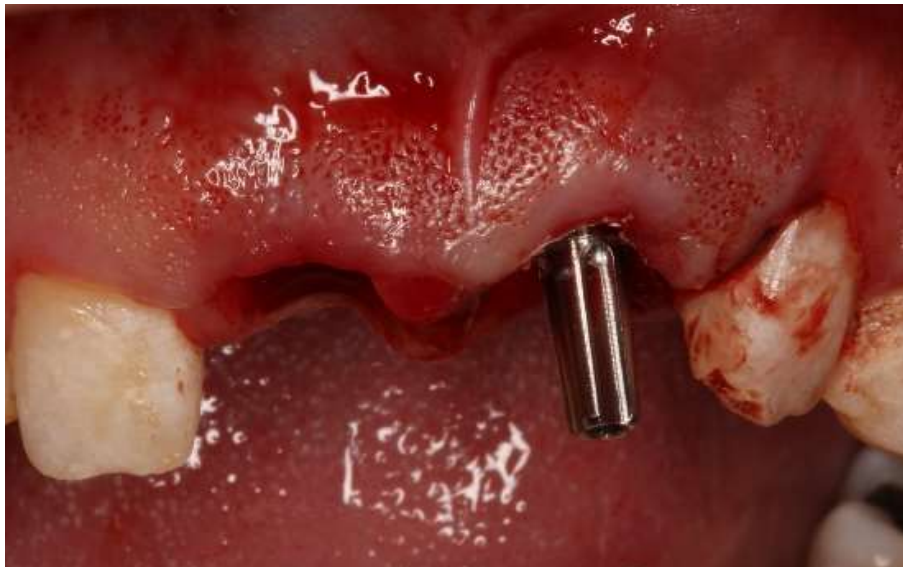
Figura 13. Instalação temporária de intermediário protético tipo mução universal como referência de posicionamento para a instalação dos implantes nas regiões dos dentes 11 e 22.



Foi realizada a exodontia do dente 11. Logo após passou-se à inspeção do alvéolo, onde foi constatada a ausência da tábua óssea vestibular do mesmo, fato para o qual atentou-se pela necessidade de utilização de barreira biológica interposta entre mucosa alveolar

vestibular e o osso xenógeno utilizado para preenchimento do espaço remanescente do alvéolo para evitar a proliferação dos tecidos epitelial e conjuntivo de maneira a não interferir no processo de osseointegração. Em seguida, foram realizadas as fresagens necessárias à instalação de implante (Cônico Drive Acqua, Cone Morse, 4,3 x 13mm, Neodent®) (Figura14), de forma semelhante e com os mesmos parâmetros e referências do implante instalado anteriormente na região do dente 21. A perfuração foi obstruída por um pino guia (paralelizador) do kit de instalação do implante (Figura 15) sendo interposta uma membrana biológica absorvível de cortical óssea de osso bovino (GenDerm, 200 micras, Genius – Baumer S/A®) entre o alvéolo e o periósteo vestibular (Figura 16) seguido de preenchimento do espaço remanescente do alvéolo com osso xenógeno com matriz colágena (Extra Graft XG-13, Silvestre Labs Química e Farmacêutica Ltda®), (Figura17), e posterior remoção do pino guia (Figura 18), e inserção do implante (Figura 19), obtendo-se um travamento primário de 60 N/cm.

Figura 14. Fresagem da parede palatina do alvéolo do dente 11 para instalação do implante. Notar munhão universal no implante instalado na região do dente 21 servindo com referência de posicionamento para essa perfuração.

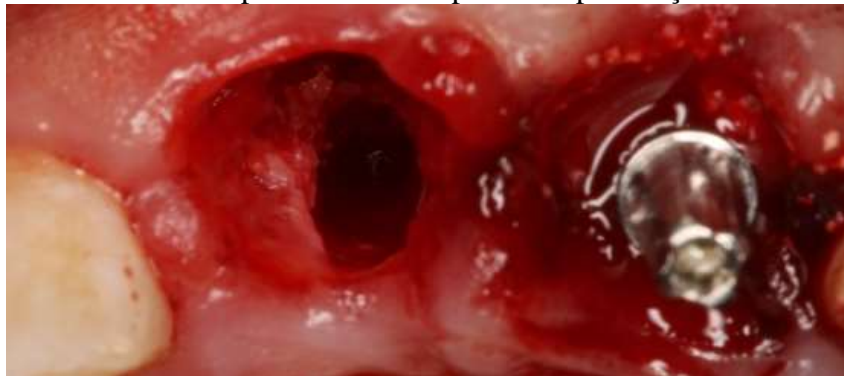


Figura 15. Obstrução da perfuração na parede palatina do alvéolo do dente 11 com pino guia (paralelizador). Notar espaço vestibular que vai ser preenchido com osso xenógeno.

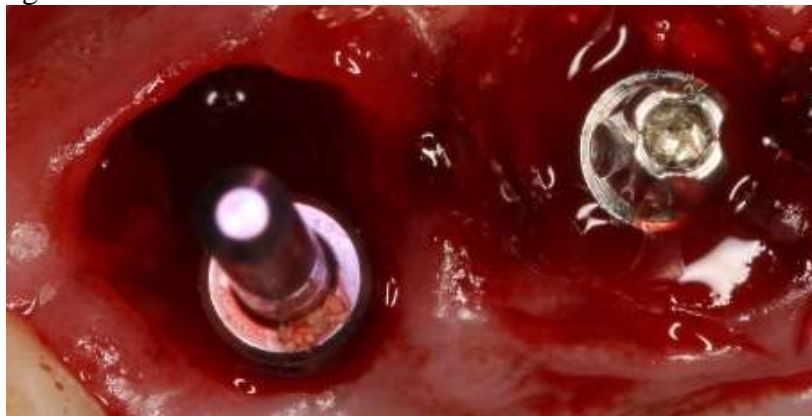


Figura16. Membrana biológica absorvível de cortical óssea de osso bovino (GenDerm, 200 micras, Genius – Baumer S/A[®]) interposta entre o alvéolo e o periósteo vestibular.

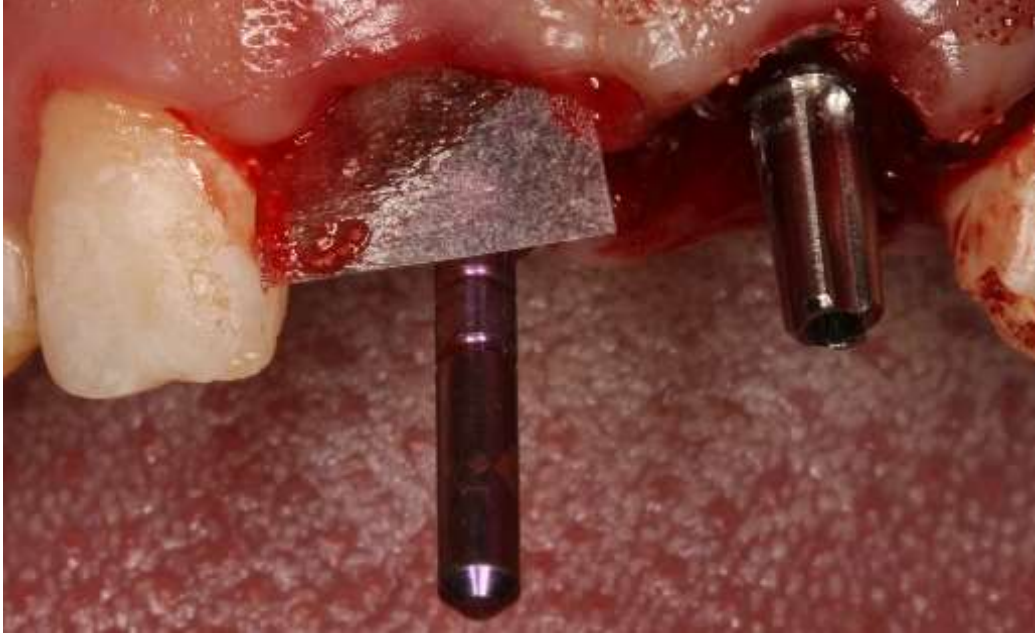

Figura 17. Preenchimento do espaço vestibular com osso xenógeno com matriz colágena (Extra Graft XG-13, Silvestre Labs Química e Farmacêutica Ltda[®]).

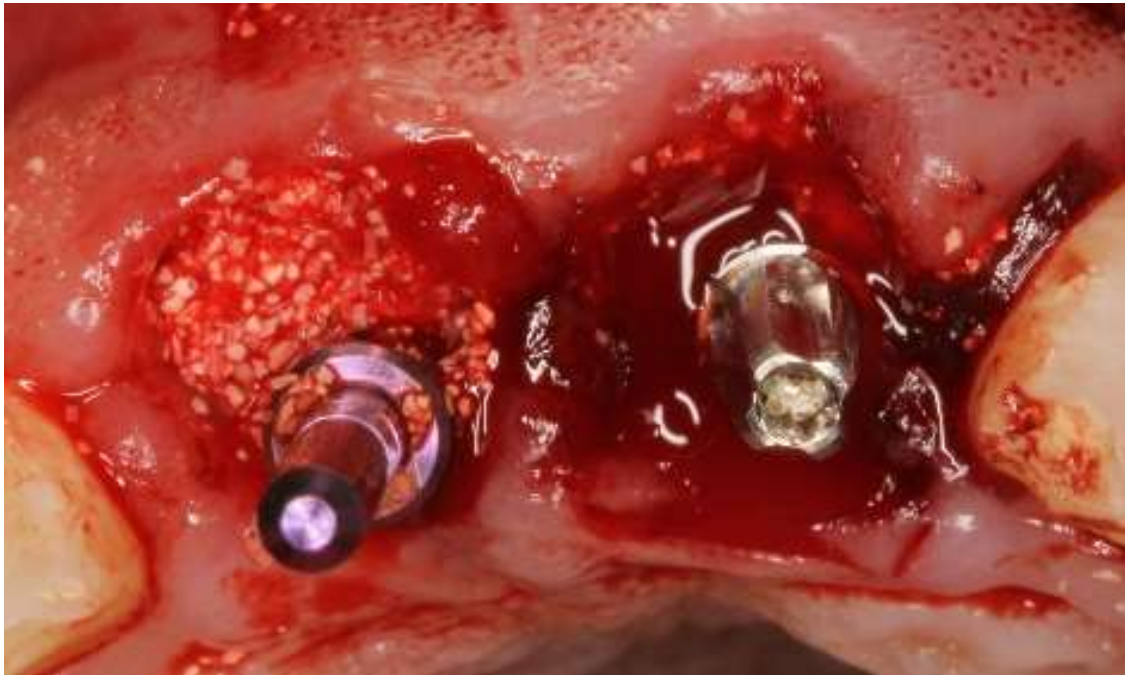

Figura 18. Remoção do pino guia (paralelizador) da perfuração palatina do alvéolo do dente 11. Notar espaço vestibular preenchido com osso xenógeno e o espaço para instalação do implante na região palatina do alvéolo.

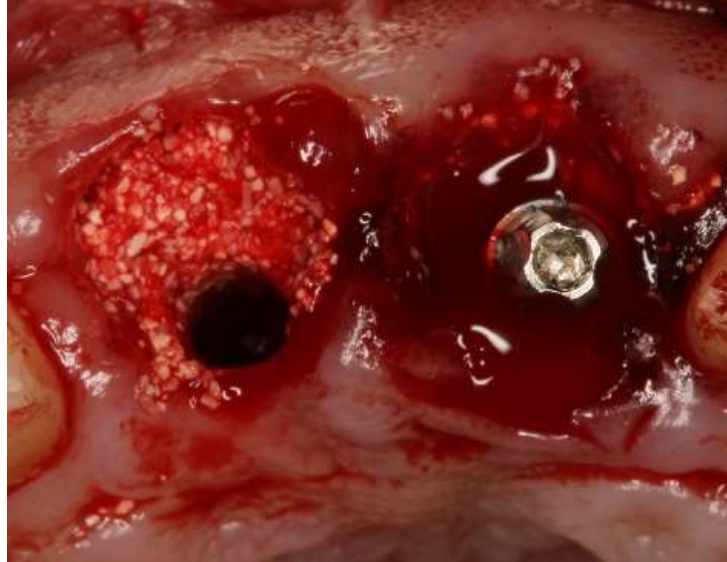
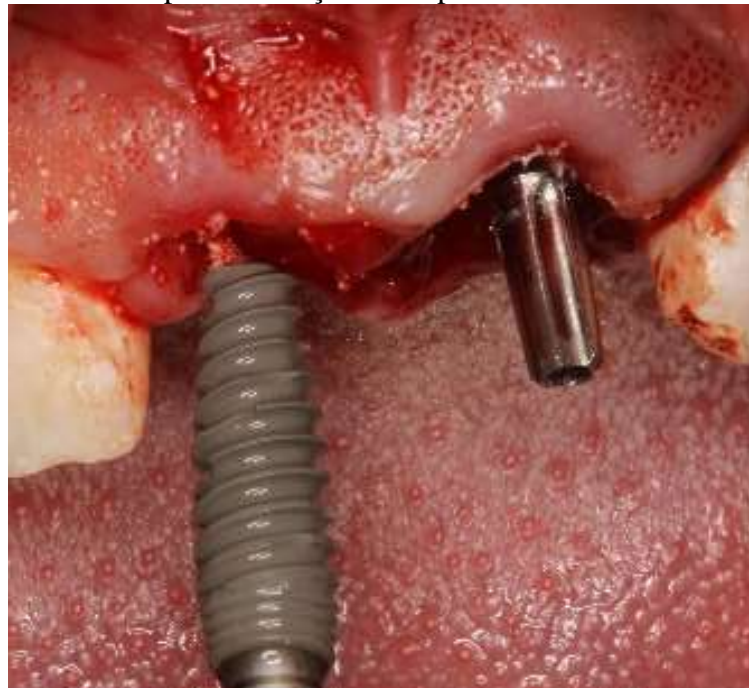

Figura 19. Inserção do implante (Cônico Acqua Drive Cone Morse, 4,3 x 13mm, Neodent®). Notar munhão universal do implante instalado na região do dente 21 servido como referência para a inserção do implante.



Passou-se então à exodontia atraumática do dente 22. Após inspeção do alvéolo constatou-se também a ausência da tábua óssea vestibular o que levou à execução do mesmo protocolo cirúrgico utilizado na instalação do implante realizado na região do dente 11 (Figuras 20), alterando-se apenas a o diâmetro do implante (Cônico Drive Acqua, Cone

Morse, 3,5 x 13mm, Neodent®) (Figura 21), em virtude das dimensões reduzidas deste alvéolo, tomando ainda como referência de angulação e posicionamento o implante instalado na região do dente 21, alcançando um travamento primário de 45 N/cm (Figura 22).

Figuras 20. Procedimento de fresagem e preparação do alvéolo do dente 22. Devido à ausência da tábua óssea vestibular foi realizado o mesmo protocolo utilizado para instalação do implante no alvéolo do dente 11 anteriormente descrito.

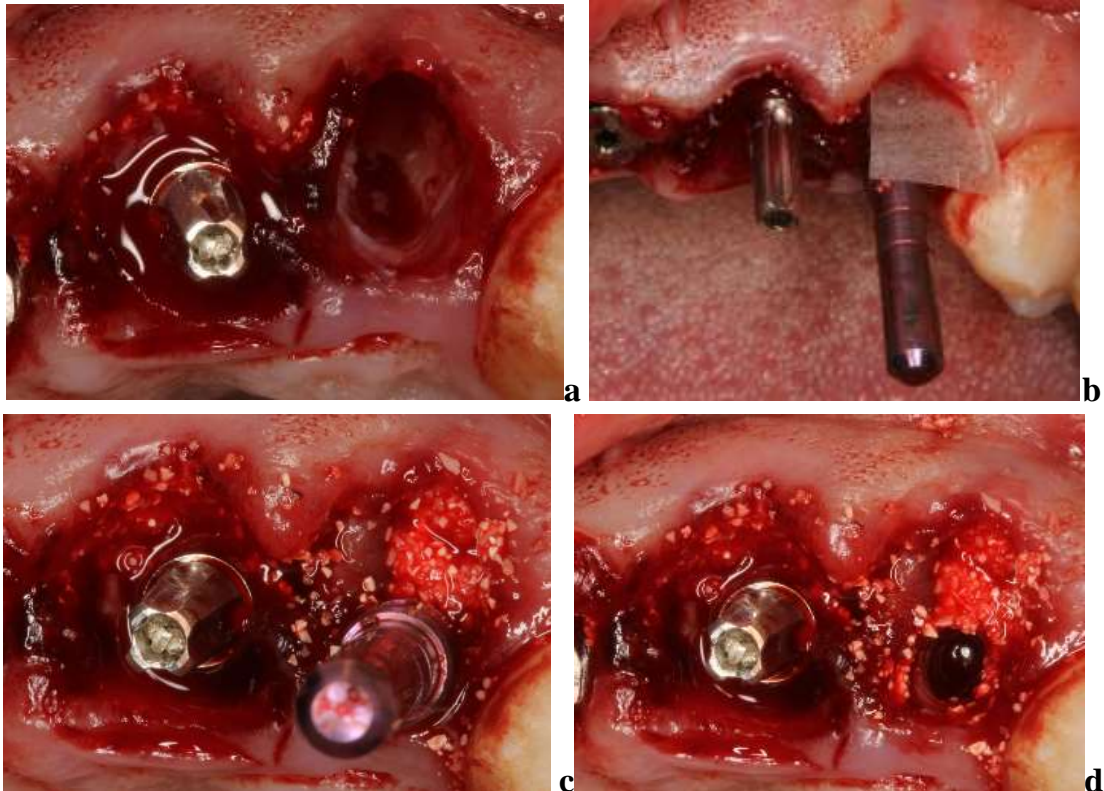


Figura 21. Inserção do implante (Cônico Acqua Drive Cone Morse, 4,3 x 13mm, Neodent®). Notar munhão universal do implante instalado na região do dente 21 servido como referência para a inserção do implante.

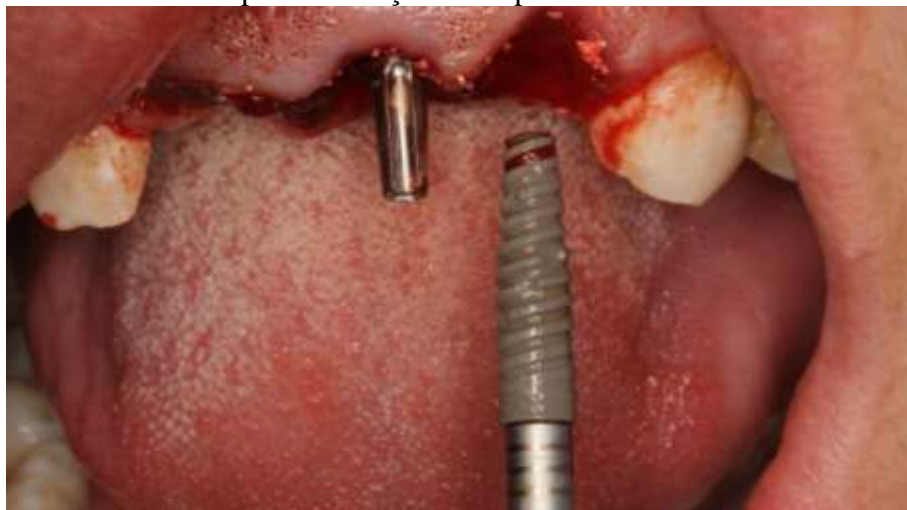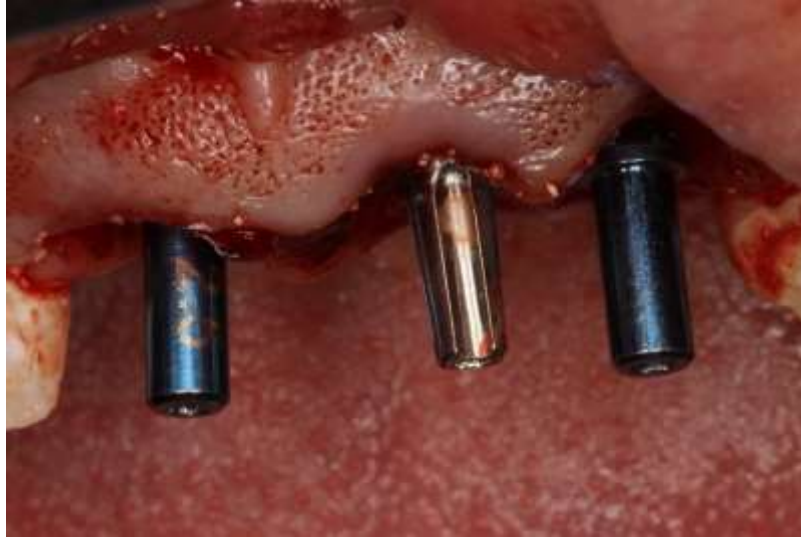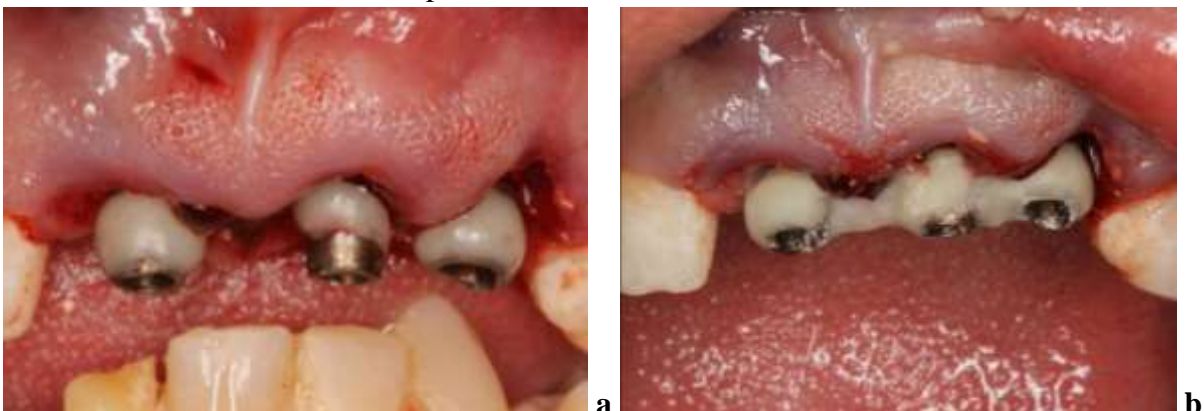


Figura 22. Notar o posicionamento dos implantes instalados nas regiões dos dentes 11, 21 e 22



Terminada a instalação dos implantes removeu-se o munhão universal do implante instalado na região do dente 21, que foi utilizado temporariamente com guia de posicionamento dos demais implantes e, uma vez conseguido um travamento primário (estabilidade primária) superior a 45 N/cm nos três implantes instalados, passou-se à confecção das coroas provisórias. Foram posicionados cilindros de titânio aparafusados (Figuras 23) sendo as coroas provisórias ferulizadas confeccionadas em resina acrílica autopolimerizável (Figuras 24) e posteriormente instaladas, em infra-oclusão (Figura 25). Ao término da cirurgia foi prescrito Amoxicilina 500 mg por sete dias, três vezes ao dia e Dexametasona 4 mg por 5 dias, uma vez ao dia e Dipirona Sódica 500 mg de 6 em 6 horas em caso de dor.

Figuras 23. Instalação dos cilindros de titânio para confecção das coroas provisórias em resina acrílica auto-polimerizável.



Figuras 24. Confeção das coroas provisórias em resina autopolimerizável.

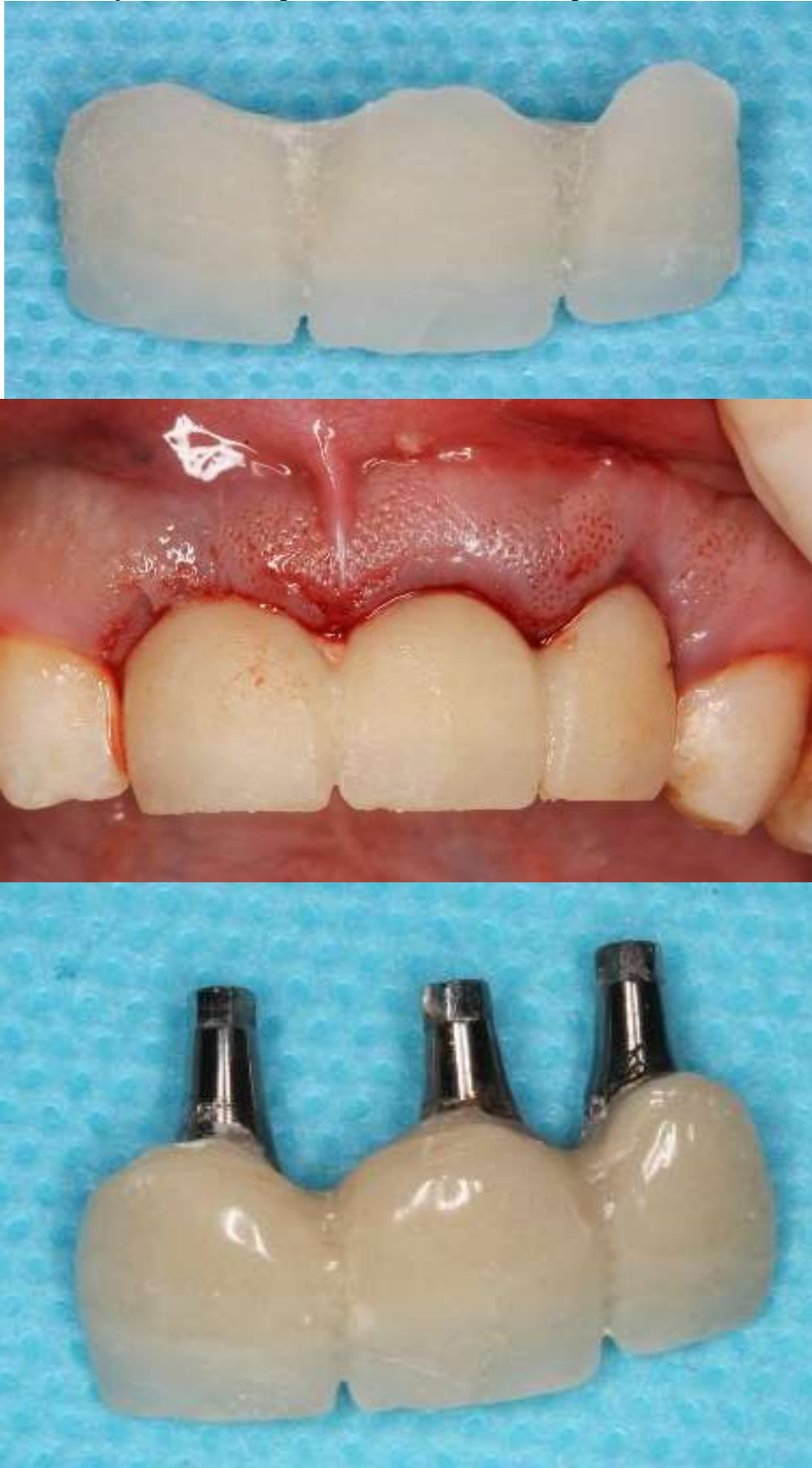
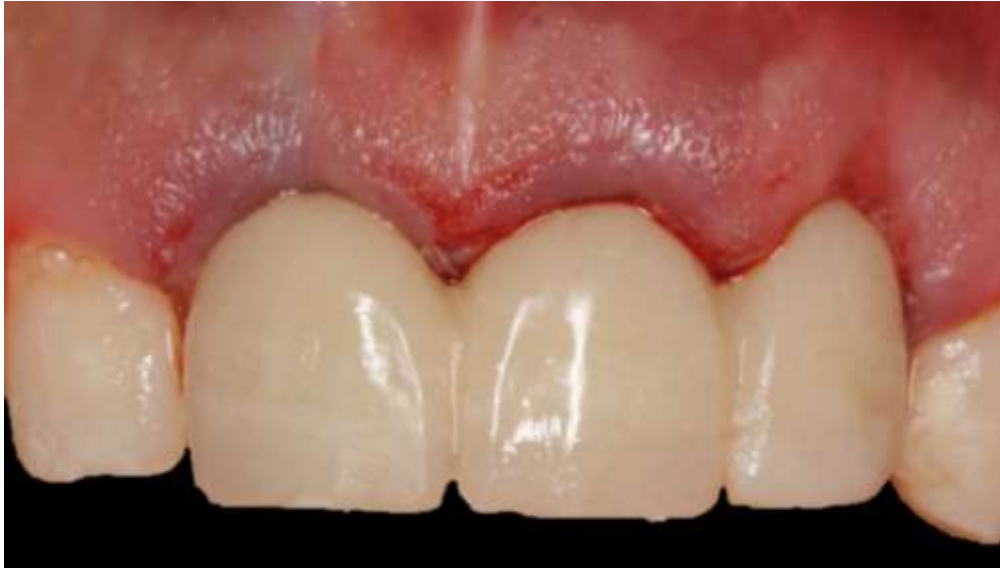
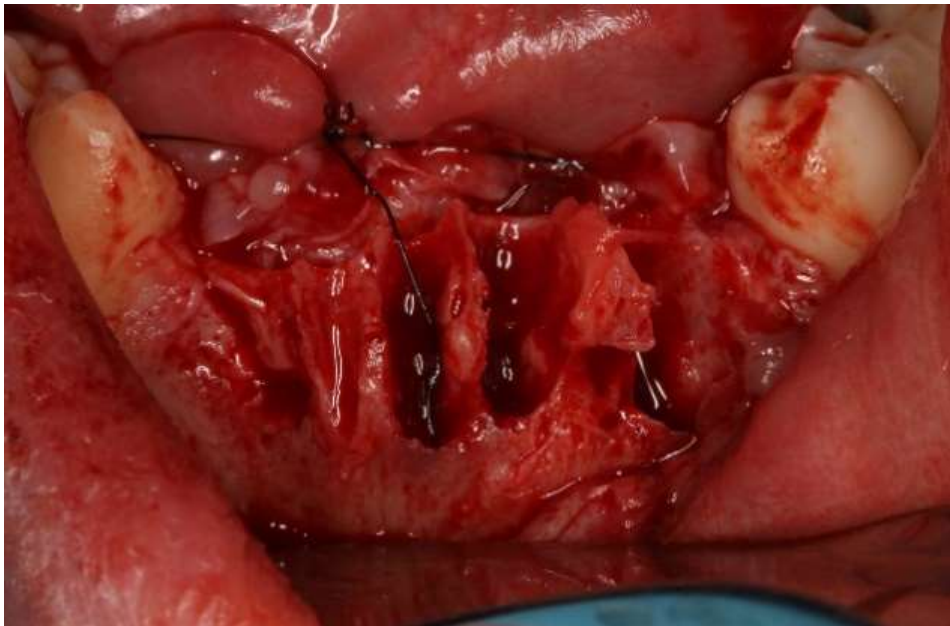
Figura 25. Instalação das coroas provisórias.



3.1.2. Cirurgia 2: arcada inferior

Passados 7 dias da cirurgia de instalação de implantes na arcada superior passou-se então à cirurgia da arcada inferior. Foi realizada exodontia dos dentes 31, 32, 33, 41 e 42, e realizado deslocamento total do retalho vestibular (Figura 26).

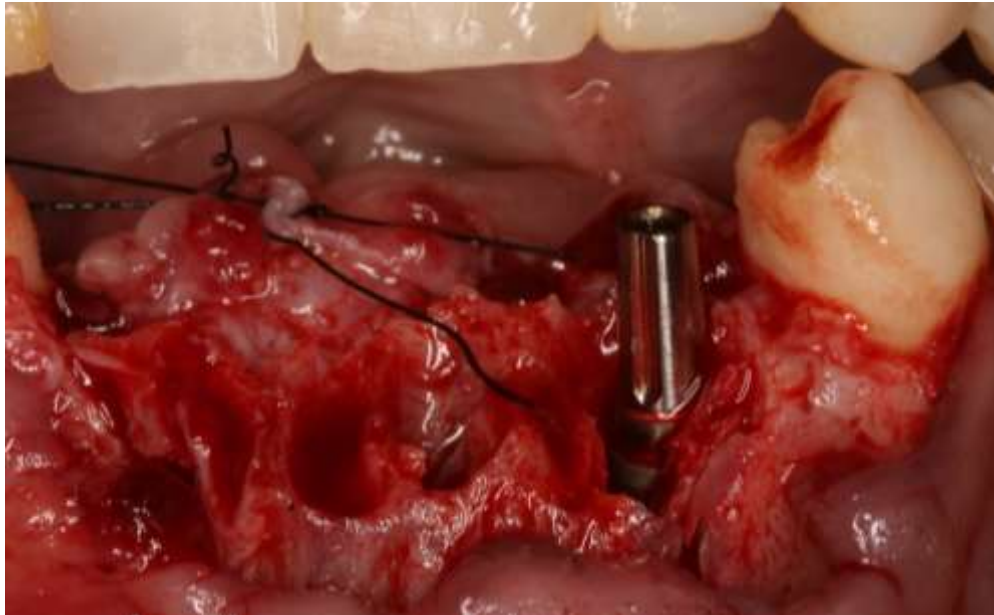
Figura 26. Exodontia dos dentes 31, 32, 33, 41 e 42.



Foi realizada a curetagem do alvéolo e a irrigação com solução fisiológica. Em seguida, foram executadas as fresagens necessárias à instalação de implante (Cônico Alvin

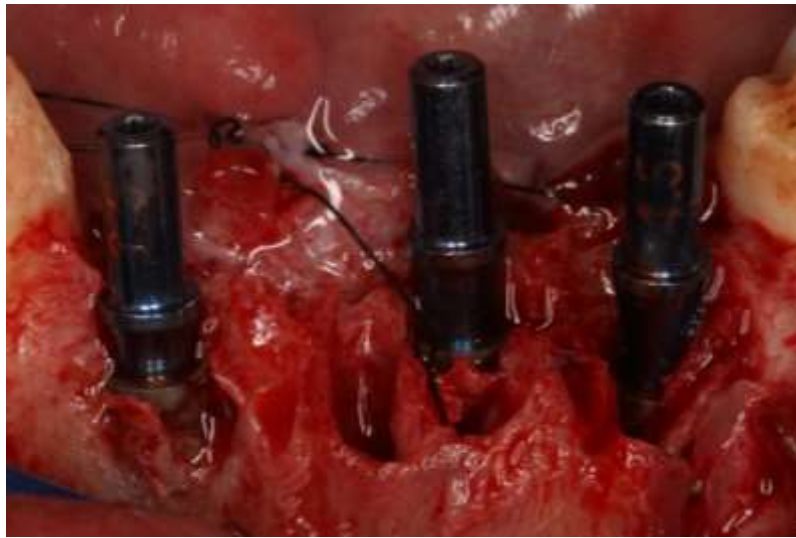Acqua, Cone Morse, 3,5 x 11,5 mm, Neodent®), na região do alvéolo do dente 33, utilizando as fresas do próprio fabricante do implante, Conforme recomendações do fabricante a perfuração para instalação do implante atingiu 13,5 mm, tomando a tábua óssea lingual como referência, objetivando a instalação do implante 2 mm infra-ósseo, conseguindo-se um travamento primário de 45 N/cm. Foi instalado, temporariamente, intermediário protético tipo munhão universal para que o mesmo fosse tomado como referência de posicionamento durante a instalação dos implantes nos alvéolos dos dentes 32 e 42 (Figura 27).

Figura 27. Instalação do implante (Cônico Alvin Acqua, Cone Morse, 3,5 x 11,5 mm, Neodent®), no alvéolo do dente 33 e utilização do munhão universal como guia para a perfuração e instalação dos demais implantes a serem instalados.



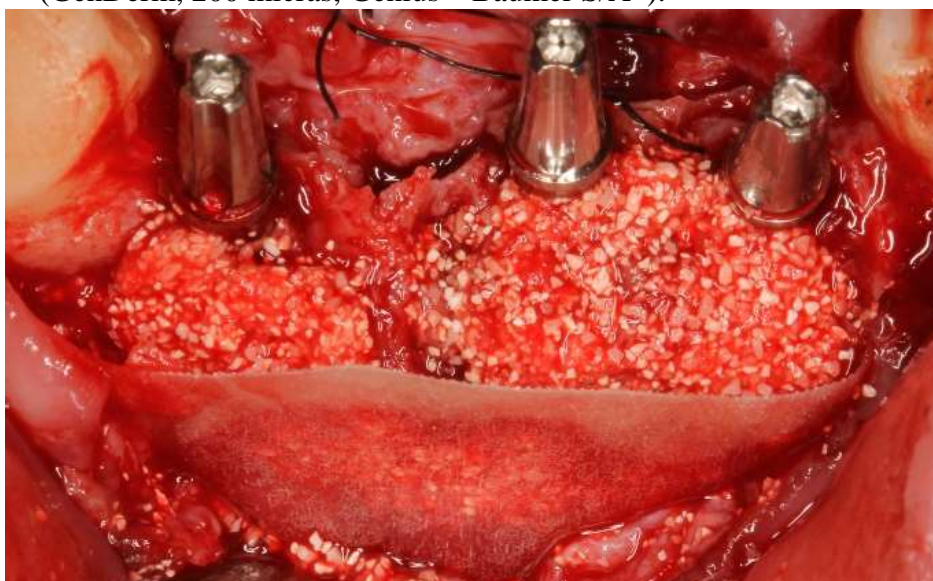Passou-se então, às perfurações para as instalações dos implantes nos alvéolos dos dentes 32 e 42. Foram utilizados dois implantes (Cônico Alvin Acqua, Cone Morse, 3,5 x 11,5 mm, Neodent®) com o mesmo protocolo do implante instalado anteriormente na região do dente 33. Foi obtido, em ambos, um travamento primário de 45 N/cm. Terminada a instalação dos implantes removeu-se o munhão universal do implante instalado na região do dente 33, que foi utilizado temporariamente com guia de posicionamento dos demais implantes. (Figura 28).

Figura 28. Implantes instalados nos alvéolos dos dentes 33, 32 e 42 e seus respectivos posicionamentos.



Uma vez conseguido um travamento primário (estabilidade primária) superior a 45 N/cm, passou-se à instalação dos intermediários protéticos tipo munhão universal (3.3 x 6,0 x 3,5) nos três implantes. O espaço entre a tábua óssea vestibular e os implantes foi preenchido com osso xenógeno com matriz colágena (Extra Graft XG-13, Silvestre Labs Química e Farmacêutica Ltda®). Uma membrana biológica absorvível de cortical óssea de osso bovino (GenDerm, 200 micras, Genius – Baumer S/A®) foi interposta entre a tábua óssea vestibular e o retalho vestibular (Figura 29).

Figura 29. Intermediários protéticos instalados com o espaço vestibular preenchido com osso xenógeno (Extra Graft XG-13, Silvestre Labs Química e Farmacêutica Ltda®) e interposição de Membrana biológica absorvível de cortical óssea de osso bovino (GenDerm, 200 micras, Genius – Baumer S/A®).



Após a realização das suturas foram posicionadas as coifas provisórias em acrílico (Figura 30) sendo as coroas provisórias ferulizadas confeccionadas em resina autopolimerizável. As coroas provisórias foram cimentadas com cimento provisório sem nenhum contato com os dentes antagonistas (Figura 31).

Figura 30. Coifas provisórias posicionadas.

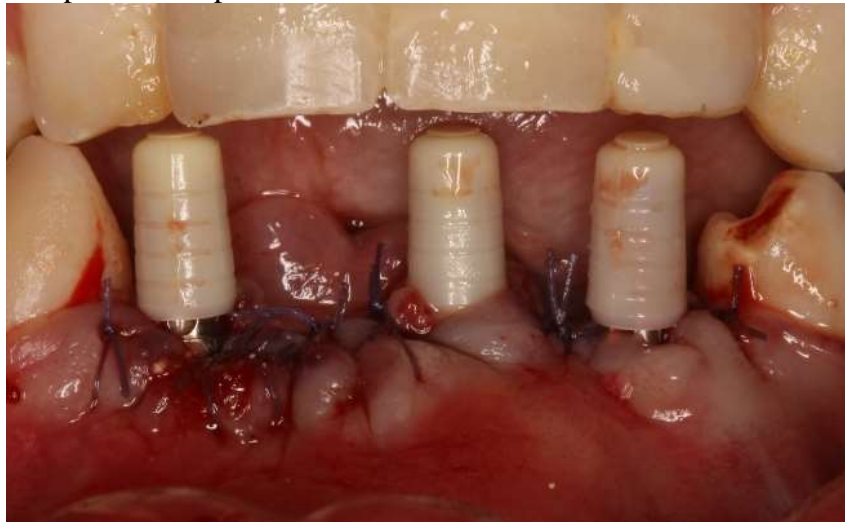
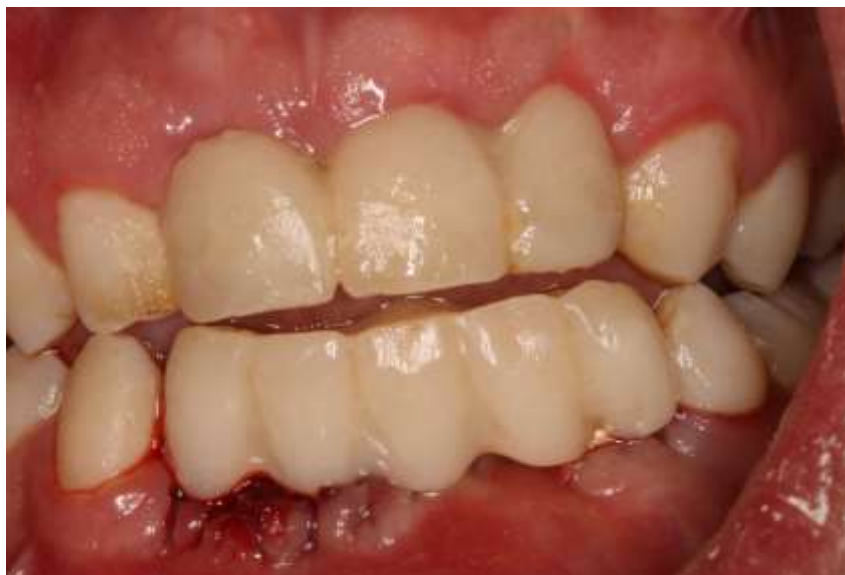
Figura 31. Cimentação das coroas provisórias sobre os implantes inferiores.



Ao término da cirurgia foi prescrito Amoxicilina 500 mg por sete dias, três vezes ao dia e Dexametasona 4 mg por 5 dias, uma vez ao dia e Dipirona Sódica 500 mg de 6 em 6 horas em caso de dor. Foi realizado acompanhamento clínico com 21 dias, 4 e 6 meses após a instalação dos implantes inferiores.

3.1.3 Fase protética

Após 6 meses da instalação dos implantes inferiores, deu-se início à fase protética (Figura 32). Nas regiões dos dentes 11, 21 e 22, foram instalados, intermediários protéticos tipo munhão universal (3.3 x 6,0 x 3,5) (Figura 33) e novas coroas provisórias em resina acrílica autopolimerizável foram confeccionadas e cimentadas (figura 34), sendo realizado exame tomográfico dos mesmos (Figuras 35 e 36) onde foi constatado o posicionamento tridimensional dos implantes, bem como a integridade das paredes vestibular e palatina (Figura 37). Também foi realizado Raios X panorâmico para avaliação geral dos implantes instalados (Figura 38).

Figura 32. Início da fase protética. Notar condicionamento tecidual promovido pelas coroas provisórias instaladas imediatamente após a cirurgia de instalação dos implantes.

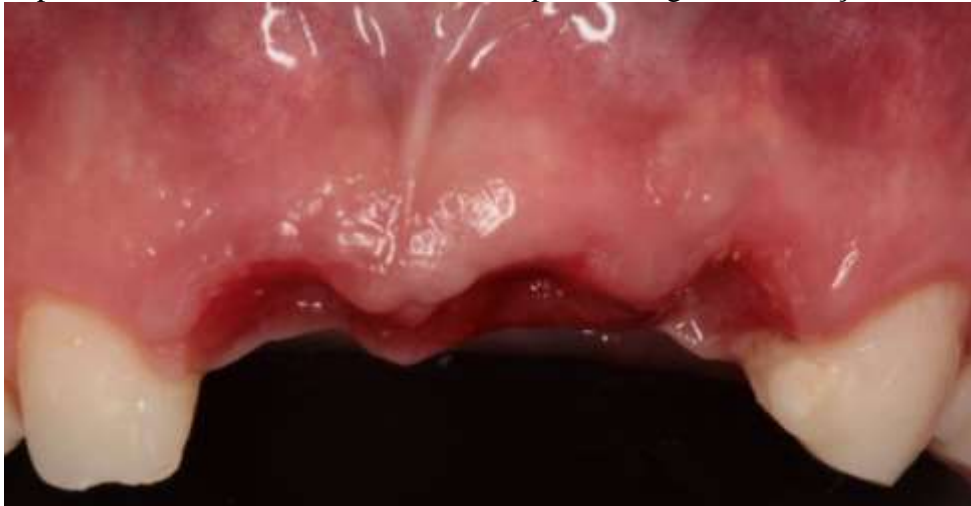

Figura 33. Instalação dos intermediários protéticos tipo munhão universal nos implantes instalados nas regiões dos dentes 11, 21 e 22.

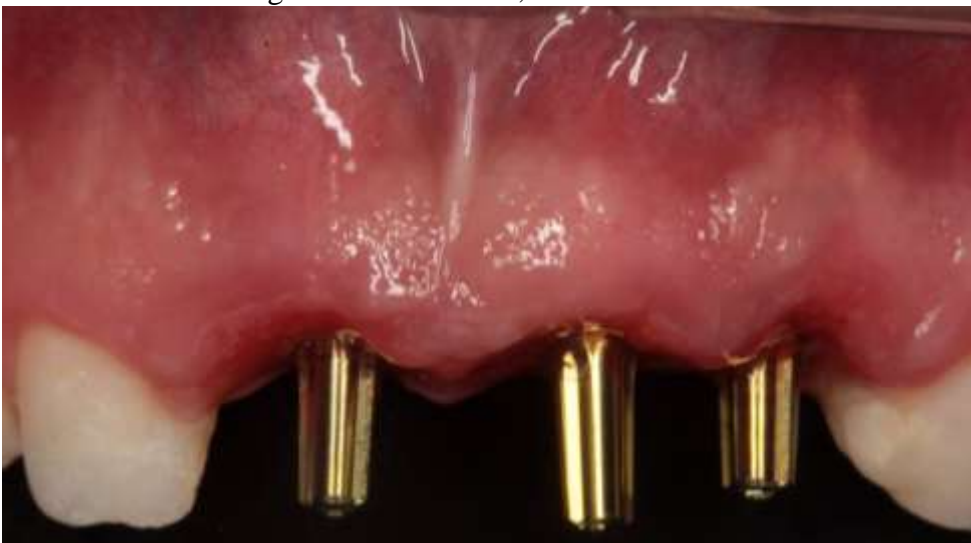

Figura 34. Cimentação de novas coroas provisórias em resina acrílica autopolimerizável.

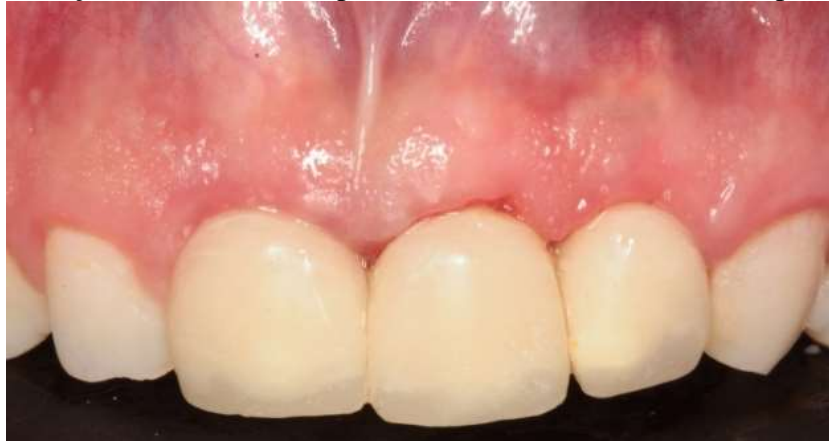

Figura 35. Exame tomográfico implantes 11, 21 e 22.

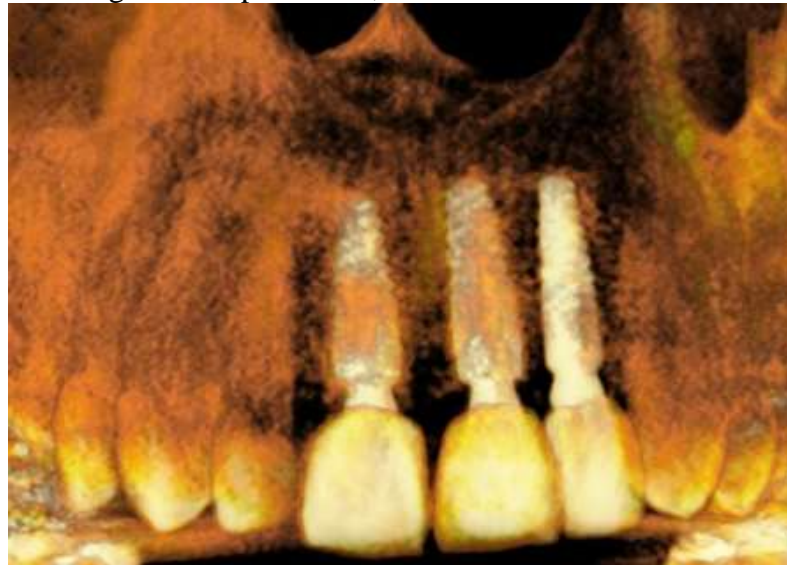

Figura 36. Exame tomográfico dos implantes instalados nas regiões dos dentes 11, 21 e 22.

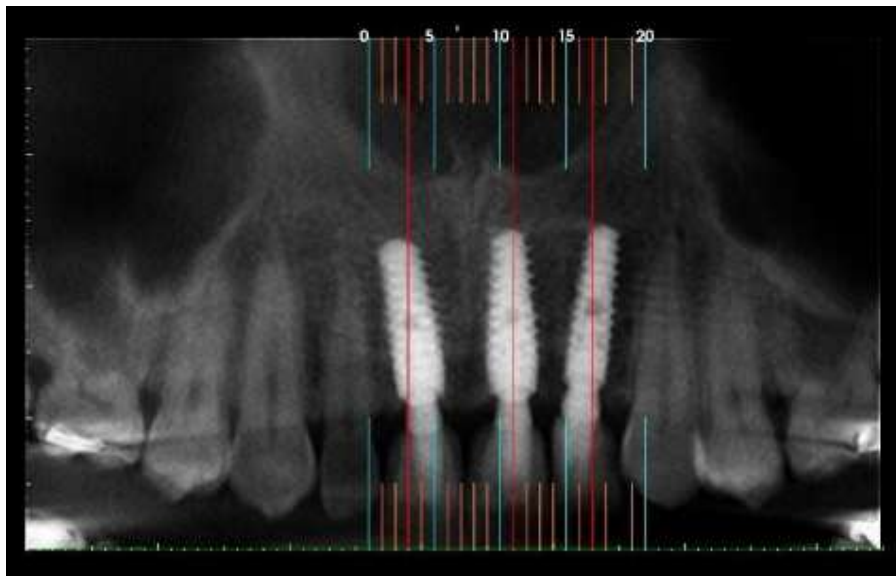


Figura 37. Exame tomográfico dos implantes instalados nas regiões dos dentes 11, 21 e 22. Notar posicionamento tridimensional dos implantes e a integridade das tábuas ósseas vestibulares.

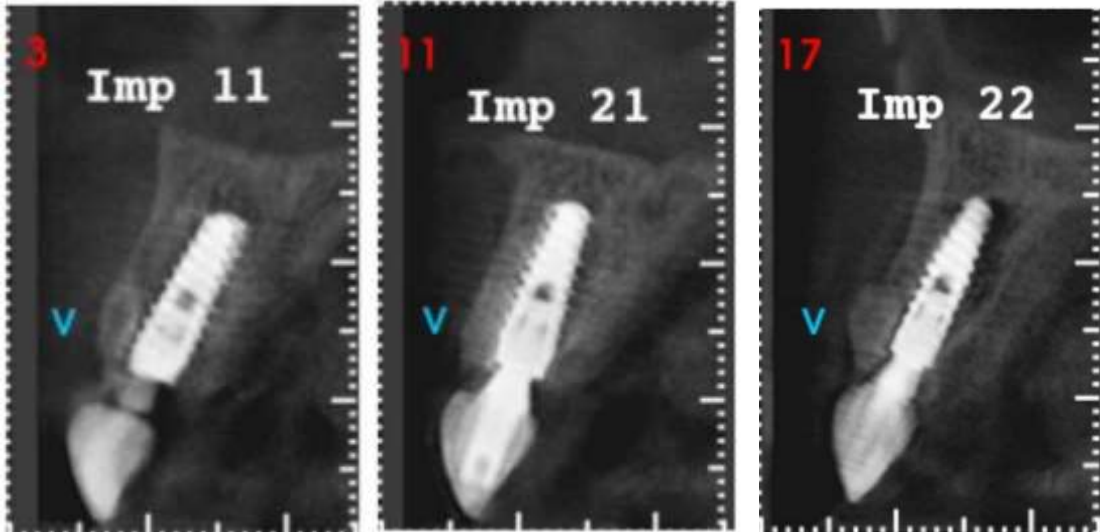
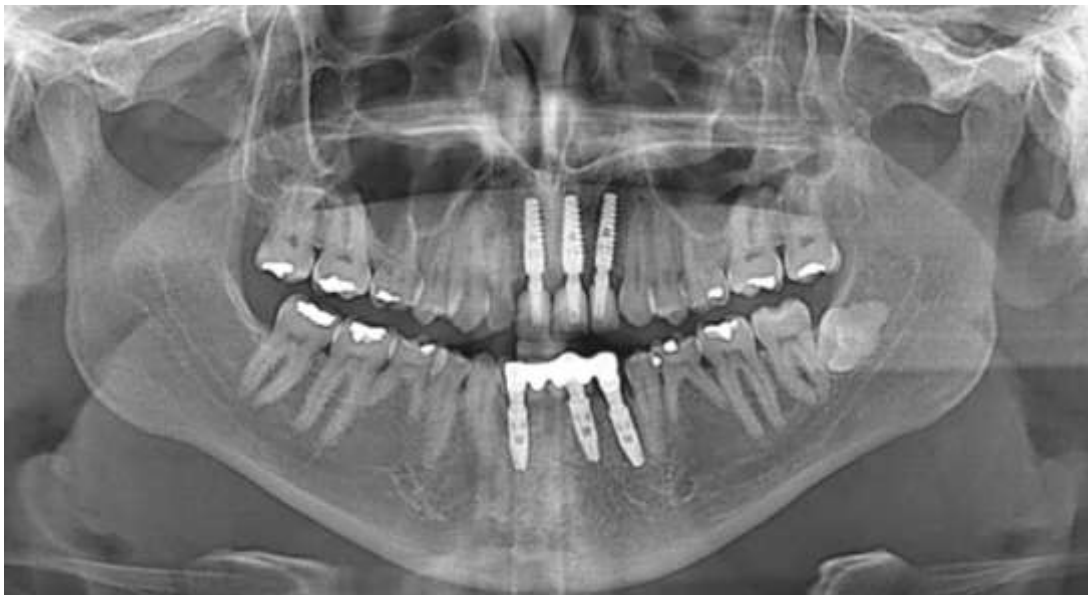

Figura 38. Rx panorâmico realizado meses após a instalação dos implantes inferiores.



Em seguida, foram confeccionadas e cimentadas coroas em dissilicato de lítio (IPS e.max® Press, Ivoclar Vivadent) individualizadas nos implantes instalados nas regiões dos dentes 11, 21 e 22 (Figura 39). Para os implantes instalados nas regiões dos dentes 32, 33 e 42 foi confeccionada e cimentada uma prótese fixa metalo-cerâmica (figura 40 e 41).

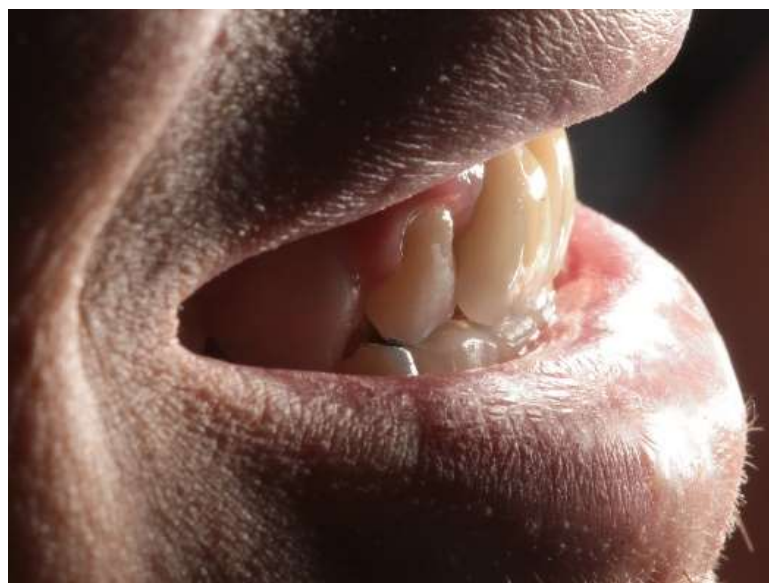
Figura 39. Instalação de coroas em dissilicato de lítio (IPS e.max® Press, Ivoclar Vivadent) individualizadas nos implantes instalados nas regiões dos dentes 11, 21 e 22.

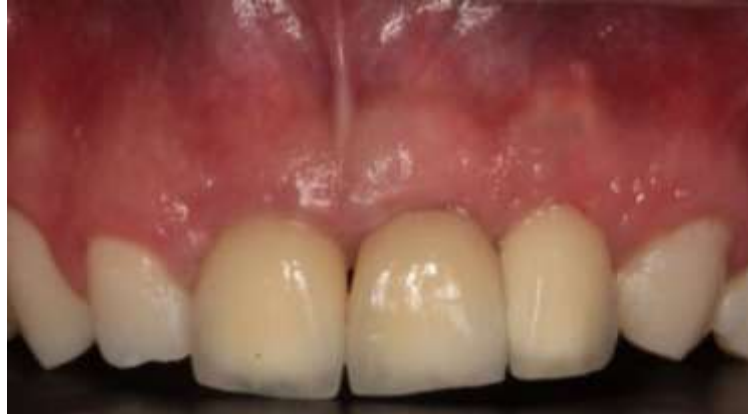

Figura 40. Visão geral imediatamente após a cimentação das coroas protéticas sobre os implantes.

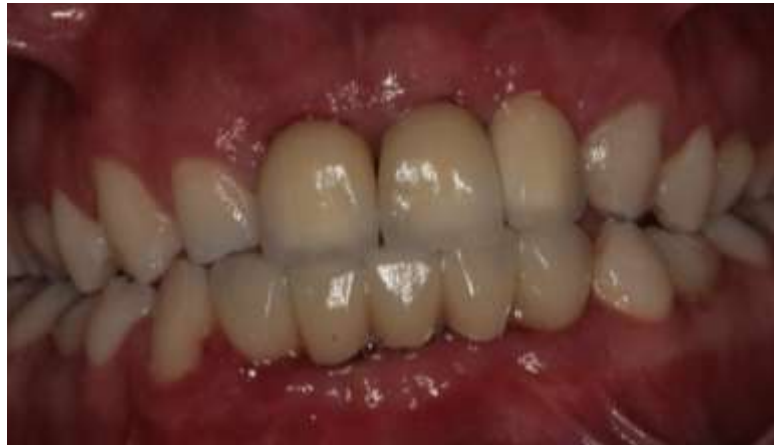

Figura 41. Visão lateral imediatamente após a cimentação das coroas protéticas sobre os implantes.



Passados 11 meses da realização da instalação dos implantes 11, 21 e 22 notou-se, ao exame clínico, a estabilidade dos tecidos periimplantares dos implantes envolvidos na resolução do caso (Figuras 42 e 43).

Figura 42. Visão geral do caso 11 meses após a realização da primeira cirurgia. Observar a adaptação do tecido gengival ao redor das coroas protéticas sobre os implantes.

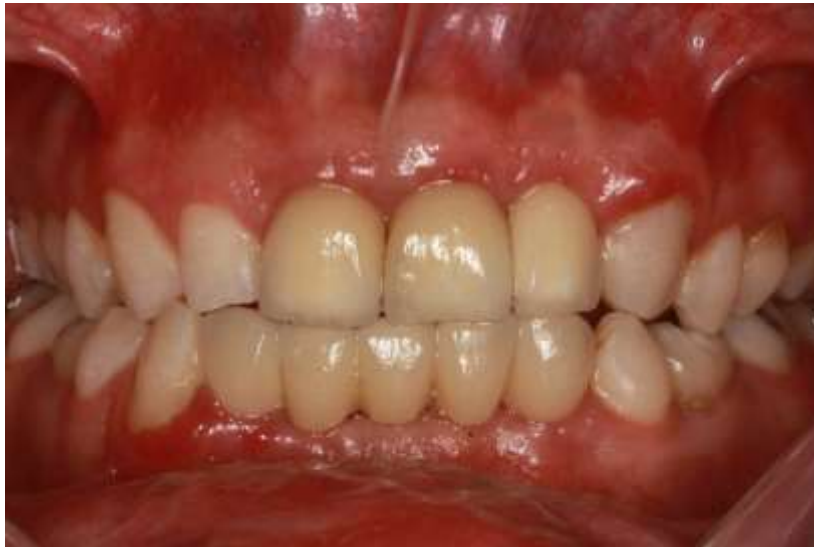
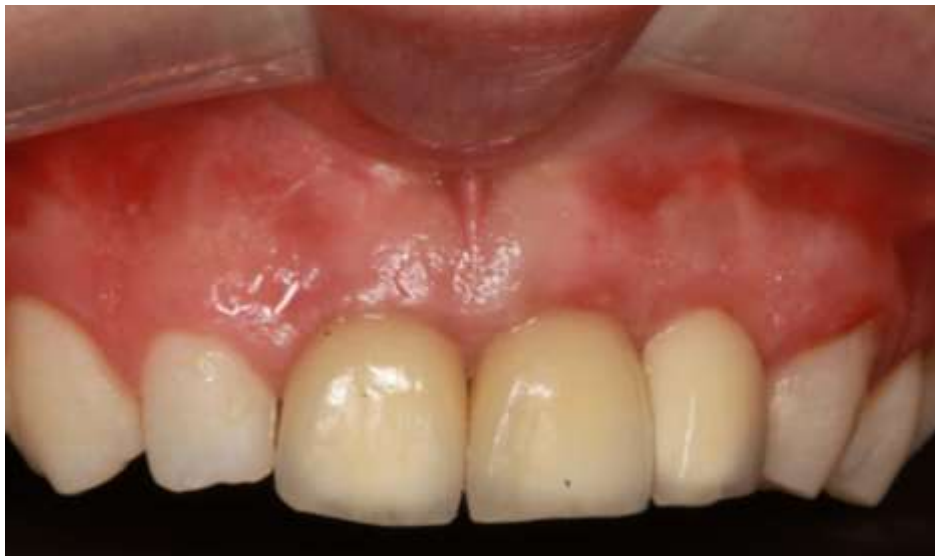
Figura 43. Notar estabilidade tecidual ao redor das coroas dos implantes instalados nas regiões dos dentes 11, 21 e 22.



4 DISCUSSÃO

Traumas dentais são emergências comumente frequentes nas clínicas odontológicas e, por serem de ocorrência inesperada, exigem do profissional um bom preparo técnico.

Segundo Branemark (2001) com a instalação de implantes cuidadosamente com osso em qualidade e quantidade adequadas, há um grande sucesso de cicatrização, obtendo uma formação óssea sem interposição de tecido fibroso.

Becker (2005) preconiza que o diagnóstico e plano de tratamento são fatores determinantes para obtenção de bons resultados na utilização de implantes imediatos. A técnica de instalação de implantes imediatos, em virtude da redução de morbidade cirúrgica e tempo de tratamento, atrai a atenção de profissionais e eleva a expectativa dos pacientes.

Covani (2004) relata que a implantação imediata tem resultados positivos comparada a procedimentos tradicionais, mostrando que há uma redução do número de intervenções cirúrgicas, sendo em uma única cirurgia realizado a extração dentária, a realização de enxertos e reconstruções ósseas e a instalação do implante, há também um menor custo e tempo de tratamento, redução de traumas, e ainda garantir uma maior satisfação do paciente.

Por outro lado, Bianchini (2011) salienta que as instalações de implantes imediatos podem apresentar algumas desvantagens sendo realizado apenas em duas etapas, podendo apresentar um maior risco de infecções e fracassos, podendo haver também dificuldade no fechamento devido à ausência de tecido mole, ocorrer falhas de formação óssea entre a superfície do implante e a parede óssea alveolar. Sendo indicado em alguns casos os procedimentos de instalações tradicionais, esperando de 3 a 6 meses para realizar a abertura do implante para prosseguir com as demais etapas.

A mesma linha de pensamento é de Fueki et al. (2007) que relata poder haver falha na osseointegração, ocorrendo fraturas no material do implante ou ainda infecções na região óssea reabilitada, gerando a perda do implante instalado.

O correto diagnóstico e plano de tratamento e a aplicação da correta técnica de acordo com cada situação clínica seguindo minuciosamente as etapas de cada procedimento melhorará o desempenho clínico e resultados estéticos e funcionais com maior preservação da arquitetura óssea e gengival, devolvendo a função e a estética ao paciente.

5 CONCLUSÃO

Podemos concluir que:

1. O preenchimento do espaço entre o implante instalado e tábua óssea vestibular do alvéolo com osso xenógeno realizado antes da instalação do implante mostrou-se uma alternativa eficaz, evitando a necessidade de rebatimento do retalho.
2. A técnica aplicada para resolução do caso foi satisfatória, conseguindo restabelecer a função mastigatória e a estética, atendendo os interesses e as necessidades do paciente.

REFERÊNCIAS

AKO GLAN, M.; TATLI, U.; KURTO_GLU, C.; SALIMOV, F.; K€URKÇ€U, M. Effects of different loading protocols on the secondary stability and peri-implant bone density of the single implants in the posterior maxilla. **Clin Implant Dent Relat Res.** v.19, p.624–631, 2017.

BECKER, W. Immediate implant placement: diagnosis, treatment planning and treatment steps/or successful outcomes. **J Calif Dent Assoc.** v.33, n.4, p.303-310, 2005.

BIANCHINI, M.A. **O passo a passo cirúrgico na implantodontia: da instalação à prótese.** São Paulo: Liv. Santos, p. 209-223. 2011.

BRANEMARK, P.I. **Branemark novum protocolo para reabilitação bucal com carga imediata (Same-dayTeeth): uma perspectiva global.** São Paulo: Quintessence, p. 66, 2001.

COVANI, U.; BORTOLAIA, C.; BARONE, A.; SBORDONE, L. Bucco-lingual crestal bone changes after immediate and delayed implant placement. **J Period,** v.75, n.12, p.1605-1611,2004.

DENISSEN, H.W.; KALK, W. Preventive implantations. **Int Dent J.** Feb; v.41, n.1, p.17-24, Feb, 1991.

FONTOURA, R.A. **Atualidades em Implantodontia.** 1ª ed. Nova Odessa: Napoleão, 2013.

FUEKI, K.; KIMOTO, K.; OGAWA, T.; GARRETT, N.R. Effect of implant-supported or retained dentures on masticatory performance: a systematic review. **J Prosthet Dent,** v.98, n.6, p.470-477, 2007.

GEHRKE,S.A.; GUIRADO, J.L.C.; BETTACH, R.; FABBRO, M.D.; MARTINEZ, C.P.A; SHIBLI, J.A. Evaluation of the insertion torque, implant stability quotient and drilled hole quality for different drill design: an in vitro Investigation. **Clin Oral Impl Res,** v.29, p.656–662, 2018.

HAMMERLE, C.H.F.; CHEN, S.T.; WILSON, T.G. Consensus statements and recommended clinicalprocedures regarding the placement of implants inextraction sockets. **Int J Oral Maxillofac implantes,** v.19, p. 26-28, 2004.

HIRASMATSY, D.A.; MELLO E OLIVEIRA,R.; ZANELATTO,V.R.; CHAVES, T.G.; VASCONCELOS, R.C.B.; VASCONCELOS, L.W. Exodontia e instalação imediata de implante na região estética com enxerto de bloco xenogênico colagênico – acompanhamento clínico e tomográfico de dez meses. **ImplantNews**: v.12, n.2: 207-216, 2015.

JARRY, C. R.; GUIMARAES, G. F.; NERY, J.; LUZ, V.L.; MESQUITA JUNIOR, J.; ALMEIDA, J. L. ; PORTOCARRERO, V. S. ; FONSECA, J. ; FREITAS, S. L. A. ; PERUZZO, D.C. Implante imediato com provisionalização e utilização da coroa natural do elemento extraído. **ImplantNews** , v. 11, p. 489-494, 2014.

LINDHE, J. **Tratado de periodontia clínica e implantologia oral**. Ed: Guanabara Koogan, 2005.

MACEDO, L.G.S.; MACEDO, N.L.; MONTEIRO, A.S.F. Implante imediato sem retalho utilizando faceta de dentes extraídos em prótese provisória e carga imediata não funcional para otimização estética. **ImplantNews**: v. 6, n. 3: 261-267, 2009.

PIMENTEL, A.C.M.; PIRES CS, SILVA ELC, RIOS MA, LACERDA PNB. Carga Imediata em Implantes Unitários – Relato de dois casos clínicos. **ImplantNews**, v.4, n.4; p.433-436, jul-ago, 2007.

ROSA, J.C.M.; ROSA, A.C.P.O.; FRANCISCHONE, C.E.; SOTTO-MAIOR, B.S. Esthetic outcomes and tissue stability of implant placement in compromised sockets following immediate dentoalveolar restoration: Results of a prospective case series at 58 months follow-up. **Int J Oral Maxillofac implantes**, v.34, p.199-208, 2014.

SCHULTE, W., KLEINNEIKENSCHIEDT, H., LINDER, K., SCHAREYKA, R. The Tubingen immediate implant in clinical studies. *Dtsch Zahnarztl Z* 1978;5:348-359 apud WILSON, TG, BUSER, D. Implants placed in immediate extraction sites: a report of histologic and histometric analyses of human biopsies. **Int J Oral Maxillofac implantes**, v.13, p.333-341, 1998.

TEIXERIA, E.R. Implantes dentários na reabilitação oral. **Repositório institucional PUCRS**. [www.pucrs.br/repositorio](http://repositorio.pucrs.br/dspace/bitstream/10923/993/3/Texto%20Cap%C3%ADtulo%20-%20Eduardo%20Teixeira.pdf). s.d., p.58. <http://repositorio.pucrs.br/dspace/bitstream/10923/993/3/Texto%20Cap%C3%ADtulo%20-%20Eduardo%20Teixeira.pdf>

Anexos

I – TERMO DE AUTORIZAÇÃO DE USO DE IMAGEM E DEPOIMENTO

Conquista, 27 de novembro de 2018.

Eu Raulo Gustavo F. da Silveira

CPF: 128.375.686-27 RG: 11619.414.513.

Depois de conhecer e entender os objetivos e procedimentos metodológicos do relato de caso, bem como de estar ciente da necessidade do uso da imagem e/ou depoimentos, especificados no Termo de Consentimento Livre e Esclarecido (TCLE), autorizo, através do presente termo, as acadêmicas Isabella Borges Carvalho e Vitoria Fuchisatto Caldeira, sob orientação do Professor Luís Henrique Borges a utilizar as fotos que se façam necessárias e/ou a colher meu depoimento sem quaisquer ônus financeiro a nenhuma das partes.

Ao mesmo tempo, libero a utilização destas fotos e/ou depoimentos para fins científicos e de estudos (livros, artigos, slides e transparências), em favor dos acadêmicos acima especificados, obedecendo ao que está previsto nas leis que resguardam os direitos das crianças e adolescentes (Estatuto da Criança e do Adolescente-ECA, Lei Nº 8.069/1990).

Raulo Gustavo F. da Silveira

Participante da pesquisa

Isabella Borges Carvalho

Isabella Borges Carvalho

(Responsável pelo Projeto)

Vitoria Fuchisatto Caldeira

Vitoria Fuchisatto Caldeira

(Responsável pelo Projeto)

1.1.II - TERMO DE CONSENTIMENTO LIVRE E ESCLARECIDO

Nome do trabalho: **Implante Imediato em área estética após trauma automobilístico :Relato de caso.**

Responsável pelo Projeto:

Nome: **Luís Henrique Borges**

Conselho Regional n°:

Telefone para contato: (34)99978-0017

Endereço:

Instituição: **UNIVERSIDADE DE UBERABA**

PROJETO:

Você está sendo convidado para participar de um projeto de pesquisa na Universidade. O objetivo deste projeto será a realização de uma reabilitação com implantes imediatos em área estética. Seus dados serão mantidos em sigilo e serão utilizados apenas com fins científicos, tais como apresentações em congressos e publicação de artigos científicos. Seu nome ou qualquer identificação sua (voz, foto, etc.) jamais aparecerá.

Pela sua participação no estudo, você não receberá nenhum pagamento, e também não terá nenhum custo. Você pode parar de participar a qualquer momento, sem nenhum tipo de prejuízo para o paciente ou para seu tratamento/atendimento. Sinta-se à vontade para solicitar, a qualquer momento, os esclarecimentos que você julgar necessários. Caso decida-se por não participar, ou por não ser submetido a algum procedimento que lhe for solicitado, nenhuma

penalidade será imposta a você, nem o tratamento ou atendimento será alterado ou prejudicado.

Você receberá uma cópia desse termo, assinado pela equipe, onde constam os nomes e os telefones da equipe de pesquisadores, caso você queira ou precise entrar em contato com eles.

Paulo Gustavo Fda Silveira

Nome do paciente ou responsável e assinatura

Isabella Borges Carvalho

Isabella Borges Carvalho - (34) 99266-5572

Vitória Fuchisatto Caldeira

Vitória Fuchisatto Caldeira - (34) 9 8822-7054

Luís Henrique Borges

Luís Henrique Borges - (34) 9 9978-0017