

**UNIVERSIDADE DE UBERABA
PÂMELLA CRISTINA MORETO SALVINO TIAGO
TAMIRIS BIASUTTI**

TRATAMENTO DE MÁ OCLUSÃO CLASSE II, DIVISÃO 1: RELATO DE CASO

**UBERABA – MG
2017**

**PAMELLA CRISTINA MORETO SALVINO TIAGO
TAMIRIS BIASUTTI**

TRATAMENTO DE MÁ OCLUSÃO CLASSE II, DIVISÃO 1: RELATO DE CASO

Trabalho de Conclusão de Curso apresentado ao Curso de Odontologia da Universidade de Uberaba, como parte dos requisitos para a obtenção do Título de Cirurgião-Dentista.

Orientador: Prof.^a Dr.^a Maria Angélica Hueb de Menezes Oliveira.

**UBERABA – MG
2017**

T43t Tiago, Pâmella Cristina Moreto Salvino.
Tratamento de má oclusão classe II, divisão 1: relato de caso /
Pâmella Cristina Moreto Salvino Tiago, Tamiris Biasutti. – Uberaba,
2017.
32 f. : il. color.

Trabalho de Conclusão de Curso -- Universidade de Uberaba. Curso
de Odontologia, 2017.

Orientadora: Profa. Dra. Maria Angélica Hueb de Menezes Oliveira.

1. Oclusão (Odontologia). 2. Aparelhos ortopédicos. 3. Odontologia.
I. Biasutti, Tamiris. II. Universidade de Uberaba. Curso de Odontologia.
III. Título.

CDD 617.643

Ficha elaborada pela bibliotecária Tatiane da Silva Viana CRB6-3171

**PÂMELLA CRISTINA MORETO SALVINO TIAGO
TAMIRIS BIASUTTI**

TRATAMENTO DE MÁ OCLUSÃO CLASSE II, DIVISÃO 1: RELATO DE CASO

Trabalho de Conclusão de Curso apresentado ao Curso de Odontologia da Universidade de Uberaba, como parte dos requisitos para a obtenção do Título de Cirurgião-Dentista.

Área de Concentração: Ortopedia Funcional dos Maxilares.

Aprovado em 1 / 7 / 2017

BANCA EXAMINADORA



Prof. Dr. ~~Maria~~ Angélica Hueb de Menezes Oliveira



Prof. Dr. Gláucia Helena Fortes

RESUMO

Durante as últimas décadas, tem crescido o interesse pelo tratamento dentário em crianças, principalmente em se tratando de oclusopatias, muito recorrente no Brasil devido à miscigenação racial, e que leva os pais a procurarem tratamento na idade infantil. A Associação Americana de Ortodontistas (AAO), recomenda que as crianças tenham sua primeira avaliação ortodôntica por volta dos 7 anos de idade pois iniciar um tratamento com aparelho dentário nesta idade, facilita tanto o diagnóstico quanto o tratamento precoce, evitando, que a má oclusão se desenvolva de forma mais severa. A Ortopedia Funcional dos Maxilares por meio da Reabilitação Neuro-clusal utiliza métodos específicos para diagnóstico, prevenção e tratamento de alterações do sistema estomatognático, utilizando princípios fundamentais e as forças naturais de desenvolvimento. Este trabalho tem como objetivo, relatar o caso clínico de má oclusão classe II, Divisão 1, tratado com Aparelho Ortopédico Funcional, instalação de Aparelho Ortopédico Funcional SN1, que é indicado em casos de distoclusões.

O tratamento consiste em Mudança Postural Terapêutica da mandíbula no sentido sagital, para obtenção do contato em Determinada Área-D.A, estimulando o crescimento mandibular, diminuindo o overjet e overbite.

Palavras chave: Má oclusão, classe II, divisão 1, Aparelho Ortopédico Funcional, SN1

ABSTRACT

During the last decades, there has been a growing interest in dental treatment for children, especially in cases of malocclusion, which is very recurrent in Brazil due to racial miscegenation, which leads parents to seek treatment at the infantile age. The American Association of Orthodontists (AAO) recommends that children have their first orthodontic evaluation by the age of 7 because initiating dental treatment at this age facilitates both early diagnosis and treatment, avoiding that malocclusion develops more severely. Functional Jaw Orthopedics through Neuroclusal Rehabilitation uses specific methods for diagnosis, prevention and treatment of stomatognathic system alterations, using fundamental principles and the natural forces of development. This paper aims to report the clinical case of class II malocclusion, Division 1, treated with Functional Orthopedic Apparatus, SN1 Functional Orthopedic Apparatus, which is indicated in cases of distocclusions. The treatment consists of Postural change of the mandible in the sagittal direction, to obtain the contact in AD, stimulating the mandibular growth, reducing the overjet and overbite.

Key words: Malocclusion, Class II, Division 1, Functional Orthopedic Apparatus, SN1

LISTA DE ILUSTRAÇÕES

| | |
|--|----|
| Figura 1. Fotografias extra orais iniciais | 14 |
| Figura 2. Fotografias intra orais iniciais | 14 |
| Figura 3. Radiografia Panorâmica inicial | 15 |
| Figura 4. Teleradiografia lateral inicial | 16 |
| Figura 5. Análise cefalométrica USP | 17 |
| Figura 6. Aparelho Ortopédico Funcional Sn1 | 18 |
| Figura 7. Instalação do Aparelho Ortopédico Funcional Sn1 | 19 |
| Figura 8. Fotografias extraorais finais | 20 |
| Figura 9. Fotografias intraorais finais | 21 |
| Figura 10. Radiografia Panorâmica final | 21 |
| Figura 11. Teleradiografia Lateral final | 22 |
| Figura 12. . Análise Cefalométrica USP final | 23 |

SUMÁRIO

| | |
|------------------------------|----|
| 1 INTRODUÇÃO | 8 |
| 2 JUSTIFICATIVA | 10 |
| 3 OBJETIVOS | 11 |
| 4 MATERIAIS E MÉTODOS | 12 |
| 5 RELATO DE CASO | 13 |
| 5.1 Primeira sessão | 18 |
| 5.2 Segunda sessão | 18 |
| 5.3 Ativações do Aparelho | 19 |
| 6 DISCUSSÃO | 24 |
| 7 CONCLUSÃO | 27 |
| REFERÊNCIAS | 28 |

1 INTRODUÇÃO

A má oclusão Classe II, Divisão 1, é caracterizada pelo retrognatismo mandibular, protrusão dos dentes anteriores superiores, resultando em protrusão do lábio superior e perfil facial convexo, os quais são considerados esteticamente desfavoráveis (MAETEVORAKUL, et al., 2015).

Em geral, a maxila e os incisivos mandibulares estão bem posicionados, diferentemente dos incisivos maxilares que tendem a ser protrusivos. Na má oclusão esquelética de Classe II, o retrognatismo mandibular parece ser o principal fator contribuinte, que é caracterizado pela posição distal da mandíbula (NETO, et al., 2015). Pode, ainda, ser decorrente de uma posição anteriorizada da maxila associada a uma posição distal da mandíbula, ou somente à posição anteriorizada da maxila. (SAKAI, et al., 2004).

Segundo McNamara e Brudon, uma das causas mais importantes de má oclusão de Classe II é a constrição maxilar. A constrição relativa da maxila leva à retrusão mandibular (COSKUNER, et al., 2015).

O tratamento da má oclusão de Classe II, divisão 1, com deficiência mandibular em pacientes em crescimento, visa o avanço mandibular para conseguir melhores relações entre as bases ósseas e melhorar o perfil facial convexo (LANDÁZURI, et al., 2015) e abrange uma ou duas fases. No tratamento em 2 fases, a primeira fase é realizada em dentição mista com aplicação potencial de ortopedia funcional maxilar, seguida de uma fase corretiva na dentição permanente precoce (NETO, et al., 2015).

As correções esperadas por meio de dispositivos funcionais são mais facilmente alcançáveis na dentição mista, porque as estruturas esqueléticas e dentoalveolar ainda estão em plena mudança, mas o pico da puberdade ainda está longe (A. Silvestrini-Biavati, et al., 2012).

Toda vez que o Aparelho Ortopédico Funcional faz uma pressão sobre uma estrutura do sistema estomatognático existe um estresse; a mudança decorrente disso é a deformação. Esse estresse tem que ter um estímulo mínimo para que

aconteça a deformação, ou seja, o estímulo tem que ser supralimiar. Ao mesmo tempo, o estresse não deve ser tão grande ao ponto de causar dano à estrutura, passando o estímulo a ser nocivo. Esse estresse é chamado de excitação neural (EN). É necessário que esta EN permaneça por um tempo para que a deformação seja plástica. (SAKAI, et al., 2004)

Os AOFs determinam uma nova postura mandibular que é chamada de MPT (Mudança de Postura Terapêutica), cujo principal objetivo é o contato incisivo em Determinada Área (DA). (SAKAI, et al., 2004). Essa área de contato incisivo deve ser no terço incisal superior das faces palatinas e vestibulares dos incisivos superiores e inferiores respectivamente. Em volta da posição postural da mandíbula, ou posição de repouso, o Sistema Nervoso Central recebe muito mais informação pelo aumento da sensibilidade estática dos receptores que na posição de intercuspidação máxima. (SIMÕES, 2003).

O SIMÕES NETWORK 1 (SN1) é um aparelho bioplástico que determina esse tipo de MPT por ação direta. Isso significa que a presença física do aparelho na boca determina um avanço mandibular. Clinicamente, quando se instala um aparelho bioplástico, a MPT deve ser conseguida imediatamente. (SAKAI, et al., 2004).

2 JUSTIFICATIVA

Justifica-se o uso de Aparelho Ortopédico Funcional, para tratamento em crianças que apresentem problemas de má oclusão, pois, estes permitem, instalação e ações precoces visando modificações posturais.

3 OBJETIVOS

Este trabalho tem como objetivo, relatar o caso clínico de má oclusão classe II, divisão 1, tratado com Aparelho Ortopédico Funcional SN1.

4 MATERIAIS E MÉTODOS

No primeiro dia de atendimento, foi feita uma anamnese bem detalhada, exame clínico e solicitação de documentação ortodôntica, na qual a mesma continha: Radiografia Panorâmica, Teleradiografia Lateral com traçados cefalométricos USP, Ricketts, Petrovic e Bimler, fotografias Intra Orais e Extra Orais e modelo de estudo para correto diagnóstico e escolha do tratamento adequado para o paciente.

Para autorizar uso de imagens e de realização do tratamento, dois documentos foram assinados pelos responsáveis da criança: termo de autorização do uso de imagens e o termo de consentimento livre e esclarecido.

5 RELATO DE CASO

Paciente, B. V. H. 9 anos, sexo feminino, leucoderma, apresentou-se a Policlínica Getúlio Vargas da Universidade de Uberaba com queixas de dor no dente 74 que se encontrava cariado. Após, concluído o tratamento, a paciente foi encaminhada para a Clínica de Ortodontia Preventiva/Interceptativa e Ortopedia Funcional dos Maxilares pois apresentava aspectos clínicos evidentes de uma má oclusão, e a mesma também se queixava de ter os “dentes para frente”. No exame clínico, foi possível observar ausência de vedamento labial por interposição dos incisivos superiores, lábios hipoativos, musculatura facial hipotônica e perfil facial convexo. No exame intra-oral observou-se a presença de diastemas entre os elementos 11 e 21, 22 e 12 e Overjet e Overbite extremamente acentuado. O estágio de dentição é misto e foi observado uma relação de molar classe II, divisão 1 de Angle. Durante a anamnese, foi relatado pela mãe que a paciente foi amamentada somente durante 01 mês de idade e fez uso de chupeta até os três anos. Feito isto, foi solicitado à paciente, a documentação ortodôntica necessária para realizar o correto diagnóstico e plano de tratamento. A paciente foi diagnosticada como sendo padrão facial II, segundo Capelozza, com relação de molar classe II, divisão 1 de Angle.

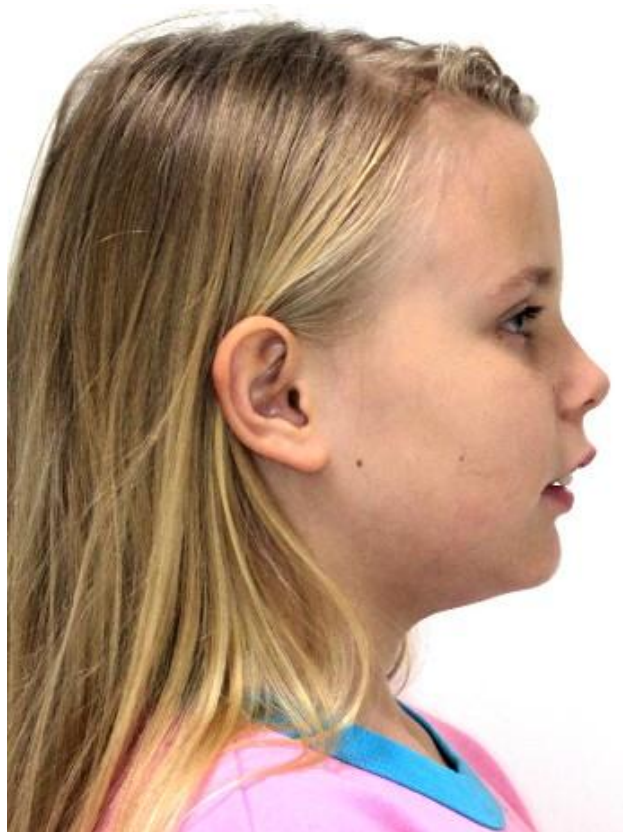

Figura 1. Fotografias extra orais iniciais

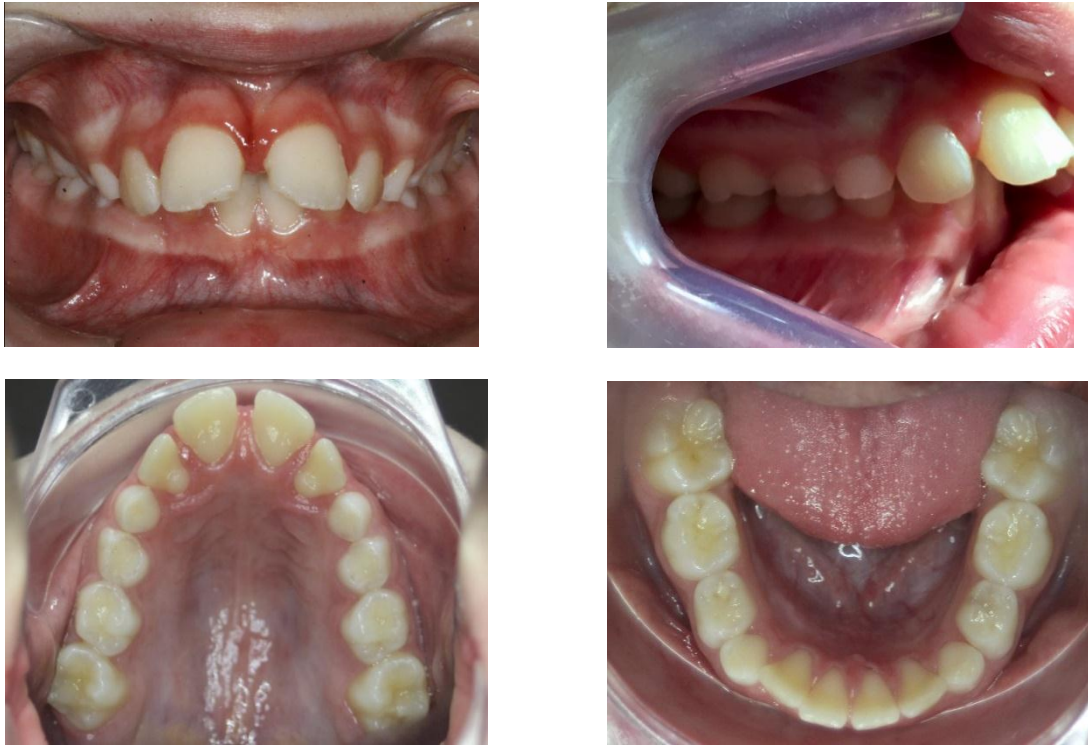

Figura 2. Fotografias intra orais iniciais

Na radiografia Panorâmica, observou-se a presença de todos os dentes permanentes sucessores e presença de diastema na região dos elementos 11 e 21.

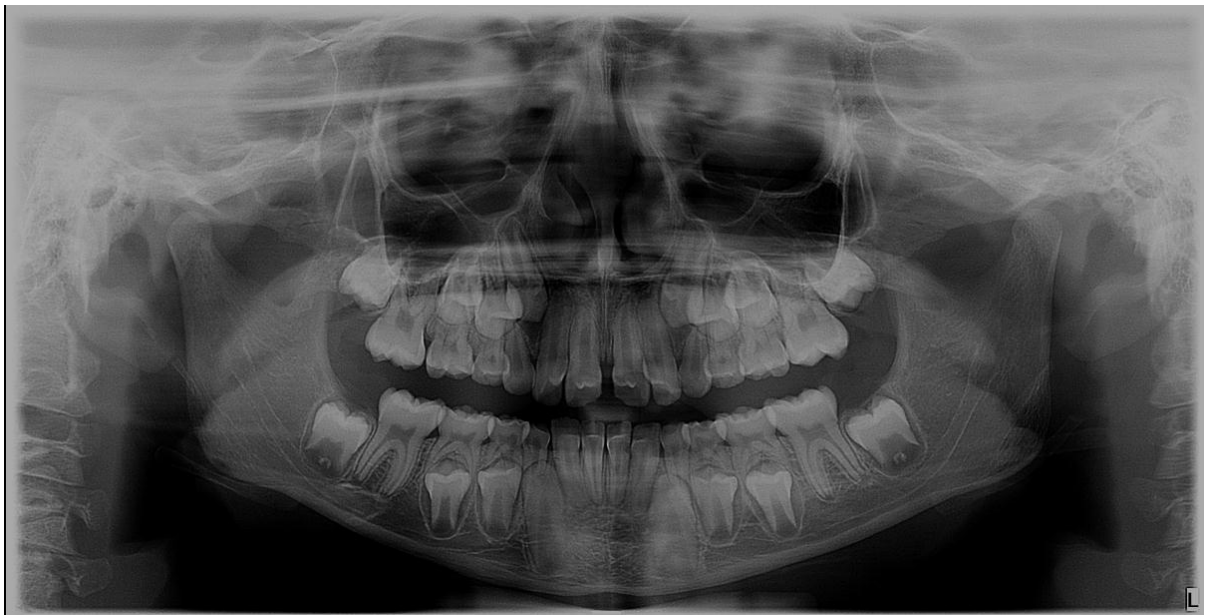


Figura 3. Radiografia Panorâmica inicial

A análise cefalométrica, evidenciou as medidas SNA,SNB,ANB,1/.NA, 1/.NS, 1.NB, FMA, N-A.Pog, com discrepâncias relevantes destacando as seguintes características: Perfis ósseo e mole convexos, padrão de crescimento braquicefalico, relação entre as bases ósseas desfavorável, maxila protruída e mandíbula retraída em relação à base do crânio, Overjet extremamente acentuado, ausência de vedamento labial.

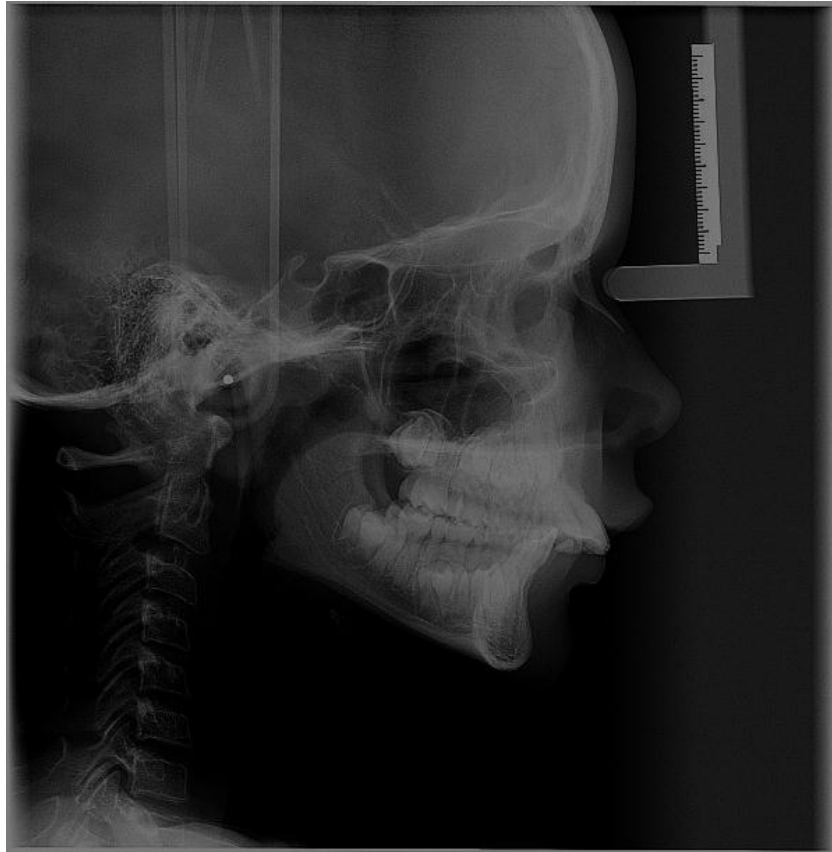

Figura 4.Teleradiografia lateral inicial

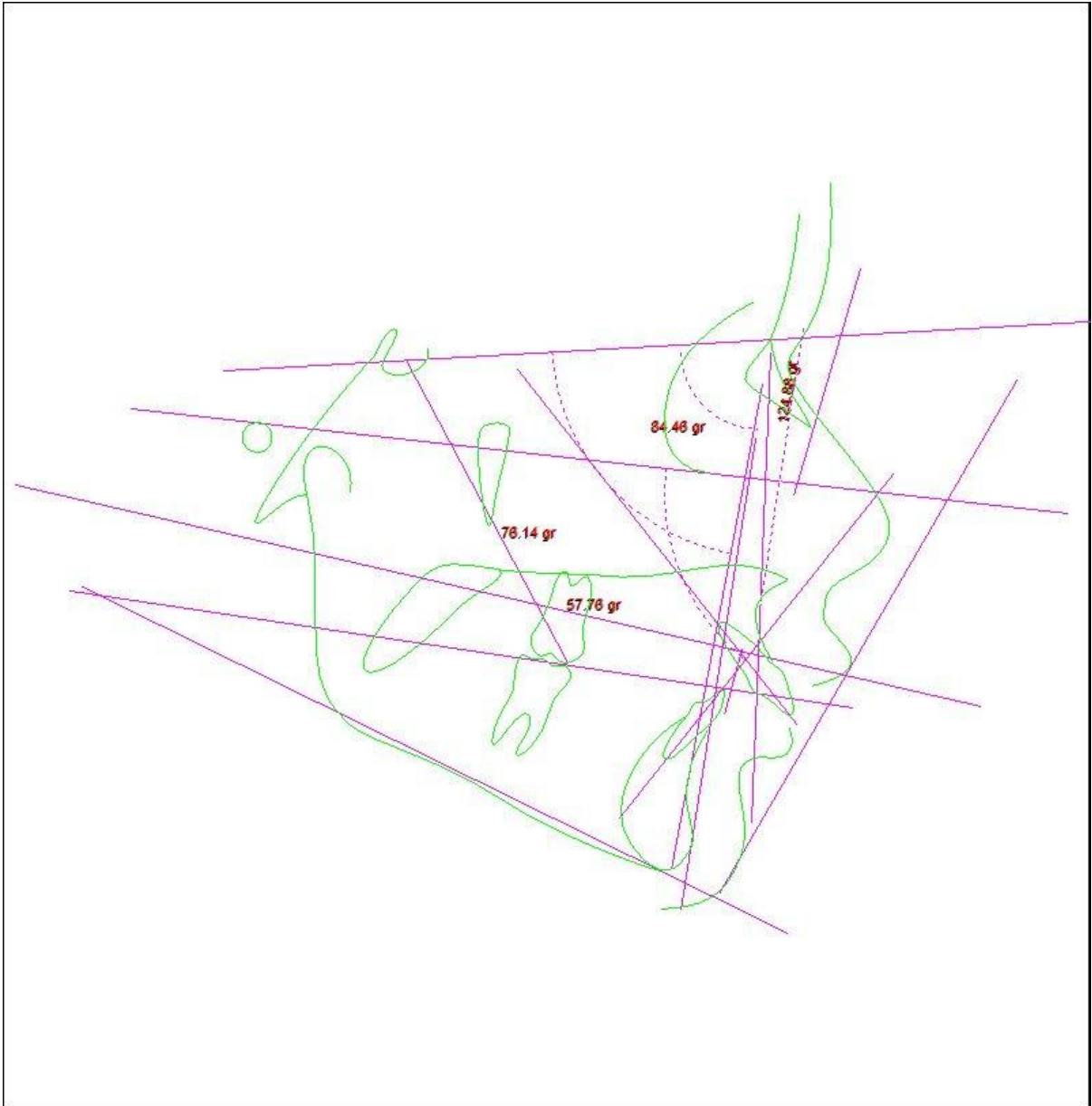


Figura 5. Análise cefalométrica USP inicial

| | |
|---------|-------------------|
| SNA | 84.46gr / 82.00 |
| SNB | 76.14 / 80.00 |
| ANB | 8.32gr / 2.00 |
| 1/.NA | 40.42gr / 22.00 |
| 1/.NS | 124.88gr / 103.00 |
| 1.NB | 27.96gr / 25.00 |
| FMA | 19.70gr / 25.00 |
| N-A.Pog | 13.81gr / 2.00 |

Considerando os dados clínicos e radiográficos, o tratamento proposto foi realizado com instalação de Aparelho Ortopédico Funcional Sn1, que é indicado em casos de distoclusões. A principal característica do Sn1, é a presença de duas placas, superior e inferior unidas por um Tubo Telescópico inferior e Arco Dorsal superior.

5.1 Primeira sessão:

1. Moldagem para obtenção do modelo de trabalho para confecção do Aparelho Ortopédico Funcional Sn1.
2. Estabelecimento das prioridades e escolha dos acessórios;
3. Encaminhamento do modelo de trabalho para o laboratório.

5.2 Segunda sessão:

1. Instalação do Aparelho Ortopédico Funcional Sn1.



Figura 6. Aparelho Ortopédico Funcional Sn1

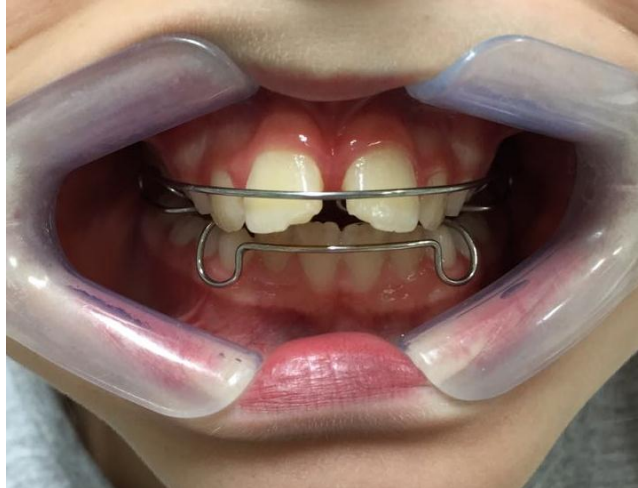

Figura 7. Instalação do Aparelho Ortopédico Funcional Sn1

5.3 Ativações do aparelho:

1. Ativação no torno expansor $\frac{1}{4}$ de volta e ativação do arco vestibular superior com intuito de diminuir a protrusão dos incisivos. As manutenções foram realizadas quinzenalmente, e após 6 meses de tratamento foi feito a inserção de 1mm de fio no tubo bilateralmente para um novo avanço mandibular e obtenção do contato em DA.
2. Após um ano de tratamento, foi realizada a documentação final para confirmação dos resultados obtidos.

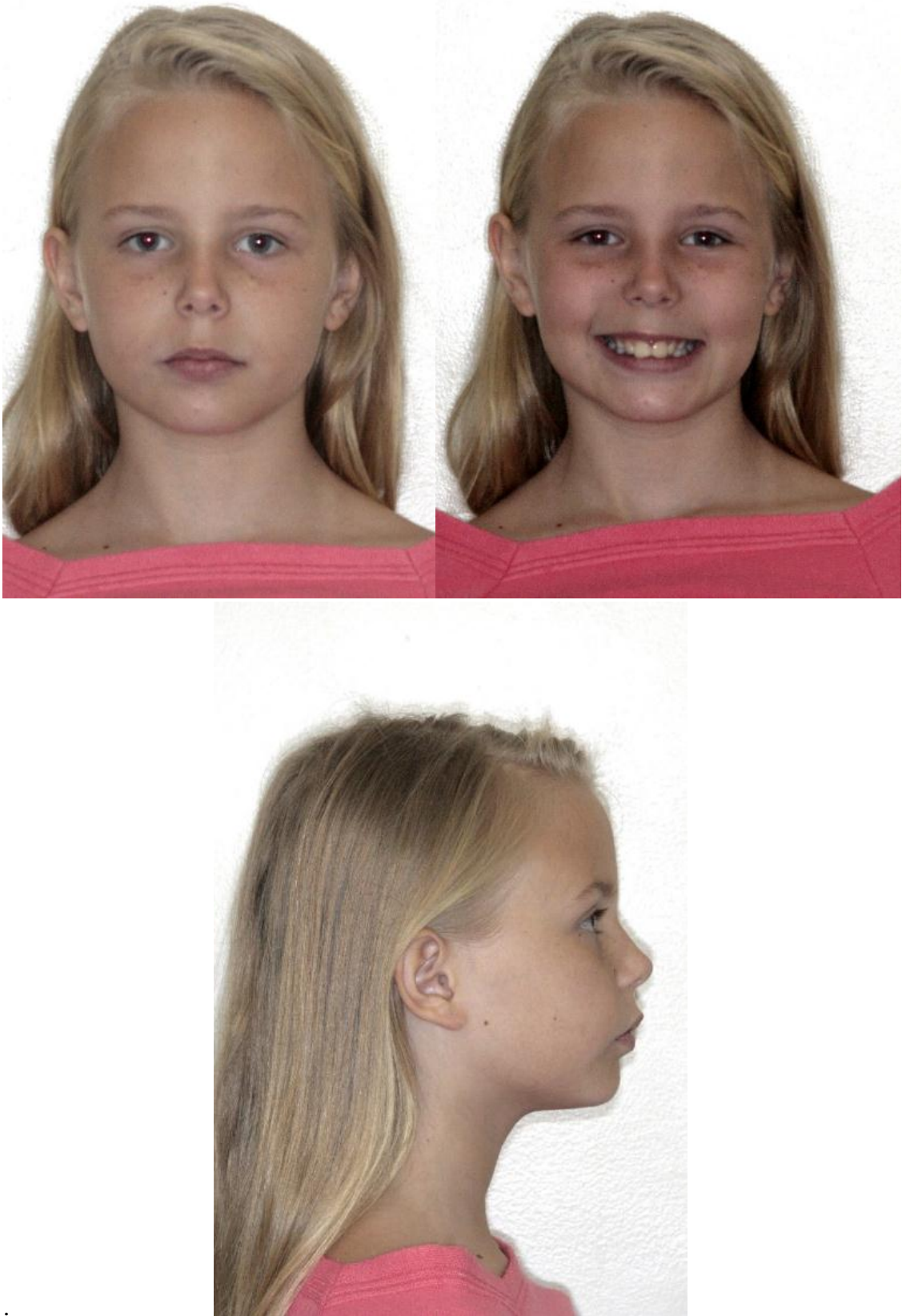

Figura 8. Fotografias extraorais finais

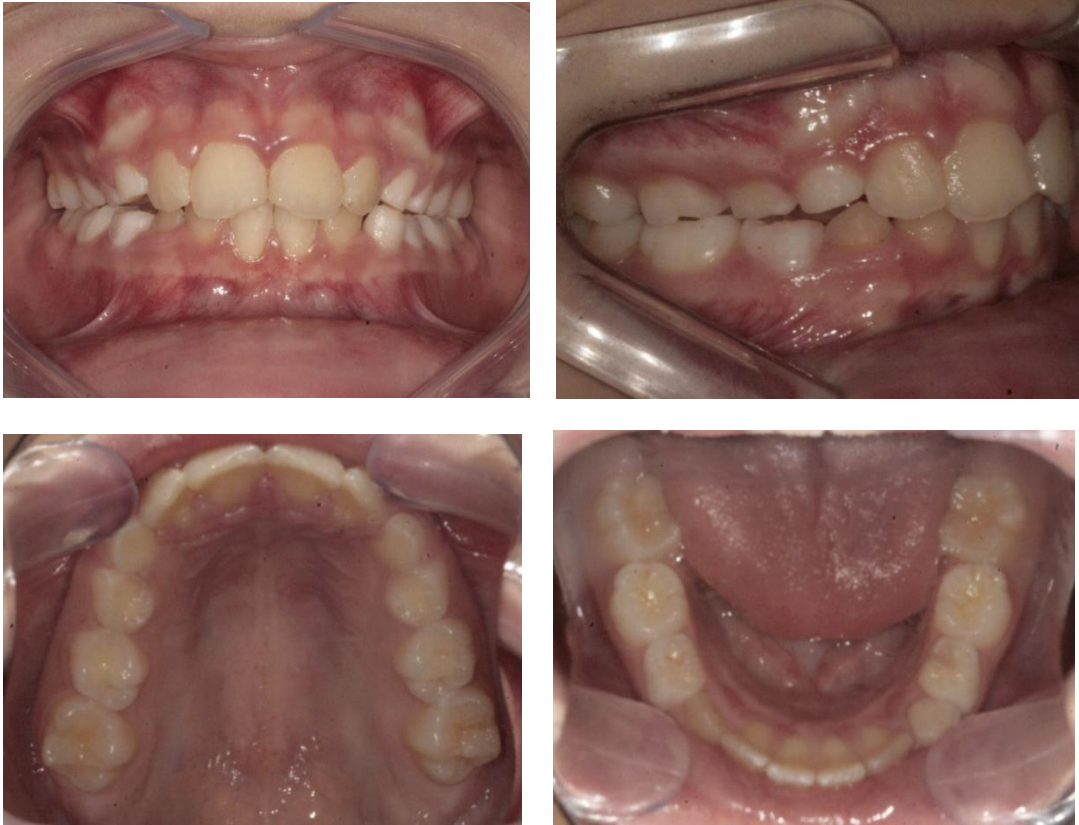

Figura 9. Fotografias intraorais finais

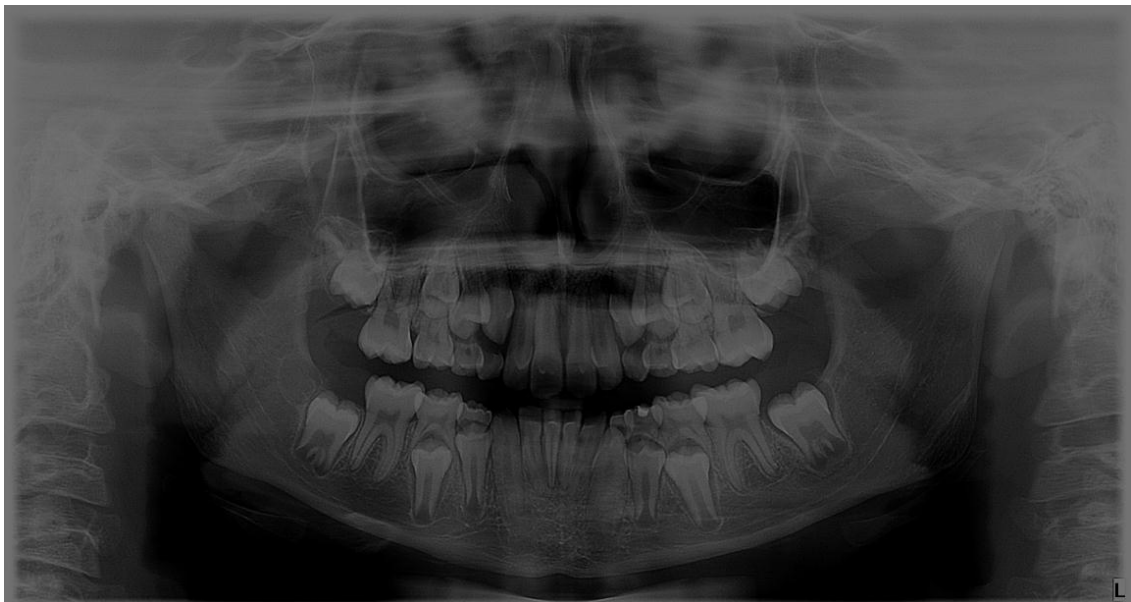

Figura 10. Radiografia Panorâmica final

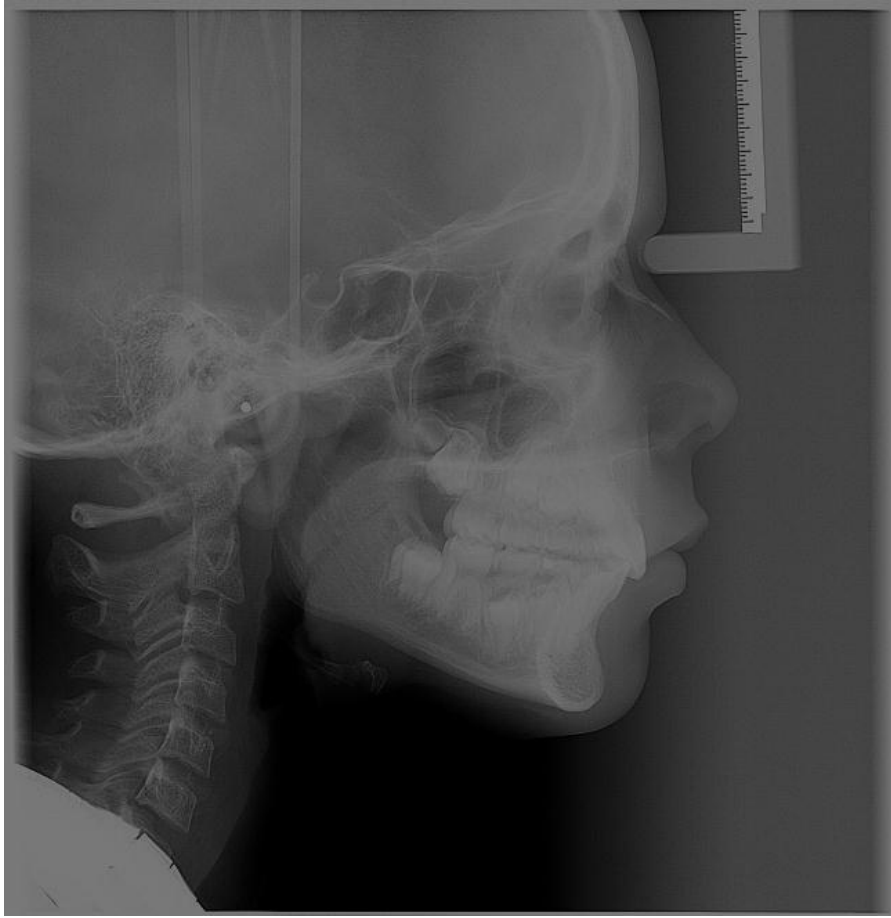

Figura 11. Teleradiografía Lateral final

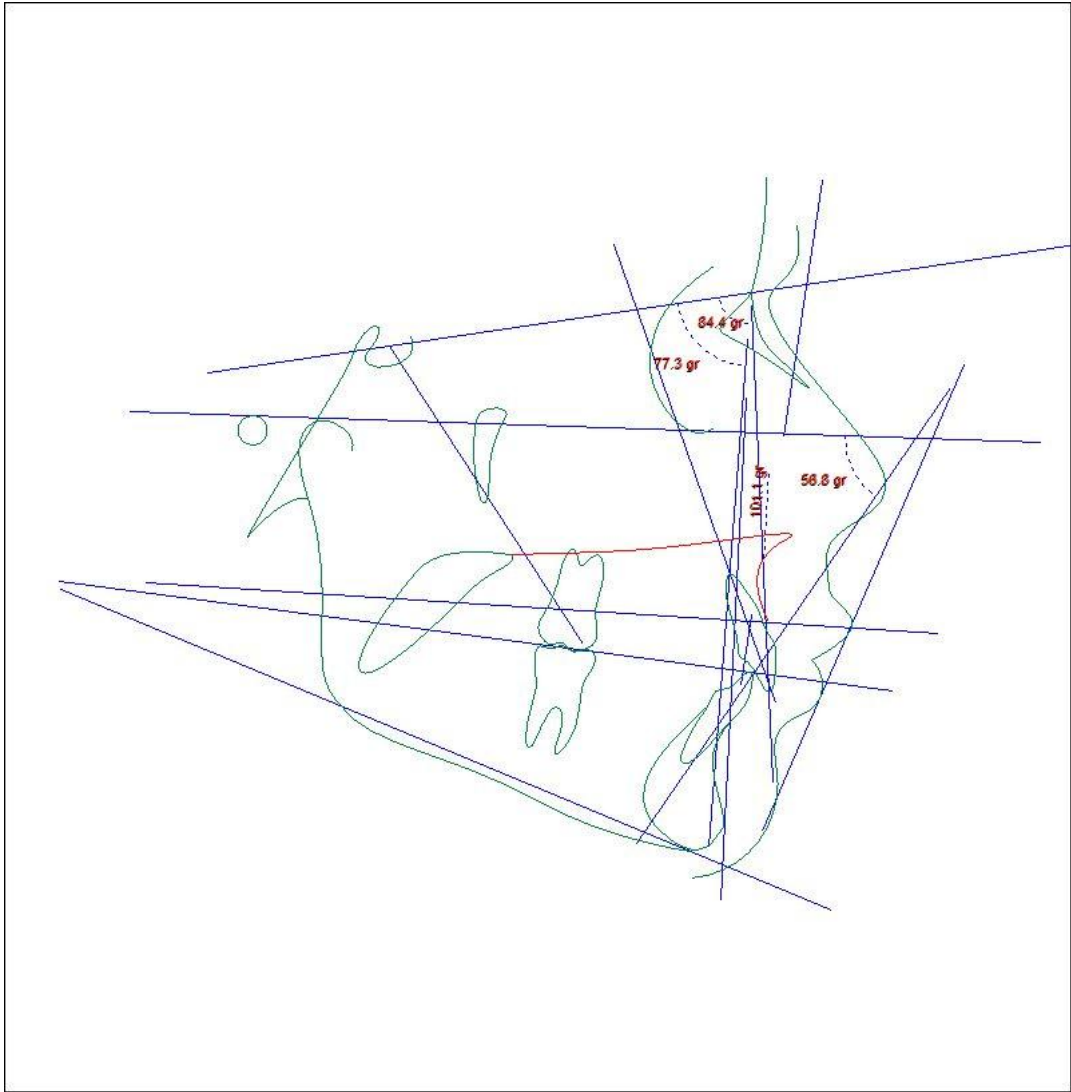


Figura 12. Análise Cefalométrica USP final

| | |
|---------|-------------------|
| SNA | 84.43gr / 82.00 |
| SNB | 77.27gr / 80.00 |
| ANB | 7.16gr / 2.00 |
| 1/.NA | 16.62gr / 22.00 |
| 1/.NS | 101.05gr / 103.00 |
| 1.NB | 30.63grn/ 25.00 |
| FMA | 20.48gr / 25.00 |
| N-A.Pog | 11.39gr / 2.00 |

6 DISCUSSÃO

A Ortopedia Funcional dos Maxilares, desde o seu início na Europa antiga, tem sido reconhecida como uma opção terapêutica na obtenção dos resultados ortopédicos e funcionais. O sucesso do tratamento está determinado pela exatidão do diagnóstico em conjunto com as características do paciente. Uma das discrepâncias mais frequentes apresenta-se quando existe uma posição distal da mandíbula em relação com a maxila, sendo denominada má-oclusão de Classe II. Segundo a severidade da discrepância, a estética facial pode ser comprometida. Por se tratar de um fator relevante nas relações sociais de todo ser humano, o tratamento ortopédico precoce proporciona um melhor aspecto dentofacial. Como consequência, favorece o desenvolvimento psicológico normal das crianças, com direta influência sob a sua autoestima (RODRIGUEZ, et al., 2014).

De um modo genérico, os Aparelhos Ortopédicos Funcionais possuem um corpo único de acrílico, que propicia a alteração da postura da mandíbula em relação à maxila, nos sentidos vertical e horizontal, desencadeando alterações na tonicidade dos músculos peribucais e mastigatórios que favorecem o estabelecimento de adaptações esqueléticas e dentárias, necessárias à correção da má oclusão. O fato de este aparelho permanecer livremente na cavidade bucal, obrigando o paciente a ajustar sua oclusão, originaria energia cinética intermitente. A contração compensatória e o reflexo miostático dos músculos durante os movimentos funcionais forneceriam as forças necessárias para redirecionar o crescimento ou remodelar as bases ósseas (GIMENEZ, et al., 2007).

A natureza exata das alterações que contribuem para a correção da má oclusão de Classe II, divisão 1, durante o tratamento com Aparelho Ortopédico Funcional, constitui um tema bastante controverso. Enquanto, por um lado, são admitidas apenas as alterações dentoalveolares, por outro, advoga-se que a terapia induz alterações no padrão de crescimento da maxila e da mandíbula. Contudo, apesar das divergências, estudos clínicos e experimentais avaliando ativadores ou outros aparelhos ortopédicos que propiciem o avanço postural da mandíbula sugerem que a correção da má oclusão de Classe II, divisão 1, decorre dos seguintes fatores:

- Remodelação da cavidade Glenóide;
- Estimulação ou liberação do potencial genético normal de crescimento mandibular;
 - Redirecionamento ou restrição parcial do crescimento da maxila em direção anterior.
 - Inclinação e movimentação para distal, ou inibição do processo normal de erupção em direção méso-oclusal dos dentes pósteros-superiores;
 - Inclinação para lingual dos incisivos superiores;
 - Inclinação e movimentação para mesial, ou estimulação do processo normal de erupção em direção méso-oclusal dos dentes pósteros-anteriores;
 - Inclinação para vestibular dos incisivos inferiores;

Segundo Hirzel e Grewe, o tratamento ortopédico consiste em 2 etapas básicas. Na primeira ocorrem alterações dentárias, enquanto na etapa subsequente desenvolvem-se alterações esqueléticas que, geralmente, requerem um período de tempo mais prolongado.

Martins-Ortiz et al.⁴⁰, revisando a literatura, concluíram que a cavidade articular (fossa glenóide) possui capacidade adaptativa em variados graus, conforme a intensidade do tratamento ortopédico (intermitente ou contínuo) e da fase de crescimento em que é usado o aparelho. O deslocamento cêntrico induzido pela utilização de aparelhos funcionais provoca alterações viscoelásticas nos tecidos moles retrodiscais, provocando,

por transdução, a neo-formação óssea na fossa glenóide e no côndilo mandibular. Essa remodelação óssea, intensificada pela utilização do aparelho ortopédico funcional, contribui para a correção das deficiências mandibulares moderadas, principalmente durante o período de utilização dos aparelhos, exigindo sobrecorreção e contenção razoáveis, pela dificuldade de se manter as alterações obtidas, evitando-se a recidiva.(SAKAI, et al., 2004).

Para corrigir a má-oclusão de Classe II, existe uma grande variedade de dispositivos, com alternativas como o ativador, modelador elástico de Bimler, Monobloque, Klammt e Bionator, os quais têm vários estudos que sustentam a sua efetividade. Além disso, o uso do Sistema Network, especialmente o SN1, tem

tomado muita força nas últimas décadas na América Latina (RODRIGUEZ, et al., 2014).

Sns-Simões Network, é uma conexão importante na cadeia de Aparelhos Ortopédicos Funcionais empregados no tratamento de oclusopatias, especialmente em alguns períodos de crescimento ontogenético e pós-ontogenético.(SIMÕES, 2003).

O Sn1 é um tipo de aparelho leve e que tem um sistema onde a parte inferior pode deslizar em relação à parte superior, usado para neutroclusões e distocclusões, nunca para mesiocclusões, são indicados para: Obtenção e Manutenção do contato incisivo em DA; Modificação e Manutenção do espaço oral funcional; Ancoragem da postura mandibular mandibular com liberdade parcial de movimentos; etc.(SIMÕES,2003). No presente caso, o Sn1 foi o aparelho mais indicado pois sendo ele de ação bimaxilar, foi possível trabalhar com o retrognatismo mandibular fazendo uma MPT sagital, assim como diminuir a vestibularização dos incisivos superiores e corrigir o overbite acentuado.

7 CONCLUSÃO

Conclui-se que, identificar o estágio de crescimento e desenvolvimento craniofacial do paciente, ter a colaboração do mesmo, assim como escolher o aparelho correto para determinada má oclusão, são fatores importantes para alcançar resultado satisfatório no tratamento. O relato de caso apresentado documentou uma opção de tratamento com o aparelho ortopédico SN1 para corrigir a má oclusão de classe II, divisão 1, em uma paciente que apresentava protusão da maxila e retrusão mandibular, no qual obteve-se os resultados esperados, durante 11 meses de intervenção. Houve melhora da relação anteroposterior da maxila e mandíbula, inclinação dos incisivos, o overjet e overbite acentuados foram consideravelmente reduzidos, com perfil facial harmônico e oclusão aceitável, graças a cooperação da paciente. Sendo assim, o SN1 é uma excelente alternativa para o tratamento ortopédico do tipo de discrepância óssea abordada.

REFERÊNCIAS

A. SILVESTRINI-BIAVATI et al. Early functional treatment in Class II division 1 subjects with mandibular retrognathia using Fränkel II appliance. A prospective controlled study. **European Journal of Paediatric Dentistry**, Genoa, v. 13, n. 4, p. 301-306, 2012.

COSKUNER, Hande Gorucu; CIGER, Semra. Three-dimensional assessment of the temporomandibular joint and mandibular dimensions after early correction of the maxillary arch form in patients with Class II division 1 or division 2 malocclusion. **The Korean Association of Orthodontists**, Ankara, v. 45, n. 3, p. 121-129, 2015.

GIMENEZ, Carla Maria Melleiro; BERTOZ, André Pinheiro; BERTOZ, Francisco Antonio. Tratamento da má oclusão de Classe II, divisão 1 de Angle, com protrusão maxilar utilizando-se recursos ortopédicos. **R. Dental Press Ortodon. Ortop. Facial**. Maringá, v. 12, n. 6, p. 85-100, nov./dez. 2007.

LANDÁZURI, Denise Rocha Goes; RAVELI, Dirceu Barnabé; PINTO, Ary dos Santos; DIB, Luana Paz Sampaio, MAIA, Savana. Changes on facial profile in the mixed dentition, from natural growth and induced by Balters' bionator appliance. **Dental Press J Orthod**, Araraquara, v. 18, n. 2, p. 108-115, Mar-Apr. 2015.

MAETEVORAKUL, Suhatcha; VITEPORN, Smorntree. Factors influencing soft tissue profile changes following orthodontic treatment in patients with Class II Division 1 malocclusion. **Progress in Orthodontics**, Bangkok, v. 17, n.13, p. 1-8, 2016.

NETO, Aristeu Corrêa de Bittencourt; SAGA, Armando Yukio; PACHECO, Ariel Adriano Reyes; TANAKA, Orlando. Therapeutic approach to Class II, Division 1 malocclusion with maxillary functional orthopedics. **Dental Press Journal of Orthodontics**, Curitiba, v. 20, n. 4, p. 99-125, July-Aug. 2015.

R. RAMACHANDHRA PRABHAKAR et al. Prevalence of Malocclusion and Need for Early Orthodontic Treatment in Children. **Journal of Clinical and Diagnostic Research**, Chennai, v. 8, n.5, p. 60-61, May. 2014.

RODRIGUEZ, Antonio Bedoya; URIBE, Mercedes; MORALES, Alfonso; MARTÍNEZ-CAJAS, Carlos Humberto. Tratamento precoce de más-oclusões esqueléticas de Classe II – comparação de três aparelhos ortopédicos funcionais: Bionator, Klammt, SN1. **Revista OrtodontiaSPO**, Cali, v.47, n.1., p. 20-29, 2014.

SAKAI, Eduardo; FIUSSA, Silvio; MARTINS, Norberto; DOMINGUEZ, Gladys Cristina; GRIMBERG, João; PEREIRA, Cléber Bidegain. **Nova visão em Ortodontia e Ortopedia Funcional dos Maxilares**. 1. ed. São Paulo: Santos Livraria editora, 2004.

SIMÕES, Wilma Alexandre. **Ortopedia funcional dos maxilares: através da reabilitação neuro-ocusal**. 3. Ed. -. São Paulo (SP): Artes Médicas, 2003. 1v.

SIMÕES, Wilma Alexandre. **Ortopedia funcional dos maxilares:** através da reabilitação neuro-ocusal. 3. Ed. -. São Paulo (SP): Artes Médicas, 2003. 2v.

ANEXOS

I – Termo de Autorização de Uso de Imagem e Depoimentos

Eu, _____

portador(a) do CPF: _____ e RG:
 _____, responsável pelo menor
 _____, depois de conhecer e

entender os objetivos e procedimentos metodológicos do relato de caso, bem como de estar ciente da necessidade do uso da imagem e/ou depoimentos, especificados no Termo de Consentimento Livre e Esclarecido (TCLE), autorizo, através do presente termo, as acadêmicas Tamiris Biasutti e Pâmella Cristina Moreto Salvino Tiago, sob orientação da Professora Maria Angélica Hueb de Menezes Oliveira a realizar as fotos que se façam necessárias e/ou a colher meu depoimento sem quaisquer ônus financeiro a nenhuma das partes.

Ao mesmo tempo, libero a utilização destas fotos e/ou depoimentos para fins científicos e de estudos (livros, artigos, slides e transparências), em favor dos acadêmicos acima especificados, obedecendo ao que está previsto nas leis que resguardam os direitos das crianças e adolescentes (Estatuto da Criança e do Adolescente-ECA, Lei Nº 8.069/1990).

Participante da pesquisa (Responsável)

Pesquisador responsável pelo projeto

II - Termo de Consentimento Livre e Esclarecido

Nome do trabalho: **TRATAMENTO DE MÁ OCLUSÃO CLASSE II, DIVISÃO 1: RELATO DE CASO**

Responsável pelo Projeto:

Nome: **Maria Angélica Hueb de Menezes Oliveira**

Conselho Regional nº: **12993-MG**

Telefone para contato: **34-9679-7085**

Endereço: **Rua Santa Catarina, 700 - Santa Maria - Uberaba-MG**

Instituição: **UNIVERSIDADE DE UBERABA**

Você está sendo convidado para participar de um projeto de pesquisa na Universidade de Uberaba. O objetivo deste projeto será relatar o caso clínico de má oclusão classe II, Divisão 1, tratado com Aparelho Ortopédico Funcional SN1.

Os dados de seu filho serão mantidos em sigilo e serão utilizados apenas com fins científicos, tais como apresentações em congressos e publicação de artigos científicos. Seu nome ou qualquer identificação sua (voz, foto, etc.) jamais aparecerá.

Pela participação de seu filho no estudo, você não receberá nenhum pagamento, e também não terá nenhum custo. Você pode parar de participar a qualquer momento, sem nenhum tipo de prejuízo para o paciente ou para seu tratamento/atendimento. Sinta-se à vontade para solicitar, a qualquer momento, os esclarecimentos que você julgar necessários. Caso decida-se por não participar, ou por não ser submetido a algum procedimento que lhe for solicitado, nenhuma penalidade será imposta a você, nem o tratamento ou atendimento será alterado ou prejudicado.

Você receberá uma cópia desse termo, assinado pela equipe, onde constam os nomes e os telefones da equipe de pesquisadores, caso você queira ou precise entrar em contato com eles.

Nome do paciente ou responsável e assinatura

Maria Angélica Hueb de Menezes Oliveira - 34-9679-7085

Pâmella Cristina Moreto Salvino Tiago – 34 9 9881-1049

Tamiris Biasutti – 34 9 92480078